

d'eux amènerait alors une rupture de cet équilibre par insuffisance ou prédominance d'action du centre antagoniste.

## ARTICLE IV

## HÉMISPHÈRES CÉRÉBRAUX

Chaque hémisphère peut être schématiquement représenté par un manteau de substance grise (*écorce cérébrale*) entourant complètement une masse de *substance blanche*, sauf au niveau du hile où pénètre le pédoncule cérébral; dans cette dernière région se trouvent en outre des masses grises, les noyaux gris centraux, *couche optique* ou *thalamus* et *corps strié*, que les fibres du pédoncule doivent traverser avant de se rendre à l'écorce; ces fibres, tout d'abord tassées entre la couche optique et le noyau caudé d'une part, le noyau lenticulaire d'autre part (*capsule interne*), divergent ensuite dans tous les sens pour gagner les différentes régions de l'écorce (*couronne rayonnante* de Reil). En outre de ces fibres qui établissent une relation directe entre l'écorce et les centres nerveux inférieurs, un certain nombre de fibres pédonculaires se perdent dans les noyaux gris centraux; d'un autre côté, ces ganglions sont aussi reliés à l'écorce; si on ajoute que chaque hémisphère contient encore des fibres d'association entre différentes régions de l'écorce, et se relie à l'hémisphère opposé par des fibres commissurales (*corps calleux*), on aura une idée d'ensemble de la constitution du cerveau.

Dans l'étude que nous allons faire de la physiologie du cerveau, nous envisagerons séparément les fonctions de l'écorce, des fibres blanches et de la capsule interne, enfin celle des noyaux gris centraux. Les faits qui se rapportent à la nutrition du cerveau seront exposés dans un paragraphe complémentaire.

## § 1. — CENTRES CORTICAUX

FLOURENS avait conclu de ses expériences d'extirpation des hémisphères que le cerveau est un organe fonctionnellement

homogène, c'est-à-dire qu'il n'admettait point de sièges distincts ni pour les diverses facultés, ni pour les diverses perceptions. Il niait donc la possibilité de *localisations cérébrales*. La découverte du centre de l'aphasie par BROCA porta un premier coup à cette théorie. Mais ce sont les expériences faites en 1870 par FRITSCH et HITZIG qui la ruinèrent complètement. Ces expérimentateurs démontrèrent, en effet, que l'excitation de certains points de l'écorce cérébrale détermine divers mouvements spéciaux; ils limitèrent ainsi dans le territoire cortical une zone en rapport avec la motilité. Aujourd'hui nos notions sur les localisations corticales se sont considérablement accrues, grâce aux travaux de FERRIER, de MUNK, de CHARCOT et PITRES, GRASSET, etc., et nous savons que certaines parties de l'écorce sont affectées à la motilité, d'autres à la sensibilité. Nous traiterons d'abord de la localisation des centres moteurs et sensoriels dans l'écorce, puis de la question des localisations corticales des fonctions organiques et des fonctions psychiques.

**1° Centres moteurs.** — L'existence de centres moteurs corticaux est prouvée par la méthode des excitations et des destructions partielles et par la méthode anatomo-clinique. En combinant ces divers moyens d'investigation, on est parvenu à fixer la situation de ces centres chez les animaux et chez l'homme.

a. *Méthode des excitations.* — L'écorce cérébrale est formée par la superposition de plusieurs assises de cellules parmi lesquelles les plus remarquables sont les cellules dites *pyramidales*, en raison de leur forme; ces cellules émettent par leurs angles de riches prolongements dendritiques et par leur base un cylindraxe qui descend dans la substance blanche sous-jacente.

En excitant par un courant électrique la région du gyrus sigmoïde chez le chien, FRITSCH et HITZIG, provoquèrent des mouvements bien définis du côté opposé du corps dans les muscles de la tête et du cou, de la face, des membres antérieur et postérieur, suivant les points excités. Le schéma ci-

joint (fig. 163) indique la position respective de ces centres. FERRIER explora de son côté la zone motrice chez le singe ; la figure 164 représente les différents centres dont on connaît aujourd'hui l'action chez cet animal. On voit qu'ils siègent tous dans le voisinage du sillon de Rolando, sur les circonvolutions

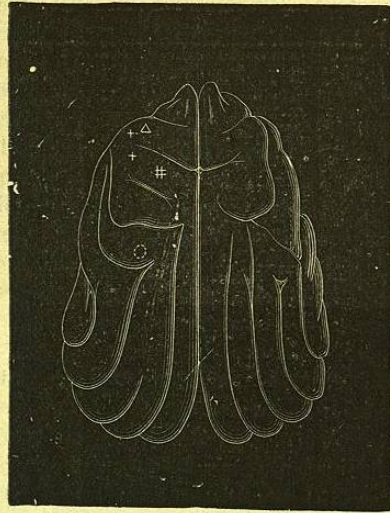

Fig. 163.

Cerveau du chien vu d'en haut. Schéma des localisations corticales (d'après FERRICH et HIRTZIG).

Le triangle indique le centre des muscles du cou ; la croix, à gauche du triangle, le centre des extenseurs et adducteurs du membre antérieur ; l'autre croix, un peu en arrière de la précédente, les centres de la flexion et de la rotation du membre ; la hachure, le centre du membre postérieur ; le cercle, le centre des muscles de la face.

frontale et pariétale ascendante et le pied des trois frontales supérieure, moyenne et inférieure. La zone dite *rolandique* est donc la zone motrice. L'excitation de sa partie supérieure détermine des mouvements dans le membre inférieur, l'excitation de sa partie moyenne des mouvements du membre supé-

rieur : extension, flexion, préhension, etc. (voy. la légende de la figure) ; l'excitation de sa partie inférieure des mouvements de la face, des mâchoires et de la langue.

De toutes les expériences d'excitation de l'écorce faites chez un grand nombre d'animaux appartenant aux différents degrés

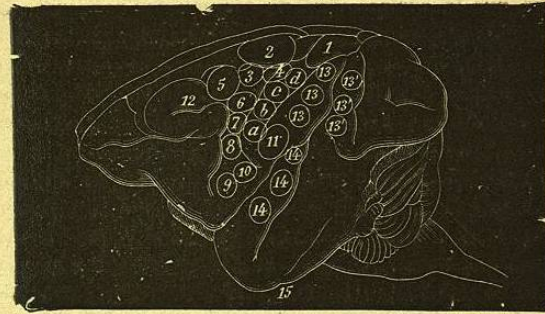


Fig. 164.

Face externe du cerveau du singe. Schéma des localisations corticales (d'après FERRIER).

1, le membre postérieur opposé s'avance comme pour marcher. — 2, mouvements combinés du membre postérieur avec mouvements adaptés du tronc comme pour saisir un objet ou se gratter le ventre avec le pied. — 3, mouvements de la queue. — 4, rétraction et adduction du bras opposé, la paume en arrière comme pour nager. — 5, extension en avant du bras et de la main opposés. — a, b, c, d, mouvements individuels et combinés des doigts et du poignet avec fermeture du poing = mouvement de préhension. — 6, supination et flexion de l'avant-bras qui se porte vers la bouche. — 7, rétraction de l'angle de la bouche par contraction des zygomatiques. — 8, élévation de l'aile du nez et de la lèvre supérieure. — 9 et 10, ouverture de la bouche avec protraction 9 et rétraction 10 de la langue. — 11, rétraction de l'angle opposé de la bouche avec inclinaison latérale de la tête par contraction du peaucier. — 12, ouverture des yeux et déviation latérale des yeux et de la tête du côté opposé. Dilatation pupillaire. — 13, 13', les yeux se dirigent du côté opposé avec déviation en haut 13 ou en bas 13'. Contraction de la pupille. — 14, l'oreille opposée se dresse, la tête et les yeux se tournent du côté opposé, les pupilles sont très dilatées. — 15, torsion de la lèvre et de la narine du même côté.

de l'échelle zoologique, on peut tirer les lois suivantes : 1° chez tous les animaux la zone motrice occupe la partie moyenne des hémisphères et se trouve intercalée entre deux zones latentes inexcitables, l'une occupant la partie antérieure du lobe frontal, l'autre la plus grande partie des lobes pariétal et

temporal et le lobe occipital ; 2° à mesure qu'on s'élève dans l'échelle zoologique et que le cerveau se développe et acquiert plus d'importance dans les fonctions psychiques, on voit la zone motrice s'étendre et se subdiviser en centres plus nombreux et mieux spécialisés. Ainsi, la surface cérébrale chez le singe est incomparablement plus riche en centres moteurs spéciaux que la surface lisse du cerveau des rongeurs ; 3° les mouvements provoqués par l'excitation des centres moteurs corticaux d'un hémisphère ont lieu dans le côté opposé du corps ; ce sont soit des mouvements simples tels que flexion et extension d'un membre, et même très limités, comme la flexion d'un doigt, soit des mouvements complexes, associés, tels que ceux que la volonté met en jeu dans un but spécial (par exemple l'action d'étendre le bras en avant et de fermer la main comme pour saisir un objet) ; 4° lorsque l'excitation appliquée aux centres moteurs corticaux dépasse une certaine intensité et une certaine durée, les contractions musculaires provoquées persistent un certain temps après la cessation de l'excitation ; il y a *contracture*. Une très forte excitation détermine une attaque d'épilepsie caractérisée par une phase de *contraction tonique* des muscles, à laquelle succède une période de convulsions ou *contractions cloniques* ; cette attaque peut être localisée dans un groupe de muscles (monospasme) ou s'étendre à tous les muscles de la moitié du corps (*épilepsie hémiplegique* ou *jacksonienne*, du nom de HUCKLINGS JACKSON qui l'a décrite chez l'homme), et même se généraliser à tous les muscles du corps. L'excitation de n'importe quel point de la zone motrice peut donner lieu à ces attaques, et il n'y a pas à ce point de vue de zone épileptogène spéciale.

Le fait de l'excitabilité de l'écorce cérébrale dans la zone motrice a été mis en doute par certains expérimentateurs qui ont soutenu que les mouvements provoqués étaient dus en réalité à l'excitation des fibres blanches sous-jacentes par diffusion du courant à travers la substance grise. Il faut remarquer, en effet, que l'excitation du centre ovale au-dessous de l'écorce produit les mêmes effets moteurs que l'excitation de l'écorce elle-même, de telle sorte qu'il y a au-dessous de

chaque centre moteur un faisceau de fibres motrices qui en émane ; d'autre part, il est vrai que l'excitabilité de l'écorce paraît être une infraction à cette loi, qui jusqu'ici semblait revêtir un caractère de généralité, à savoir que la substance grise des centres nerveux ne réagit pas sous l'influence des excitants artificiels. Cependant, il y a de bonnes raisons de penser que les effets moteurs corticaux relèvent bien de la mise en jeu de l'irritabilité de la substance grise de l'écorce. Une des plus fortes preuves en est donnée par la comparaison des effets moteurs qui résultent de l'excitation de l'écorce et de l'excitation du centre ovale. FR. FRANCK et PITRES ont établi en effet, qu'il existe des différences entre les deux modes de réactions, en particulier dans la longueur du temps perdu ; celui-ci est beaucoup plus considérable après l'excitation de l'écorce (de 0,05 à 0,10 de sec.) qu'après l'excitation des fibres blanches sous-jacentes ; de plus, l'excitation du centre ovale ne produit pas les accès convulsifs épileptiques que provoque l'excitation de la substance grise. Que signifient ces faits, sinon que la substance grise corticale est sensible aux excitants ; qu'elle ne se comporte pas comme une substance inerte, mais qu'elle emmagasine et transforme les excitations en une force propre ?

L'excitabilité de la substance grise corticale est du reste variable suivant un certain nombre de conditions. La mise à nu des circonvolutions l'affaiblit tout d'abord ; plus tard l'inflammation consécutive l'exagère. Les anesthésiques l'abolissent ; si l'animal est endormi par le chloroforme, on n'obtient des mouvements par l'excitation de l'écorce que pour un léger degré de narcose ; poussée plus loin, la chloroformisation supprime l'excitabilité corticale. Il faut aussi noter que chez les animaux nouveau-nés (sauf ceux qui marchent dès la naissance) la zone motrice est dans les premiers jours inexcitable ; chez eux, en effet, l'écorce cérébrale et le faisceau des fibres motrices ne sont pas encore développés. L'excitabilité de l'écorce est accrue sous diverses influences : par la répétition des excitations (addition latente), par diverses impressions d'origine périphérique ; ainsi HEIDENHAIN a signalé ce fait

curieux : une excitation de l'écorce, trop faible pour provoquer un mouvement localisé, devient suffisante si l'on frotte légèrement la peau qui recouvre les muscles correspondant au centre excité. D'autre part, BROWN-SÉQUARD a montré que diverses lésions du système nerveux augmentent considérablement l'excitabilité des centres ; par exemple, on rend le cobaye épileptique par la section du sciatique ou une piqûre de la moelle ; l'attaque d'épilepsie peut alors être provoquée à volonté par la compression des nerfs sensibles de la peau du cou (épilepsie réflexe).

b. *Méthode des destructions partielles.* — L'ablation ou la cautérisation de régions circonscrites d'un hémisphère détermine une paralysie croisée dans les groupes musculaires correspondant aux centres détruits ; si la lésion est étendue à toute la zone motrice, la paralysie est complète dans toute la moitié opposée du corps (*hémiplegie*). Le degré et la durée de cette paralysie sont toutefois très variables, suivant l'élévation de l'animal dans l'échelle zoologique. Chez le chien, après l'ablation du *gyrus sigmoïde*, la paralysie de la motilité d'abord très accusée s'amende très rapidement, et après quelques jours l'animal peut se mouvoir et marcher en apparence comme un animal normal ; on remarque cependant qu'il glisse facilement sur un sol uni et que sa patte antérieure fléchit souvent sous le poids du corps, de façon à reposer sur sa face dorsale ; que de plus l'animal laisse placer ses membres dans des positions anormales sans réagir, comme s'il n'avait plus conscience de leur position ou comme s'il avait perdu la sensibilité tactile. Pour expliquer la restitution de la motilité, on a parlé de suppléance par les centres nerveux infra-corticaux, ce qui n'est pas encore bien établi. Quoi qu'il en soit, les mouvements qui reparaissent sont ceux qui s'exécutent principalement en qualité de réflexes, comme les mouvements de la marche ; d'autres mouvements semblent plus particulièrement abolis : ce sont ceux par lesquels l'animal se sert de sa patte antérieure comme d'une main, par exemple pour tenir et ronger un os ; les mouvements appris, tels que donner la patte au commandement, sont définitivement perdus. Chez les animaux supé-

rieurs, le singe et l'homme, la paralysie consécutive à la destruction des centres moteurs est beaucoup plus complète et de plus elle est persistante. Les fibres qui émanent de la zone détruite, séparées de leur centre trophique, dégèrent de haut en bas, et leur dégénérescence peut être poursuivie jusque dans la moelle ; ces fibres forment les cordons pyramidaux. Plus ces cordons acquièrent d'importance dans la série animale, plus aussi la paralysie consécutive aux lésions de l'écorce se montre complète et durable.

c. *Méthode anatomo-clinique.* — Cette méthode se confond avec la précédente ; elle consiste dans l'étude des rapports qui existent entre la paralysie de divers groupes musculaires chez l'homme et les lésions localisées de l'écorce rencontrées à l'autopsie. C'est CHARCOT qui en a fixé les bases ; ses travaux et ceux d'un grand nombre d'autres neuro-pathologistes, PITRES, GRASSET, FERRIER, etc., ont permis d'établir la topographie des centres moteurs chez l'homme et d'en dresser la carte.

d. *Topographie des centres moteurs corticaux.* — Il ne saurait être question d'établir avec une précision géométrique les limites de ces centres. Du reste, il est possible, comme l'ont avancé les expérimentateurs de l'école italienne, LUCIANI, TAMBURINI, etc., que les divers centres corticaux (moteurs et sensoriels) se pénètrent réciproquement et s'engrènent les uns dans les autres. On peut établir seulement d'une manière générale les localisations suivantes : 1° les centres moteurs pour les membres inférieurs (A, fig. 165) occupent environ le tiers supérieur des circonvolutions frontale et pariétale ascendantes et empiètent aussi sur la face interne de l'hémisphère dans la région dite lobule paracentral (le centre du mouvement du gros orteil est situé à l'extrémité de la scissure de Rolando près du bord supérieur de l'hémisphère en (1) ; 2° le tiers moyen des mêmes circonvolutions ascendantes (B) contient les centres moteurs du membre supérieur ; le tiers moyen de la frontale ascendante (2) préside plus spécialement aux mouvements isolés de l'avant-bras et de la main ; au-dessus (3) se trouve le centre des mouvements de l'épaule et au-dessous (4)

celui des mouvements du pouce ; 3° les mouvements de la partie inférieure de la face ont leur centre dans l'extrémité inférieure des deux circonvolutions ascendantes (C), ceux de la mastication et les mouvements de la langue et du larynx (en tant qu'organe phonateur) dans le pied de la troisième frontale et la portion contiguë de la frontale ascendante (3) ; 4° GRASSET et LANDOUZY ont placé dans le lobule du pli courbe (E) un

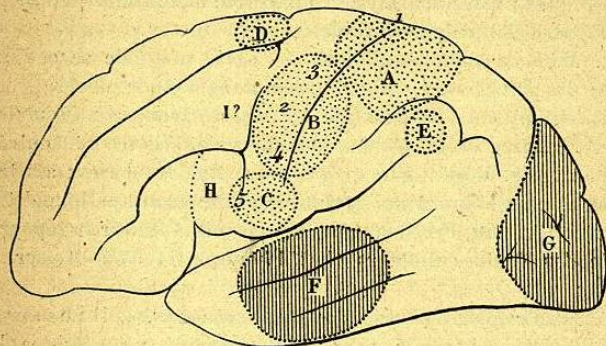


Fig. 165.

Schéma de la face externe du cerveau de l'homme montrant la situation probable des centres moteurs et sensoriels.

A, centre du membre inférieur. — 1, mouvement du gros orteil. — B, membre supérieur. — 2, avant-bras et main. — 3, muscles de l'épaule. — 4, pouce. — C, face. — 5, langue. — D, muscles de la nuque et du cou. — E, paupières. — F, centre auditif. — G, zone visuelle. — H, centre de l'aphasie. — I, agrophie.

centre des mouvements des paupières et un centre pour les mouvements de latéralité des yeux ; 5° HORSLEY place le centre des mouvements de la tête et des muscles de la nuque et du cou sur le pied de la première frontale (D).

e. *Nature des centres moteurs corticaux.* — Cette question est encore un sujet de controverse entre les physiologistes. Les uns considèrent ces centres non comme de vrais centres moteurs, mais comme des surfaces sensibles dont l'excitation provoque des mouvements réflexes en agissant sur les vrais centres moteurs situés plus bas dans l'axe encéphalo-médullaire ; pour

eux, si la destruction de la zone dite motrice produit de la paralysie motrice, c'est par l'abolition de la sensibilité tactile et musculaire. D'autres, au contraire, attribuent à ces centres la propriété motrice dans un sens absolu, mais interprètent de façon très variée leur mode de fonctionnement. Il est certain que ces centres ne peuvent être assimilés à des centres moteurs ordinaires et qu'ils paraissent en rapport avec la production des mouvements volontaires ; on peut se les représenter comme des centres d'idéation motrice (MUNK), commandant par une action psychique à des appareils moteurs ; d'où le nom de *centres psychomoteurs* qu'on leur a souvent donné.

**2° Centres corticaux de la sensibilité, centres sensoriels.** — On est parvenu à délimiter d'une façon assez précise dans l'écorce cérébrale des territoires en rapport avec le fonctionnement des différents organes des sens ; passons rapidement en revue ces *localisations sensorielles*.

a. *Centre visuel.* — Les fibres des nerfs optiques tirent leur origine des cellules ganglionnaires de la couche profonde de la rétine. De là, elles gagnent, comme nous l'avons déjà dit, la région des tubercules quadrijumeaux antérieurs par les bandelettes optiques. Chez les animaux supérieurs, les fibres de la moitié, plus exactement du tiers externe de la rétine (portion temporale), sont directes, c'est-à-dire passent dans la bandelette optique du même côté ; les fibres de l'autre moitié, plus exactement des deux tiers internes de la rétine (portion nasale), sont croisées dans le chiasma, c'est-à-dire passent dans la bandelette optique du côté opposé ; la *fovea centralis* est située à l'union de ces deux portions, elle donne donc naissance aux deux catégories de fibres. Ces fibres se terminent dans la substance grise des tubercules quadrijumeaux antérieurs et la région du *pulvinar* de la couche optique ; de ces régions partent d'autres fibres groupées en un faisceau (*radiations optiques* de Gratiolet), qui se place dans la partie postérieure de la capsule interne, puis se recourbe en arrière pour aller s'épanouir dans l'écorce du lobe occipital (fig. 166).

Ces notions anatomiques nous indiquent donc que les lobes