tissu spongieux et les canaux de Havers étaient considérablement rétrécis ou oblitérés.

2° *Réparation de la portion osseuse nécrosée.* — La régénération du tissu osseux a pour organe essentiel le périoste et la membrane médullaire des os longs, et pour organe accessoire toutes les parties molles qui entourent le foyer de la nécrose ; quelquefois aussi elle est opérée par la membrane granuleuse développée aux limites de la mortification.

Lorsque le périoste et la membrane médullaire sont les agents de ce travail réparateur, les phénomènes qui constituent l'évolution de l'os nouveau, bien étudiés et fidèlement exposés par Troja, se succèdent dans l'ordre suivant : Ces membranes deviennent plus rouges, plus vasculaires, plus épaisses, moins résistantes, se détachent de l'os mort, et sécrètent par leur face adhérente un fluide jaunâtre ou rougeâtre, de consistance sirupeuse ; cette lymphe, de nature gélatino-albumineuse, se condense et devient plus tard le siége d'un dépôt de molécules osseuses, qui s'effectue à la fois sur plusieurs points isolés : de chacun de ces points, comme d'un centre, partent, sous forme d'aiguilles, des fibres peu nombreuses d'abord, mais qui se multiplient et envahissent peu à peu toute la masse gélatineuse. Ainsi se développe le nouvel os, encore spongieux et rougeâtre dans le commencement, mais qui devient plus dense par le progrès de l'ossification, et acquiert enfin la même solidité que celui dont il tient la place.

Les parties fibreuse, celluleuse, musculaire, etc., qui entourent le foyer d'une nécrose, jouissent comme les membranes précédentes, mais à un degré plus faible, de la faculté de sécréter une lymphe plastique, capable de s'organiser et de s'ossifier pour concourir à la reproduction de l'os nouveau. La démonstration de ce fait repose à la fois, et sur les nombreuses expériences de M. Charmeil, et sur l'observation des phénomènes que nous présente la consolidation des fractures. Une longue série de faits pathologiques prouve, en effet, que deux fragments placés à plusieurs centimètres de distance, entrecroisés et obliques ou parallèles, ont pu se souder ensemble. Dans toutes ces circonstances, la lymphe organisable a été sécrétée par les parties molles ambiantes dans l'espace intermédiaire aux deux fragments : cette lymphe a été envahie par l'ossification. Ainsi s'est établi une sorte de pont qui, en s'étendant de l'un à l'autre, a rétabli leur continuité.

La membrane granuleuse qui se développe sur l'os sain dans tous les points en contact avec le séquestre peut être aussi un organe de réparation osseuse. Haller, Callisen, Ténon, Bordenave, Bichat, etc., ont admis ce mode de régénération, en faveur duquel on doit citer : 1° la consolidation définitive des os fracturés, dont la réunion ne s'opère qu'après une longue suppuration, et lorsque l'un et l'autre fragment se sont recouverts de bourgeons charnus ; 2° l'ankylose, qui succède à la

résection des extrémités articulaires, et qui est également consécutive à la formation d'une membrane granuleuse ; 3° l'oblitération des conduits fistuleux des os nouveaux, après l'élimination des séquestres : ici non-seulement la membrane granuleuse sécrète d'abord une lymphe plastique qui se convertit en tissu osseux, mais ensuite elle subit à son tour la même transformation ; 4° l'oblitération du canal médullaire chez les amputés, et celles aussi de toutes les aréoles du tissu spongieux lorsque l'opération est pratiquée sur l'extrémité des os longs : dans l'un et l'autre cas, on observe une lamelle de tissu compacte résultant de l'ossification de la couche des bourgeons charnus. Mais, ainsi que nous l'avons vu, ces granulations ne présentent pas constamment cette propriété de reproduction ou de transformation osseuse : après la séparation d'un séquestre superficiel, soit q e l'os demeure exposé au contact de l'air, soit qu'on réapplique sur lui les parties molles voisines, la membrane granuleuse ne s'ossifie point, mais elle se transforme en tissu fibreux, et devient pour l'os un organe de protection en reproduisant le périoste, dont elle diffère par sa densité plus grande, sa vascularité moindre et son adhérence plus intime. On peut dire également que l'activité de la reproduction osseuse est d'autant plus belle que l'âge des sujets est moins avancé. En effet, chez l'adulte et surtout chez le vieillard, on trouve généralement, après les nécroses, les fractures compliquées et les résections, des liens fibreux plus ou moins résistants, mais ce ne sont point des productions osseuses comme chez les jeunes sujets.

Si l'on cherche, au moyen du microscope, à suivre le travail régénérateur de la portion osseuse nécrosée, on reconnaît qu'il s'opère aux dépens des cellules de plasma qui se trouvent au-dessous du périoste, dans la moelle et dans toute l'épaisseur du tissu osseux. Ces cellules répandues au milieu de la lymphe, se multiplient, se hérissent de dentelures, s'incrustent de sels calcaires et se transforment en corpuscules osseux jusqu'au moment où l'os se trouve définitivement constitué.

Suivant M. Sédillot, la suppuration serait un des plus grands obstacles à la réparation de la portion d'os nécrosée. « Si le périoste et le tissu médullaire suppurent, dit-il, si les os nécrosés sont enveloppés par le pus, les cellules plasmatiques, au lieu de se métamorphoser en corpuscules osseux, changent de destination et servent à former des globules de pus. » Sans admettre avec M. Sédillot et bon nombre de micrographes allemands cette métamorphose des cellules, nous reconnaissons cependant qu'une suppuration trop prolongée du périoste, du tissu osseux et de la moelle peut expliquer l'absence de toute nouvelle ossification sur les phalanges unguéales frappées de nécrose dans le panaris, sur les os nouveaux des membres au niveau des ouvertures fistuleuses, et sur les os de la face atteints de nécrose phosphorée. Dans ce dernier

cas, la régénération n'a jamais lieu sur le maxillaire supérieur, parce qu'au moment de sa séparation il n'y a plus de périoste pour le reproduire; quant au maxillaire inférieur, il offre parfois, après son élimination, quelques traces de réparation sur les points où le périoste n'a pas été détruit par la suppuration, mais l'existence de ces couches osseuses de nouvelle formation est exceptionnelle.

Après avoir indiqué les organes qui peuvent reproduire le tissu osseux, il nous reste à exposer les phénomènes de cette reproduction : ces phénomènes diffèrent un peu dans les os longs, les os larges et les os courts.

A. *Réparation des os longs.* — La nécrose qui affecte la diaphyse des os longs ne se présente pas toujours dans les mêmes conditions; et comme celles-ci modifient le travail réparateur, il importe de les bien définir, afin de rattacher à chacune des principales variétés de la mortification le mode de réparation qui lui est propre. Or, le séquestre peut se présenter dans l'une des cinq conditions suivantes : 1° toute l'épaisseur de l'os sera mortifiée, la membrane médullaire détruite, et le périoste conservé; 2° les couches superficielles seront nécrosées, et les couches sous-jacentes ainsi que les deux membranes nourricières parfaitement intactes; 3° l'os sera frappé de mort dans toute son épaisseur, le périoste privé de vie, et la membrane médullaire saine; 4° l'os aura cessé de vivre seulement dans ses couches les plus profondes, ainsi que la membrane médullaire; 5° enfin la nécrose comprendra toute l'épaisseur de l'os, tandis que les deux membranes nourricières demeureront vivantes.

1er *cas.* — Lorsque toute l'épaisseur de l'os ainsi que la membrane médullaire sont détruites, et le périoste conservé, celui-ci fait à lui seul tous les frais de la reproduction; ce travail de régénération complète est celui que Blumenbach, Kœhler, et Troja particulièrement, ont observé sur les animaux après avoir déterminé la nécrose de toute une diaphyse, en enfonçant dans le canal médullaire une tige métallique. Dans ce cas, le périoste s'enflamme, se détache de l'os mortifié, sécrète la lymphe plastique qui s'organise et s'ossifie; un os nouveau se forme autour de l'os mort; celui-ci se trouve ainsi renfermé dans un véritable étui, et prend le nom de *séquestre invaginé*. La surface externe du nouvel os est d'abord inégale; mais elle devient plus tard lisse et unie, surtout lorsque le séquestre a été expulsé; les tendons s'implantent sur elle et lui adhèrent d'une manière intime. Sa surface interne est revêtue par une membrane d'abord molle et pulpeuse, qui devient par degrés plus épaisse et plus dense, et se convertit enfin en une véritable membrane médullaire. Cette membrane de création nouvelle, bien décrite par Troja, se continue à ses extrémités avec la couche granuleuse interposée à l'os mort et à l'os sain, en sorte que par l'intermédiaire de cette couche, elle forme, avec les débris de la membrane médullaire primitive (lorsque celle-ci n'a pas été complétement détruite), un seul système qui renferme dans sa cavité l'os nécrosé, et l'isole complétement des parties vivantes (fig. 14). Les parois de l'os nouveau sont perforées sur un ou plusieurs points; ce sont ces perforations que Troja a désignées sous le nom de *grands trous*, « grandia foramina, » et Weidmann sous celui de *cloaques*, parce qu'ils conduisent au dehors le pus et ce qui se détache des fragments. » Le nombre de ces trous varie; on n'en observe qu'un, surtout lorsque le séquestre est petit; deux, trois ou quatre, s'il est plus considérable. Weidmann en a compté jusqu'à cinq sur un pigeon dont il avait nécrosé le tibia en détruisant son appareil médullaire; Troja en a aperçu huit. Ces trous peuvent occuper la partie supérieure ou moyenne de l'os; mais ils se forment surtout sur la partie la plus déclive. Dans les deux premiers cas, ils sont plus ou moins perpendiculaires à sa surface; dans le dernier, ils sont obliques et constituent de véritables canaux, sur les parois desquels on voit se plonger et se confondre le périoste d'une part, et la nouvelle membrane médullaire de l'autre. Ces canaux fistuleux se continuent sans interruption avec les trajets de même nature qui sillonnent les parties molles, et portent au dehors le produit de la suppuration; rapprochés et convergents par leur orifice interne, ils s'éloignent par leur orifice externe en suivant des directions variables vers la périphérie du membre. Lorsque les trous de l'os nouveau sont très-grands, celui-ci paraît échancré, et peut même offrir l'aspect d'une gouttière (fig. 15); s'ils sont à la fois grands et multiples, les intervalles qui les séparent imitent des jetées ou des ponts qui passent au devant du séquestre. Quelle est la cause de ces solutions de continuité observées sur les parois de l'os nouveau? Les chirurgiens expéri-

FIG. 14. — Nécrose de l'extrémité inférieure du fémur. (Musée Dupuytren, n° 354.)

Une portion du fémur, nécrosée dans toute son épaisseur, se trouve invaginée dans un os nouveau dont le périoste a fait à lui seul tous les frais de reproduction.

mentateurs nous ont laissé plusieurs explications de ce fait. Selon David, ces perforations seraient produites par la présence du pus entre l'os mortifié et le périoste, et la destruction consécutive de celui-ci ; mais ce pus

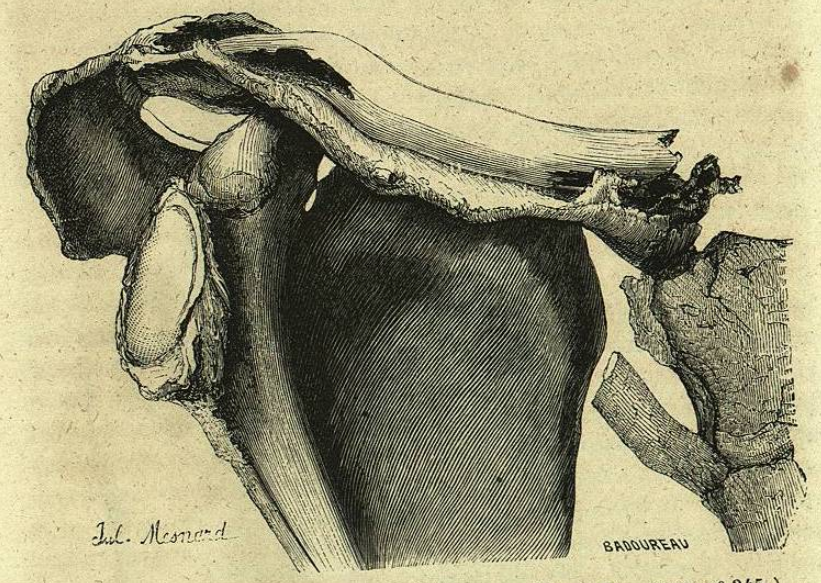

FIG. 15. — Nécrose de la totalité de la clavicule. (Musée Dupuytren, n° 345.)
L'os nouveau est échancré en forme de gouttière pour contenir l'os ancien.

ne se forme qu'à une époque assez avancée de la séparation, c'est-à-dire lorsque l'os nouveau est déjà en partie formé, et le périoste par conséquent sans contact avec le pus. Kœhler explique ce phénomène par l'action que le pus exerce sur les parois du nouvel os ; mais cette explication, ainsi que celle de David, est renversée par celle de Troja, qui a vu les grands trous se produire constamment sur des points où le périoste demeure adhérent à l'os nécrosé. Ainsi, ces trous reconnaissent pour cause, non l'action corrosive du pus, mais un défaut d'ossification, ou plutôt une mortification simultanée de l'os et d'une très-petite partie du périoste.

Les dimensions, soit transversales, soit longitudinales de l'os nouveau, sont plus considérables que celles de l'ancien ; de là il résulte que les deux extrémités de l'os primitif s'éloignent, et que le membre s'allonge. M. J. Cloquet, qui, le premier, a signalé ce phénomène, a vu sur un enfant de treize ans la jambe gauche présenter, à la suite d'une nécrose du tibia, un excès de longueur de 4 centimètres sur la jambe opposée, bien qu'avant la maladie les deux jambes eussent exactement la même étendue.

2e *cas.* — Si les couches superficielles de l'os sont nécrosées et le pé-

rioste intact, les phénomènes de la réparation osseuse différeront peu de ceux que nous venons de signaler ; ici également on voit la membrane nutritive s'enflammer et s'isoler, la lymphe plastique s'épancher et s'ossifier, le séquestre s'invaginer, et la lame osseuse nouvelle présenter un ou plusieurs trous. Cette variété de nécrose ne se distingue de celle qui précède que par ses limites, car elle est bornée à une partie de l'épaisseur de la diaphyse (voy. fig. 16), et par la position du séquestre qui n'est plus contenu dans l'os nouveau, mais situé entre l'os nouveau et la lame profonde de l'os ancien.

FIG. 16. — Nécrose des couches superficielles de l'extrémité inférieure du tibia avec conservation du périoste. (Musée Dupuytren, n° 366, G.)
Le séquestre est situé dans une cavité formée entre les couches nouvelles sécrétées par le périoste et la lame profonde de l'os ancien, un des trous par lesquels le pus s'écoule, communique avec l'articulation au niveau du point où le périoste fait défaut.

3e *cas.* — Après la destruction du périoste et la mortification de l'os dans toute son épaisseur, le tissu médullaire, dans l'hypothèse de son intégrité complète, peut devenir l'organe réparateur de la perte de substance ; la vérité de cette reproduction nous semble démontrée : 1° par l'expérience suivante, répétée par M. Cruveilhier : en détruisant le périoste interne et l'externe dans des points alternatifs, l'os étant également frappé de mort dans une étendue correspondante et dans toute son épaisseur, la reproduction s'opère du côté de la moelle conservée, et dans des points également alternatifs ; là où l'instrument désorganisateur a respecté le périoste soit externe, soit interne, il se forme une plaque de reproduction osseuse, et ces plaques se réunissent même quelquefois dans les intersections des séquestres ; 2° par l'existence d'une virole interne pendant la formation du cal provisoire. Ces faits nous engagent à admettre avec Troja, Boyer, MM. J. Cruveilhier, J. Cloquet et A. Bérard, que lorsque la diaphyse d'un os long est nécrosée dans toute son épaisseur sur une partie seulement de sa circonférence, le tissu médullaire peut réparer la perte de substance qu'il éprouve ; mais lorsque la mortification intéresse toute la circonférence de la diaphyse, le séquestre entourerait alors l'os nouveau à la manière d'un tube ou d'un anneau. Cette variété de nécrose est admise par un grand nombre d'auteurs, mais existe-t-elle véritablement ? Si l'on considère que la réparation dans cette circonstance ne peut s'effectuer que par la formation d'un cylindre plein occupant et obstruant le canal médullaire, ainsi qu'on l'observe pendant la consolidation des fractures, on sera porté à penser que ce mode de réparation aura pour effet de fixer d'une manière définitive le séquestre

dans la position qu'il occupe, en créant dans sa cavité un axe osseux plus ou moins fragile ; le malade serait ainsi condamné à un repos perpétuel et à une suppuration indéfinie. Ce travail réparateur aurait donc la conséquence la plus funeste, mais aucun fait ne démontre que les choses se passent ainsi ; c'est pourquoi nous croyons devoir révoquer en doute ce mode de réparation dont on pourrait peut-être aussi contester la possibilité. Chez les amputés, on voit quelquefois se détacher de l'extrémité de l'os un séquestre annulaire, mais on n'observe point que le tissu médullaire soit le siége d'un travail de reproduction.

4e *cas.* — Lorsque l'os est frappé de mort dans sa couche la plus profonde ainsi que le tissu médullaire, la régénération de ces couches détruites peut s'effectuer, mais alors le périoste et la moelle ne sauraient en être les agents ; un organe nouveau, la membrane granuleuse, est chargé de l'accomplir ; après le développement des bourgeons charnus entre les parties mortes et les parties vivantes, le séquestre s'isole, occupe la cavité de l'os ancien, et se trouve dans les mêmes conditions qu'un séquestre invaginé qui aurait compris toute l'épaisseur de la diaphyse ; pendant cet isolement, le pus sécrété par les granulations s'accumule dans le canal médullaire, réagit sur les parois de ce canal, et par un mécanisme probablement analogue à celui qui produit l'ouverture spontanée des abcès, il les perfore et se répand au milieu des parties molles ; de là résultent des trous entièrement semblables à ceux qu'on observe sur les os nouveaux (voy. E, fig. 17). Cette variété de nécrose semble donc se rapprocher beaucoup de la première que nous

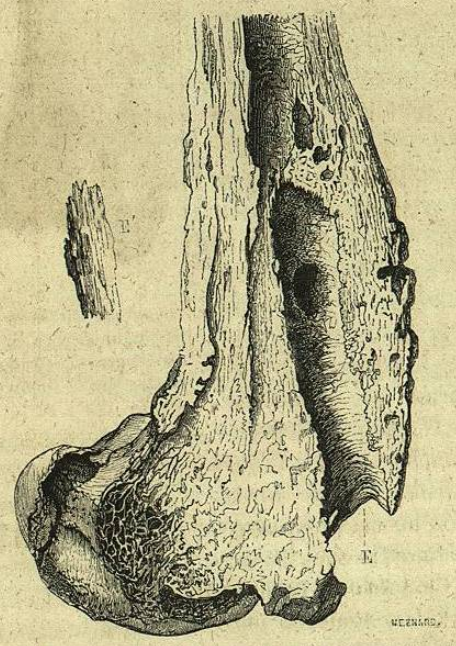

Fig. 17. — Nécrose de la couche la plus profonde et de la portion médullaire du fémur. (Musée Dupuytren, n° 354, A.)

Le séquestre E′, longtemps invaginé dans la cavité de l'os ancien au milieu du pus sécrété par la membrane granuleuse, est sorti par une perforation E qui s'est établie spontanément du côté de l'articulation fémoro-tibiale. On voit que l'écorce qui entoure le séquestre a été fortifiée par l'addition de couches osseuses de nouvelle formation.

avons décrite ; cependant elle en diffère essentiellement par les circonstances dans lesquelles elle se développe, et par les phénomènes de sa reproduction : on l'observe, en effet, principalement sur les os longs des enfants scrofuleux, et presque constamment elle comprend à la fois l'une des extrémités articulaires et la partie correspondante du canal de la diaphyse : aussi n'est-il pas très-rare de voir les perforations qui s'établissent sur les parois de l'os s'ouvrir du côté de l'articulation, et donner lieu à ces tumeurs blanches si fréquentes chez les sujets scrofuleux. Elle avait été reconnue dès 1787 par Brugnone et Pinchienati ; en 1793 elle fut bien indiquée aussi par Weidmann, qui en fit connaître les caractères distinctifs : « Lorsque le séquestre, dit cet auteur, présentera une surface polie, comme celle qu'offrent les os dans l'état naturel, on peut être certain qu'il s'est détaché immédiatement du périoste, et que l'os qui le contient est nouveau ; si au contraire sa surface est parsemée d'aspérités, on devra en conclure que la nécrose n'a intéressé que les lames les plus internes, et que l'étui qui le renferme est l'os ancien. »

Selon cet auteur, la perte de substance dans cette variété de nécrose ne serait point réparée ; mais nous ne saurions partager cette opinion : on a vu en effet ces séquestres être quelquefois éliminés, les trajets fistuleux se combler, et l'os recouvrer sa résistance première. Dans ce cas, l'écorce plus ou moins amincie qui entourait le séquestre avait donc été fortifiée par l'addition de couches nouvelles : or, la membrane qui entourait le séquestre, et qui remplace le tissu médullaire, a pu seule reproduire ces couches internes. Il se passe ici un phénomène entièrement semblable à celui que nous observons tous les jours après l'expulsion des séquestres, lorsque les canaux fistuleux de l'os nouveau s'oblitèrent : la membrane qui tapisse ces canaux fait les frais de la reproduction, celle qui revêt la cavité qu'occupait le séquestre présente les mêmes propriétés et remplit le même usage.

5e *cas.* — L'os étant mortifié dans toute son épaisseur et les deux périostes sains, quelques auteurs admettent que l'un et l'autre peuvent participer à la régénération de l'os ; le séquestre se trouve alors situé entre deux os nouveaux ; il est contenu dans l'un et contient l'autre. La production d'un os nouveau par le périoste externe est, dans le cas supposé, un fait incontestable ; mais il n'en est plus de même du travail réparateur attribué au tissu médullaire. M. J. Cloquet, il est vrai, a rencontré plusieurs fois des séquestres contenant à l'intérieur, vers leur extrémité, une tige osseuse irrégulière ; ces séquestres étaient en même temps renfermés dans un tube dépendant de l'ossification d'une lymphe coagulable, épanchée à la surface interne du périoste ; mais ce phénomène n'a été observé jusqu'à présent qu'aux extrémités mêmes de la nécrose. Le rôle qu'on a fait jouer au périoste interne dans cette reproduction

serait donc tout à fait secondaire, et par conséquent le périoste externe, s'il n'est le seul agent de la réparation, en est au moins le principal.

B. *Réparation dans les os plats.* — L'absence d'une cavité centrale et l'existence d'un seul périoste réduisent pour ces os les diverses variétés de nécrose qu'ils peuvent présenter à un très-petit nombre, et simplifient dans les mêmes proportions les phénomènes du travail réparateur. La mortification, en effet, pourra attaquer l'une des tables de l'os seulement, ou les deux tables simultanément, ou bien une partie du diploé exclusivement. Dans le premier cas, si le périoste est intact, il fera les frais du travail régénérateur, le séquestre sera invaginé, et la cavité qu'il occupe, formée à la fois par la table ancienne et par la table nouvelle, communiquera avec l'air extérieur par une ou plusieurs ouvertures fistuleuses. Dans le second, si le périoste est conservé sur l'une et l'autre face, une double reproduction aura lieu, en sorte que l'os ancien, devenu corps étranger, se trouvera renfermé dans une cavité constituée par les deux os nouveaux. Des faits de cette nature n'ont pas encore été observés sur l'homme; mais le cheval en a offert plusieurs exemples. Le musée d'Alfort possède trois omoplates qui présentent ce mode d'invagination.

Les nécroses du diploé sont toujours partielles, et en général consécutives à l'affection tuberculeuse ; on les observe le plus souvent dans les os innominés, le sacrum, le sternum. La cavité qui contient le séquestre est tapissée par une membrane nouvelle, et communique avec l'air extérieur par un ou plusieurs trous. Weidmann cependant a observé dans l'os des iles une cavité qui logeait un séquestre et ne présentait aucune ouverture sur ses parois ; mais il est infiniment probable que des canaux fistuleux se seraient établis un peu plus tard. Les différentes pièces qui constituent le crâne ne sont pas soumises d'une manière complète aux lois générales que nous venons d'exposer ; lorsque leur table externe ou toute leur épaisseur a été mortifiée et le péricrâne conservé, celui-ci reproduit l'os, et les phénomènes de cette reproduction ne diffèrent en rien de ceux que nous avons fait connaître. Mais si la nécrose coïncide avec la destruction du périoste, le travail réparateur cesse de s'accomplir ; la dure-mère, bien qu'intacte, paraît impropre à cette régénération ; à la suite de l'application d'une couronne de trépan, le vide que laisse la portion osseuse enlevée n'est point comblé ; la dure-mère s'épaissit seulement au niveau de la perte de substance. Quelquefois cependant on a vu cette membrane s'encroûter d'une petite quantité de phosphate calcaire ; mais ce travail de réparation se montre toujours très-incomplet, et constitue plutôt une simple incrustation analogue à celle qu'on observe si souvent dans les parois artérielles qu'une véritable ossification.

C. *Réparation dans les os courts.* — Les phénomènes physiologiques qui

se passent dans les os de cette classe, à la suite des pertes de substance produites par la nécrose, ont été à peine étudiés. Cependant, en résumant tous les faits épars sur ce point de pathologie, on peut établir : 1° que la nécrose dans les os courts est ordinairement centrale ; 2° que sous l'influence de l'irritation occasionnée par le séquestre, les couches périphériques de l'os se perforent et s'entr'ouvrent sur un ou plusieurs points pour donner issue au pus ; 3° que la cavité accidentelle qui contient le séquestre est tapissée par une pseudo-membrane ; 4° qu'après l'évacuation du corps étranger l'os revient sur lui-même, en sorte que la cavité intérieure se rétrécit; 5° que la fausse membrane qui tapisse cette cavité, après s'être hypertrophiée au point de la remplir et de l'oblitérer, se transforme successivement en tissus fibreux, fibro-cartilagineux et osseux. Ce mode de réparation a été observé sur l'olécrâne par Blandin ; il n'est pas très-rare de l'observer sur le premier os du métatarse et le calcanéum.

3° *Expulsion.* — Sous le point de vue de leur élimination hors de l'économie, les séquestres composent deux classes bien distinctes : les uns sont libres, les autres sont invaginés. Les premiers sont en contact immédiat avec l'air extérieur ou avec les parties molles : dans le premier cas, la séparation et l'expulsion sont deux phénomènes qui se confondent en un seul ; dans le second, au moment où la séparation s'opère, le corps étranger tombe au milieu des parties molles, les irrite et cause la suppuration; la membrane granuleuse qui recouvre l'os sain suppure également; le pus provenant de cette double source s'amasse en foyer et se porte ensuite au dehors. Si au moment de cette évacuation, le séquestre est mobile et d'un petit volume, il est entraîné par le flot purulent ; s'il est adhérent, la sécrétion du pus continue, l'ouverture spontanée ou artificielle de l'abcès ne se cicatrise point et reste béante jusqu'à l'époque où l'os nécrosé pourra s'engager dans la voie préparée pour son expulsion.

Les séquestres invaginés, pour arriver à l'extérieur, ont à traverser non-seulement les parties molles, mais encore l'os nouveau ou ancien qui les recèlent. Deux obstacles sont donc placés sur la route qu'ils doivent parcourir au moment de son départ, et de ces deux obstacles le dernier est assurément le plus grand ; il rend l'expulsion toujours tardive, souvent extrêmement difficile, et quelquefois impossible. Dans les circonstances rares où le séquestre est petit et l'ouverture de l'os plus ou moins large, son élimination est facile; mais lorsque le fragment nécrosé comprend la plus grande partie d'une diaphyse, son passage à travers l'un des trous de l'os nouveau sera d'autant plus difficile que sa direction est parallèle à celle de ce dernier, sa longueur plus considérable, sa mobilité moins grande, et les canaux qu'il doit traverser moins obliques. Cependant on voit quelquefois alors l'os nouveau, peu résistant,