deux articles où il développa la même doctrine que le célèbre professeur de clinique de Montpellier. En 1835, M. Nichet (de Lyon) (1) fit paraître dans plusieurs articles successifs des observations suivies de réflexions sur le mal de Pott, qu'il rapporte, comme ses prédécesseurs, à une affection tuberculeuse. Quelques années après, plusieurs observations furent publiées dans les recueils périodiques par MM. les docteurs Reid, d'Erlangen (2), Parisse (3), Tavignot (4), etc.

Mais tous les auteurs que je viens de citer, ayant pris pour point de départ de leurs recherches le mal vertébral de Pott, se sont presque exclusivement bornés à démontrer que cette affection ne reconnaissait pas pour cause ordinaire une carie, comme on le croyait généralement au commencement de ce siècle, mais bien une altération de nature tuberculeuse. Ce que Bayle et Laennec avaient fait pour le poumon, l'histoire naturelle de l'évolution tuberculeuse était tout entière à faire pour le tissu osseux; c'est là le point de la pathologie des os que j'ai cherché à traiter dans ma thèse inaugurale publiée en 1836 (5).

Depuis cette époque, des travaux remarquables ont été publiés sur ce sujet par MM. Denonvilliers (6), Lebert, Robin, Ordoñez, Virchow, etc.; nous-même avons eu de nombreuses occasions d'observer des malades atteints de cette affection, d'examiner des pièces pathologiques que nous devons à l'obligeance de plusieurs internes d'hôpitaux; nous avons dû nous tenir au courant des discussions que ce sujet a suscitées, et, malgré quelques objections soulevées par un certain nombre de micrographes, objections qui reposent sur des observations plutôt théoriques que pratiques, et qu'il nous sera facile de réfuter dans cet article, nous croyons pouvoir reproduire aujourd'hui presque complétement les opinions émises dans la première édition de cet ouvrage.

Dans les os, comme dans les poumons, l'affection tuberculeuse se présente sous deux formes bien différentes : tantôt la matière tuberculeuse se trouve rassemblée en un ou plusieurs foyers creusés dans l'épaisseur du tissu osseux, *tubercules enkystés;* tantôt elle est infiltrée dans les cellules du tissu spongieux, *infiltration tuberculeuse.*

Ces deux formes ont des caractères anatomiques qui peuvent les différencier à toutes les époques de la maladie, de sorte qu'il est généralement facile, quel que soit le degré d'altération des tissus, de se prononcer sur la nature de la lésion organique, et d'en déterminer la variété.

(1) *Mémoire sur la nature et le traitement du mal vertébral de Pott* (*Gazette médicale*, 1835).

(2) *Annales de la chirurgie française et étrangère*, 1843, t. VII, p. 480.

(3) *Archives générales de médecine*, juin 1843.

(4) *L'Expérience*, 1844.

(5) *Recherches sur l'affection tuberculeuse des os*, thèse de Paris, 1836, n° 376.

(6) *Compendium de chirurgie.*

On verra plus tard que cette distinction est un point capital dans l'histoire de la maladie qui nous occupe; que, sans une étude séparée de chacune de ces deux formes, il est impossible de comprendre les principaux phénomènes qu'elles nous présentent. C'est ce qui m'engage à décrire dans deux paragraphes différents l'anatomie et la physiologie pathologiques, ou, si l'on aime mieux, l'histoire naturelle de chacune d'elles, me réservant de décrire collectivement, pour éviter des répétitions inutiles, les divers points de leur histoire qui sont communs à l'une et à l'autre forme. Nous aurons ainsi l'avantage de faire bien comprendre qu'elles ne sont point des degrés différents d'une même altération, que l'infiltration, par exemple, n'est point la conséquence de la forme enkystée, pas plus (que l'on me passe cette comparaison) que l'œdème n'est la suite d'un kyste séreux.

§ I. — Première forme : Tubercules enkystés.

Cette variété a seule fixé l'attention des auteurs.

Anatomie et Physiologie pathologiques. — Nous aurons à étudier successivement : 1° la matière tuberculeuse dans les os; 2° son enveloppe; 3° la cavité osseuse qui la contient; 4° l'état des tissus circonvoisins.

A. *Matière tuberculeuse.* — Lorsque l'on examine un tubercule cru du tissu osseux parvenu à son entier développement, voici ce que l'on observe : Au centre du tissu osseux, le plus ordinairement dans le tissu celluleux, se présente une cavité close de toutes parts, contenant une matière d'un blanc opaque, tirant sur le jaune, qu'on ne saurait mieux comparer qu'à du mastic de vitrier. Cette matière possède une odeur caractéristique. Elle n'est douée d'aucune élasticité, ainsi qu'on peut le constater en lui imprimant quelques dépressions superficielles qui ne disparaissent point par la réaction du tissu qui a été comprimé; elle ne contient aucune parcelle osseuse (à moins de combinaison avec une autre affection du tissu de l'os); elle présente quelquefois de légères marbrures plus blanches ou légèrement grises; elle n'est point formée de couches concentriques, se délaye sans se dissoudre dans l'eau, de manière à former des grumeaux flottant d'abord dans le liquide, mais qui ne tardent pas à se précipiter au fond du vase.

Au microscope, on reconnaît que ce plasma dense contient une proportion notable de corpuscules tuberculeux mélangés à une grande quantité de matière amorphe et à un grand nombre de granulations grises ou jaunâtres, les unes graisseuses, les autres calcaires. La réaction

chimique de ces dernières est celle du phosphate et du carbonate de chaux et de magnésie.

Cette matière ressemble beaucoup, pour sa composition chimique, à celle qui forme les tubercules des autres organes : du poumon ou du cerveau, par exemple ; cependant M. Ordoñez a remarqué qu'elle contient une proportion plus considérable de phosphate et de carbonate de chaux.

B. *Kystes tuberculeux.* — Cette matière est contenue dans une membrane kystique qui tapisse toutes les anfractuosités que présente la cavité tuberculeuse. Ce kyste a peu d'épaisseur, un millimètre à peu près ; il est d'abord gélatineux, très-mou, presque transparent : c'est là sans doute ce qui fait que certains observateurs, M. Reid, en particulier, ne l'ont point trouvé; mais il finit par acquérir une plus grande consistance. Lorsqu'on examine sa surface interne après avoir enlevé la matière qu'il contenait, on trouve cette surface blanche, inégale, tomenteuse, et pour ainsi dire combinée avec une portion de la matière tuberculeuse, qu'on ne peut enlever qu'avec peine. Examiné extérieurement, il présente souvent une couleur rosée, due à un réseau vasculaire répandu à sa surface. Le nombre de ces vaisseaux m'a toujours paru en rapport avec le degré de ramollissement du tubercule. De ce réseau se séparent une foule de prolongements vasculaires qui, pénétrant dans les cellules du tissu osseux, établissent une adhérence, facile à rompre, entre le kyste et les parois de la cavité qui le contient.

Lorsque, après avoir soumis ce kyste à une macération de plusieurs jours, soit dans l'eau, soit dans l'alcool, on cherche à reconnaître sa texture, on voit qu'il est entièrement formé de filaments blancs, fibreux, inextensibles, entrelacés dans tous les sens (comme feutrés), et représentant, dans des proportions plus petites, la texture des capsules articulaires.

Examinée au microscope, cette membrane paraît composée d'éléments anatomiques semblables à ceux de la matière contenue dans son intérieur ; toutefois leur organisation est moins altérée, c'est-à-dire qu'ils sont moins sombres, moins flétris, moins infiltrés de granulations graisseuses.

C. *Cavité osseuse.* — L'excavation creusée dans la substance de l'os par la production accidentelle tuberculeuse peut se produire à la surface ou au centre de l'os. Dans le premier cas, elle est en partie recouverte par le périoste; dans le second, elle est limitée dans toute sa périphérie par des parois osseuses. Cette dernière disposition est la plus simple et en même temps la plus ordinaire au début de la maladie. Il existe alors une cavité plus ou moins régulièrement arrondie, quelquefois anfractueuse, offrant plusieurs arrière-cavités ou appendices qui viennent

s'ouvrir dans le foyer central. Sa surface est en général assez lisse ; d'autres fois elle présente une foule de petites aiguilles osseuses extrêmement déliées, qui se dirigent vers le centre de la cavité, et rappellent la disposition des papilles de la langue chez certains animaux carnassiers, tels que le chat, le tigre, etc. D'autres fois, ces parois sont formées par des tissus hétérogènes, tels que les tissus osseux, fibreux et cartilagineux; c'est ce qui arrive, par exemple, lorsque, par suite des progrès de son développement, le tubercule est parvenu à la surface de l'os : la cavité du tubercule, dans le point qui correspond à la perforation de la lame corticale, est formée par le périoste hypertrophié, qui adhère intimement au kyste. Lorsque le tubercule se développe dans le voisinage de la cloison cartilagineuse qui sépare l'épiphyse de la diaphyse, avant la réunion de ces deux parties, cette cloison peut être perforée ; cette disposition se présente même assez souvent : on trouve alors vers le milieu du foyer un cercle cartilagineux auquel est fortement unie l'enveloppe de la production accidentelle. Nous aurons par la suite l'occasion de citer plusieurs exemples d'une disposition analogue.

Le tissu osseux qui limite l'excavation tuberculeuse n'a subi aucun changement; il présente seulement quelquefois une légère injection formant un cercle de 2 ou 3 millimètres de largeur à peu près, disposition que l'on ne peut bien constater que sur les épiphyses des os longs des membres, et chez les adultes seulement; car, chez l'enfant, le tissu spongieux qui entre dans la formation des os de tout le squelette, et, chez l'adulte, tout celui que l'on rencontre dans les os du tronc, nous offrent normalement une coloration rouge. Du reste, ce tissu a conservé sa densité et sa texture normales. Si l'on examine attentivement la disposition des fibres ou colonnes osseuses qui marchent près des parois de la cavité, on voit que ces fibres ont conservé leur position ; que celles qui, par leur direction, devaient traverser la cavité, sont brusquement interrompues à sa surface; en un mot, il y a là une excavation qui n'est pas le résultat d'un refoulement des tissus ambiants, mais d'une véritable perte de substance, comme celle que pourrait produire un emporte-pièce.

Les tissus cartilagineux et fibreux que le tubercule rencontre dans son développement sont soumis à une semblable destruction. Je possède une pièce représentant une excavation creusée aux dépens de la troisième et de la quatrième vertèbre lombaire ; cette caverne était remplie de matière tuberculeuse à l'état cru, contenue dans un kyste. Le fibro-cartilage qui sépare ces deux vertèbres correspond à peu près au milieu de la hauteur de l'excavation; les deux tiers postérieurs de ce fibro-cartilage ont entièrement disparu, tandis que le tiers antérieur est parfaitement intact; il a conservé son aspect blanc nacré; il est formé

de fibres qui viennent toutes s'arrêter au niveau de la surface du kyste. Dans ce point, on voit toutes les extrémités des fibres aussi nettement interrompues que si on les avait divisées avec un instrument bien tranchant.

Ces collections tuberculeuses ont une étendue variable ; elles peuvent avoir depuis 5 à 6 millimètres de diamètre jusqu'à 2 à 3 centimètres. Elles ne sont pas, en général, très-nombreuses, et il est plus commun d'en trouver une seule assez vaste que plusieurs d'une petite dimension.

D. *Parties voisines.* — Les modifications que la présence d'un tubercule apporte dans les parties circonvoisines sont utiles à connaître. Lorsqu'un tubercule se développe dans un os, il détermine dans le périoste et dans les couches superficielles du tissu osseux des changements importants : le périoste devient, au bout d'un certain temps, plus vasculaire, ainsi que la surface de l'os, dans le point le plus rapproché de la production accidentelle. Cette augmentation de vascularité ne tarde pas à être suivie du dépôt de couches osseuses de nouvelle formation; celles-ci s'accumulent successivement et sont toujours faciles à distinguer de l'os ancien : jamais elles ne présentent l'aspect fibreux que nous offre le tissu osseux primitif. Du reste, ce caractère de dépôts osseux n'appartient point exclusivement à l'affection qui nous occupe; c'est là le caractère spécial de tout tissu osseux de nouvelle formation, du moins pendant plusieurs années après son développement : ainsi, les abcès chroniques, le cal, les os qui remplacent des séquestres éliminés, les végétations osseuses qui entourent une articulation malade. Ces dépôts de matière osseuse ne se font que dans les points recouverts de périoste. Aussi, lorsqu'un tubercule se développe dans l'épiphyse d'un os long, ces incrustations osseuses s'arrêtent-elles à la circonférence de la portion d'os recouverte par le cartilage diarthrodial; et, pour le dire par anticipation, c'est là une des raisons pour lesquelles les tubercules développés près de l'extrémité s'ouvrent plus facilement dans la cavité articulaire qu'à la surface de l'os, dont la périphérie semble, pour ainsi dire, se reculer à mesure que le tubercule se développe ; car, après avoir traversé tout le tissu osseux primitif, le tubercule doit encore traverser toutes les couches osseuses de nouvelle formation, tandis que, du côté de l'articulation, aucun obstacle analogue ne se rencontre.

C'est par le dépôt de ces couches osseuses nouvelles que se fait l'accroissement des extrémités osseuses. Rien n'est plus facile à constater que ce fait, et l'on conçoit difficilement que M. Russel, cité par S. Cooper, ait pu dire qu'il n'avait jamais vu et qu'on ne lui avait jamais montré dans une tumeur blanche une extrémité osseuse plus volumineuse que celle du côté opposé.

Telle est l'affection tuberculeuse qui a été indiquée par Traugott Gerber, Frederick Haacke, Delpech et M. Nichet. Mais n'est-il pas possible de reconnaître anatomiquement cette lésion avant qu'elle soit parvenue à ce degré de développement, d'apercevoir le point de départ de l'altération organique, pour ainsi dire la lésion élémentaire ? S'il est facile, dans un tissu mou et spongieux, comme celui du poumon, dans lequel la pression exercée avec la main suffit pour faire reconnaître un endroit plus résistant et diriger les recherches, s'il est facile dans ce tissu de reconnaître les premiers rudiments de l'affection tuberculeuse, il n'en est plus de même pour les os, qui peuvent recéler dans leur intérieur des productions morbides et les soustraire à nos moyens d'investigation; c'est là probablement la cause qui nous en a dérobé la connaissance jusqu'à ce jour. D'un autre côté, on conçoit que les lésions anatomiques un peu délicates, enfermées dans un tissu qu'on ne peut diviser qu'à l'aide de la scie ou d'instruments peu acérés, puissent facilement être détruites par les manœuvres mêmes que l'on emploie pour les découvrir. On devra donc s'y prendre de la manière suivante.

Lorsqu'on veut reconnaître si un os contient des tubercules naissants, il faut, après l'avoir dépouillé du périoste qui le recouvre, rechercher si sa surface présente quelques points plus vasculaires, formant des marbrures violacées ; examiner en même temps s'il existe quelques bosselures, même très-légères, qui ôtent à l'os sa régularité. Si l'un ou l'autre de ces signes se rencontre, il faut enlever, à l'aide d'une scie, l'écorce la plus compacte de l'os, puis détruire progressivement le tissu celluleux avec l'extrémité d'un fort scalpel, de manière à sculpter, pour ainsi dire, le tissu autour de la lésion organique.

C'est en suivant le procédé que je viens d'indiquer que je suis parvenu plusieurs fois à constater que les tubercules des os, comme ceux des poumons, reconnaissent pour point de départ la *granulation grise demi-transparente* décrite par Laennec, M. Louis, etc. Je possède le dessin d'une extrémité supérieure du fémur qui présentait un fort bel exemple de ces granulations tuberculeuses. Au centre du tissu spongieux qui occupe la base du grand trochanter, se trouve une masse de six à sept lignes d'étendue dans tous les sens, formée par la réunion de petites granulations perlées d'une demi-ligne de diamètre, d'une couleur blanche opaline. Plusieurs de ces granulations, surtout celles qui sont placées à la périphérie, sont entourées par une petite coque osseuse d'une ténuité et d'une transparence telles, qu'on ne l'aperçoit point à première vue ; on la reconnaît seulement à la résistance qu'elle oppose lorsqu'on cherche à la percer avec la pointe d'une aiguille. Quelques-unes de ces granulations présentent dans leur centre un point jaune, opaque, indice d'une transformation commençante. Dans

les interstices qui les séparent rampent quelques vaisseaux extrêmement déliés, qui vont s'aboucher avec ceux du tissu osseux ambiant, sur lequel on observe une injection très-apparente. La surface de l'os, dans le point le plus voisin de ce dépôt tuberculeux, est doublée par une couche osseuse de nouvelle formation; on remarque en outre une augmentation évidente de la vascularité.

Depuis la publication de mon premier travail, j'ai eu l'occasion de voir quelques pièces qui offraient de ces granulations demi-transparentes. Une de ces pièces, que je conserve encore, et que j'ai fait dessiner, montre dans l'extrémité inférieure du fémur une de ces granulations plus volumineuse que toutes celles que j'avais vues; elle a 6 millimètres de diamètre, une forme ovalaire, et présente déjà un point jaune opaque à son centre. Le docteur Reid paraît également en avoir vu, car il dit : « Le tissu spongieux des os renfermait, sur quelques points du squelette, des *masses grisâtres translucides, tantôt gélatineuses, tantôt de consistance presque cartilagineuse, plus ou moins considérables, et la plupart arrondies ou ovales* (1). » J'insiste sur ce point, parce que quelques personnes, n'ayant pas été assez heureuses pour découvrir cette lésion anatomique, ont cru devoir en révoquer en doute l'existence.

Si l'on considère que ces granulations présentent une identité parfaite avec les granulations grises, généralement regardées comme le rudiment des tubercules pulmonaires; qu'elles se rencontrent ordinairement sur des os qui, dans d'autres points de leur étendue, présentent de véritables tubercules, et chez des sujets dont les poumons en contiennent également; qu'on ne les rencontre pas dans les circonstances opposées, on sera, je pense, autorisé à conclure que, dans les os comme dans les poumons, le tubercule cru procède de la granulation grise.

Les cloisons osseuses qui séparent chacune de ces granulations, d'abord affaiblies par absorption, ne tardent point à disparaître complétement; un kyste analogue à celui qui se forme autour de tout corps étranger enfermé au sein de nos tissus enveloppe toute la masse, qui présente alors tous les caractères que j'ai indiques en traitant du tubercule enkysté à l'état cru.

Mais cette succession dans les phénomènes pathologiques s'observe-t-elle constamment? Cela n'est point probable. En effet, si l'on considère la fréquence des tubercules enkystés jaune opaque, et la rareté des cas dans lesquels on a pu constater la présence de granulations grises, on est porté à croire que cette différence ne tient pas seulement aux difficultés que présente la recherche de ces granulations, mais bien à ce que dans les os, comme dans tout autre tissu, les tubercules peuvent se

(1) *Loc. cit.*, p. 493.

montrer d'emblée sous la forme de masses jaunes opaques, ainsi que le professe M. Andral, et avec lui un grand nombre d'anatomo-pathologistes, ainsi que cela ressort de recherches très-consciencieuses et très-exactes faites par MM. Rilliet et Barthez sur la tuberculisation étudiée chez les enfants (1).

Qu'il ait eu pour point de départ la granulation grise, ou qu'il se soit montré d'emblée sous la forme de masses jaunes opaques, le tubercule, parvenu à ce point, continue à s'accroître. Il ne semble pas que son développement soit arrêté, il est seulement retardé par la différence de densité ou de nature des tissus qu'il rencontre.

Bientôt la matière contenue dans le kyste se ramollit, et tantôt ce ramollissement s'opère régulièrement du centre à la circonférence, tantôt il procède d'un point de la périphérie pour se propager à toute la masse. Lorsque ce ramollissement s'opère, on peut reconnaître, au moyen du microscope, que la matière tuberculeuse se trouve mélangée à une quantité plus ou moins grande de globules de pus. La collection de matière tuberculeuse se comporte alors comme un véritable abcès; elle suit les interstices cellulaires des organes jusqu'à ce qu'elle parvienne sous les téguments, qui s'enflamment, se perforent, et laissent écouler un liquide grumeleux, composé de flocons blancs, caséeux, suspendus dans une sérosité louche. Lorsque toute cette matière est évacuée, il reste une fistule fournissant chaque jour une quantité variable de pus séreux.

Mais il est une circonstance qu'il ne faut pas perdre de vue, c'est que le fond de cette fistule correspond à l'excavation tuberculeuse creusée dans le tissu de l'os, et que les parois de cette excavation, étant soutenues de tous côtés par un tissu solide, ne peuvent revenir sur elles-mêmes et être mises en contact comme les parois souples et molles d'un abcès développé dans les autres tissus; disposition qui, s'opposant au rapprochement des parois du foyer, tend à perpétuer l'écoulement qui se fait par la fistule.

Alors commence un travail essentiellement réparateur, qui tend à combler le vide qui s'est formé dans l'intérieur de l'os; le kyste qui enveloppait la matière tuberculeuse, et dont la vascularité s'est accrue graduellement pendant le ramollissement, prend un accroissement considérable; il s'épaissit, s'hypertrophie à tel point, qu'il finit par combler la cavité qu'il tapissait; il présente alors la plus grande analogie de structure avec les bourgeons charnus qui végètent à la surface d'une plaie; on y remarque un grand nombre de vaisseaux extrêmement déliés, qui se portent en convergeant vers le centre de la cavité. Ce tissu,

(1) *Traité clinique et pratique des maladies des enfants*, par MM. Rilliet et Barthez. Paris, 1843, t. III.

comme celui des cicatrices, perd peu à peu sa vascularité, et finit par présenter complétement l'aspect du tissu fibreux inodulaire. On trouve, dans la belle observation de Reid (*loc. cit.*), un exemple de cette oblitération de la cavité osseuse par un tissu fibreux.

Telle est la terminaison la plus heureuse de l'affection qui nous occupe; mais, pour que cette terminaison puisse avoir lieu, la réunion d'un certain nombre de conditions est indispensable. Toutes ces conditions peuvent se résumer en disant qu'il faut que la matière tuberculeuse puisse se porter facilement au dehors. Ainsi, toutes choses égales d'ailleurs, la maladie tendra d'autant plus vers cette terminaison que le foyer primitif du mal sera plus rapproché de la surface cutanée : aussi l'observe-t-on très-souvent à la suite des tubercules développés dans les phalanges, les os du métacarpe et du métatarse.

Si au contraire la matière tuberculeuse, pour se porter au dehors, doit parcourir un espace considérable, elle s'accumule progressivement; un kyste cellulo-fibreux, semblable à une fiole dont le goulot serait exactement adapté au pourtour de la perforation du tissu osseux, reçoit toute la matière tuberculeuse sécrétée, et prévient sa diffusion dans le tissu cellulaire. On ne saurait mieux faire comprendre l'aspect que présentent ces poches, ainsi suspendues aux os par leur pédicule, qu'en les comparant, pour la forme, à de grosses sangsues gorgées de sang, attachées à la surface de la peau par leur suçoir. Cette comparaison, qui pourrait peut-être paraître un peu étrange, est si vraie, qu'il est bien rare qu'elle ne se présente pas à l'esprit des personnes à qui l'on montre ces kystes pour la première fois.

Il n'est pas très-rare de voir de ces poches tuberculeuses qui, partant de la région dorsale, descendent jusqu'au petit trochanter, où elles s'arrêtent au niveau de l'insertion des muscles psoas et iliaque. Elles présentent alors des resserrements et des dilatations alternatifs, selon qu'elles sont plus ou moins comprimées par les parties voisines ; quelquefois, lorsque la sécrétion tuberculeuse se fait avec lenteur, et surtout lorsqu'elle est suspendue, ces resserrements deviennent de plus en plus prononcés; le canal qui les traversait se rétrécit d'abord, et finit par s'oblitérer complétement, de manière à isoler une portion du foyer de son point d'origine. On pourrait croire alors que cette masse tuberculeuse a toujours été indépendante de l'affection du tissu osseux, mais il est presque toujours facile de se convaincre du contraire. Dans tous les cas analogues que j'ai examinés, j'ai toujours trouvé ces masses tuberculeuses suspendues au foyer principal par un cordon fibreux qui remplaçait le canal de communication.

Ces dépôts peuvent se résorber complétement, comme on voit se résorber les dépôts fibrineux après les épanchements de sang; comme on voit les masses formées par les ganglions lymphatiques affectés

de dégénérescence tuberculeuse disparaître graduellement par absorption.

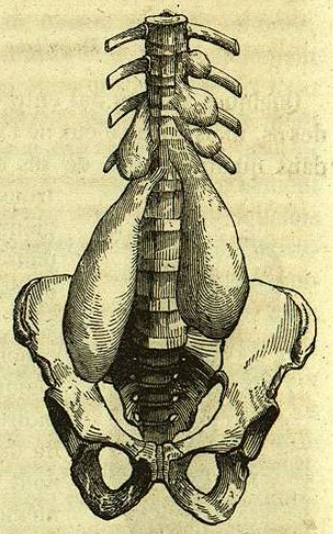

FIG. 19. — Poches tuberculeuses formant kystes autour de la perforation du tissu osseux.

Cette figure, faite d'après la planche IV de Poletta, *Exercitationes pathologicæ*, représente ces poches à divers degrés de développement.

Il est assez fréquent de voir ces masses déterminer une suppuration dans les parois du kyste et les parties voisines, et une véritable ostéite suivie de carie; et c'est à tort que M. Graves pense que le tubercule ne peut provoquer l'inflammation de l'organe dans lequel il se développe.

On voit quelquefois de nouveaux tubercules se déposer et s'accroître dans les parois mêmes du kyste tuberculeux.

En résumé, le caractère essentiel de cette variété de l'affection tuberculeuse est de produire dans les os des excavations, une destruction de tissus, sans laisser de résidu, soit des os, soit des cartilages.

Comment s'opère cette destruction des tissus? On voit tout de suite que cette question touche de trop près à la recherche de l'essence des phénomènes vitaux, pour pouvoir jamais être résolue. Nous ne pouvons que signaler les principales circonstances de ce travail de destruction, sans rien préjuger sur sa nature intime. M. Nichet s'exprime ainsi sur ce point : « Il n'y a donc là qu'usure, érosion des vertèbres par un corps » étranger, et ce corps étranger est le tubercule scrofuleux..... Cette » perte de substance paraît s'être faite sans inflammation, par le seul » fait du dépôt de la matière tuberculeuse et de la pression qu'elle » exerce sur l'os. »

Cette destruction serait analogue à celle que produit dans un os la pression constante d'une tumeur qui se développe dans son voisinage, analogue aux dépressions que les artères impriment normalement sur les os : telle est celle que l'on remarque sur le fémur pour le passage de