ARTICLE X.

DES FRACTURES EN PARTICULIER.

FRACTURES DES OS ET DES CARTILAGES DU NEZ.

On comprend ordinairement sous ce titre les fractures des os propres du nez, celles des apophyses montantes des os maxillaires et celles du cartilage de la cloison. Elles sont toujours le résultat d'une cause directe, qui agit ici avec d'autant plus de puissance, que le squelette du nez est recouvert par une couche peu épaisse de parties molles. Tantôt elles consistent en une simple solution de continuité qui peut présenter une direction variable, tantôt plusieurs os sont brisés en éclats. Dans le premier cas, les fragments conservent ordinairement leurs rapports normaux; dans le second, ils sont assez fréquemment déplacés, enfoncés vers les fosses nasales. Les téguments qui les recouvrent sont presque toujours contus, ecchymosés; un gonflement plus ou moins considérable ne tarde point à se montrer. Quelquefois la peau est déchirée, ainsi que la membrane qui tapisse l'intérieur des cavités nasales, ce qui donne lieu à un écoulement de sang abondant. Il n'est pas rare, dans ces fractures, de rencontrer au niveau de la solution de continuité une tumeur emphysémateuse; j'en ai vu une qui avait envahi subitement les paupières et la partie inférieure du front pendant un effort que le malade avait fait pour se moucher. L'inflammation peut être assez intense pour produire un abcès sous la peau ou entre les os et la muqueuse (J. L. Petit en a cité des exemples), et même déterminer une nécrose partielle. Les auteurs font mention d'accidents cérébraux souvent graves, et quelquefois même mortels, qui auraient été observés dans ces fractures. Ces accidents doivent être attribués à l'action de la cause vulnérante qui a agi en même temps sur le nez et sur la région frontale, et quelquefois, ainsi que M. Péan l'a observé deux fois pendant qu'il était interne dans mon service et dans celui de M. le professeur Denonvilliers, à une transmission du mouvement par la lame verticale de l'ethmoïde à sa lame criblée, qui se trouve enfoncée dans la substance cérébrale.

Il est généralement facile de reconnaître cette lésion. La mobilité des fragments, la crépitation que l'on perçoit lorsque, saisissant le nez entre deux doigts, on lui imprime quelques mouvements de latéralité, suffisent pour lever tous les doutes; exceptons cependant le cas où il existe un gonflement considérable qui empêche d'explorer la partie.

Dans les fractures simples des os du nez sans déplacement des fragments, on se borne à appliquer pendant quelques jours sur la partie malade des compresses trempées dans une liqueur résolutive; mais lorsqu'il y a enfoncement des fragments, on doit tenter de les relever à l'aide d'une sonde de femme ou d'une pince à pansement que l'on introduit dans une des narines, et que l'on ramène d'arrière en avant, en les faisant agir comme un levier, tandis qu'avec les doigts placés à l'extérieur, on exerce une sorte de coaptation. Ces fragments ainsi relevés ont peu de tendance à se déplacer de nouveau : aussi est-il généralement inutile de chercher à les maintenir à l'aide de bourdonnets, de mèches, de canules de gomme élastique, placés dans les fosses nasales, de manière à empêcher la voûte du nez de s'affaisser de nouveau. Ces moyens, toujours gênants, ne doivent être employés que lorsque les fragments se déplacent facilement après avoir été réduits. Les esquilles ne seront extraites que si elles paraissent totalement privées de chances de vitalité. Lorsqu'une inflammation très-vive, accompagnée d'une tuméfaction considérable, s'est déjà déclarée, on doit la combattre par un traitement convenable avant de procéder à la réduction. Cependant il ne faut pas trop la différer; car cette réduction pourrait devenir impossible, ainsi que cela est arrivé dans un cas cité par Boyer, et laisser une difformité très-choquante, ou, comme on en cite quelques exemples, un épiphora incurable, suite de la compression du canal nasal. S'il était impossible d'agir sur les os pour corriger leur déviation, on pourrait, suivant le conseil de Dieffenbach, mobiliser les cartilages par la ténotomie, pour ramener le nez à sa conformation naturelle. L'hémorrhagie peut être tellement considérable, qu'elle nécessite l'emploi du tamponnement. L'emphysème se dissipe ici comme partout ailleurs; on pourrait d'ailleurs, si la tumeur qu'il forme était très-volumineuse, donner issue à l'air épanché à l'aide d'une petite ponction. Quant aux abcès qui se formeront du côté de la muqueuse, on aura le soin de les ouvrir.

ARTICLE XI.

FRACTURE DE L'OS MAXILLAIRE SUPÉRIEUR.

Cette fracture, ordinairement produite par une cause directe, peut également, ainsi que cela résulte de deux faits observés par M. J. Cloquet et Richerand, être le résultat d'un contre-coup. Dans l'un des deux cas observés, le sommet de la tête et la base de la mâchoire inférieure se sont trouvés pressés entre deux corps résistants; dans l'autre, le menton a été soumis à une percussion violente dirigée de bas en haut.

La fracture peut occuper la voûte palatine, le bord alvéolaire, ou tout autre point de l'os. Elle est ordinairement accompagnée de contusion. Celles qui sont produites par une balle tirée de loin ou par l'explosion d'une arme à feu déchargée dans la bouche sont toujours compliquées de plaies, d'esquilles nombreuses; souvent des portions considérables des os de la face sont emportées.

Il est rare de voir plusieurs os de la face fracturés en même temps que l'os maxillaire. C'est cependant ce qui eut lieu dans un cas remarquable observé par Wiseman, cas dans lequel les deux maxillaires supérieurs étaient enfoncés simultanément. Sur plusieurs malades admis récemment dans son service, M. A. Guérin a observé que, dans ces espèces d'enfoncements, la ligne de la fracture du maxillaire supérieur se propage sur les apophyses ptérygoïdes et sépare leur partie inférieure de leur partie supérieure (fig. 72).

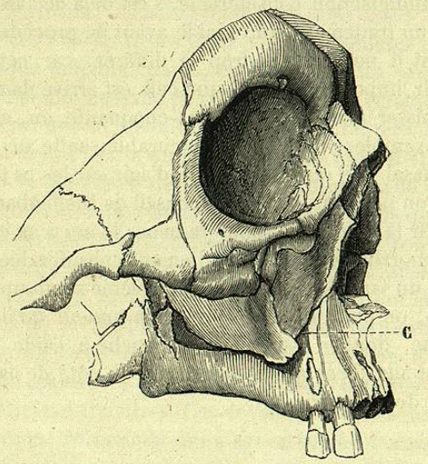

Fig 72. — Fracture des deux maxillaires supérieurs se continuant sur l'apophyse ptérygoïde (vue latérale).

C. Ligne de fracture se continuant sur l'apophyse ptérygoïde.

Il est toujours facile de reconnaître cette fracture à la simple vue ou par le toucher; son pronostic est basé sur les complications.

Le traitement consiste à replacer les fragments, soit à l'aide des doigts introduits dans la bouche, soit à l'aide d'une sonde conduite dans les narines. Pour maintenir cette réduction, on pourrait, si une partie du bord alvéolaire était détachée, l'assujettir en liant, à l'aide d'un fil métallique, les dents de ce fragment à une dent voisine im-

plantée sur l'autre portion de l'os. Les deux arcades dentaires doivent être, à l'aide d'une mentonnière, tenues en contact et complétement immobiles; le blessé sera nourri pendant toute la durée du traitement avec du bouillon ou des potages très-liquides donnés à l'aide d'un biberon; il évitera de parler.

Ces moyens simples me paraissent préférables à l'usage de la machine compliquée inventée par Graefe, pour permettre au malade de parler et de manger. (Voy. la figure de cette machine, *Gazette des hôpitaux*, 1862, p. 412.)

Lorsque plusieurs os de la face sont fracturés et qu'il y a enfoncement des deux maxillaires supérieurs, même d'un seul, l'opérateur éprouve quelquefois de très-grandes difficultés pour réduire et maintenir le fragments. Il n'est pas rare, malgré que le traitement soit bien conduit, de voir les fragments se consolider vicieusement; ce qui a souvent pour effet, soit de produire une difformité plus ou moins apparente, soit de gêner la parole, soit de comprimer le canal nasal et d'entretenir un larmoiement continuel.

Si la fracture se trouve compliquée de la destruction du bord alvéolaire, il faut recourir à la prothèse pour suppléer à la perte de substance.

Les fractures du maxillaire supérieur produites par les armes à feu sont presque toujours accompagnées de fractures multiples des os de la face. A l'aide du toucher et des indications fournies par les symptômes fonctionnels, il est d'ordinaire assez facile de reconnaître le point précis où siége le projectile, et de le distinguer au milieu des portions d'os fracturés. Néanmoins le diagnostic offre parfois de très-grandes difficultés : c'est ce qui advint dans un cas observé récemment par M. le docteur Maurel chez un jeune homme qui avait été atteint d'une balle dans la région de l'arcade zygomatique. Le projectile, perdu profondément, avait déterminé des ecchymoses étendues et des hémorrhagies assez graves du côté des régions voisines, et il était impossible de constater sa présence au toucher. M. Péan fit des explorations à l'aide du stylet de porcelaine, et reconnut que la balle, après avoir fracturé la racine du maxillaire, était venue s'aplatir contre la paroi postérieure du sinus maxillaire au-dessous du plancher de l'orbite. L'extraction put être pratiquée avec succès.

Ces fractures guérissent habituellement avec une extrême facilité, lors même qu'elles se compliquent d'esquilles situées profondément. Mais il importe, au moyen de lavages fréquents, de favoriser la détersion des organes blessés, afin de prévenir la résorption des matériaux purulents versés par l'inflammation dans les cavités naturelles de la face, d'ouvrir promptement les abcès qui se formeraient au voisinage et de soutenir les forces par une médication et une alimentation toniques.