ARTICLE XII.

FRACTURES DE L'OS MAXILLAIRE INFÉRIEUR.

Les fractures de l'os maxillaire inférieur sont plus communes à elles seules que toutes celles de la face ensemble : cependant, malgré sa position superficielle, on peut dire que cet os est rarement fracturé.

Causes. — Les causes ordinaires de ces fractures sont toujours des violences extérieures qui rompent l'os, soit dans le point de leur application, en tendant à redresser la courbe parabolique que représente la mâchoire, soit dans un point plus ou moins éloigné, en exagérant sa courbure. Les causes le plus souvent notées sont : un coup de bâton, un coup de pied de cheval, appliqués sur le devant de la mâchoire. On a observé des fractures par contre-coup au col du condyle à la suite d'une chute sur le menton. A ces causes ordinaires de fractures, ajoutons l'explosion dans la bouche d'une arme à feu, même sans que la balle ait touché l'os maxillaire, par la seule expansion des gaz dans la cavité buccale (Dupuytren).

Presque toutes ces fractures ont été observées chez des hommes et dans l'âge adulte.

Variétés. — La solution de continuité peut être située au niveau de la symphyse, ce qui est rare ; sur les parties latérales du corps de l'os, ce qui est le plus fréquent ; enfin d'autres fois elle porte sur ses branches, au col du condyle, à la base de l'apophyse coronoïde. La rareté de la fracture symphysaire explique pourquoi, après avoir été admise par Hippocrate, elle avait été contestée par Boyer et plusieurs chirurgiens recommandables. La preuve de son existence a été démontrée à l'autopsie par MM. J. Cloquet et Chalvet (*Bull. de la Soc. anat.*, 1859). Les fractures du corps de l'os sont habituellement complètes, cependant elles sont quelquefois incomplètes. C'est ainsi que M. Gariel a trouvé à l'autopsie une simple fissure située au niveau du canal dentaire et qui n'intéressait qu'une portion de l'épaisseur de l'os. D'autres fois une fracture complète est accompagnée de plusieurs fissures qui naissent du sillon de la fracture, comme l'a observé M. Chassaignac, ou qui en restent distantes, ainsi que cela existait dans la fracture verticale incomplète des deux condyles observée récemment par M. Verneuil. Sur cette pièce, dont nous donnons la figure ci-contre (fig. 73), la branche droite présentait trois fissures, dont l'une sur la face

interne et les deux autres sur la face externe (1). Le plus souvent la fracture est unique, d'autres fois elle est multiple (fig. 73) ; on a vu plu-

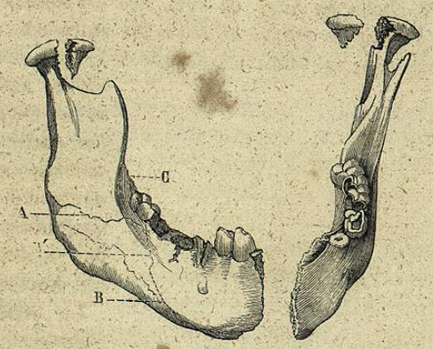

Fig. 73. — Fractures du maxillaire inférieur.

A, B. Fractures de la tablette externe. — C'. Tracé de la fracture incomplète de la tablette interne. — C. Origine de cette fracture.

sieurs fois la partie moyenne du corps de l'os détachée par une double

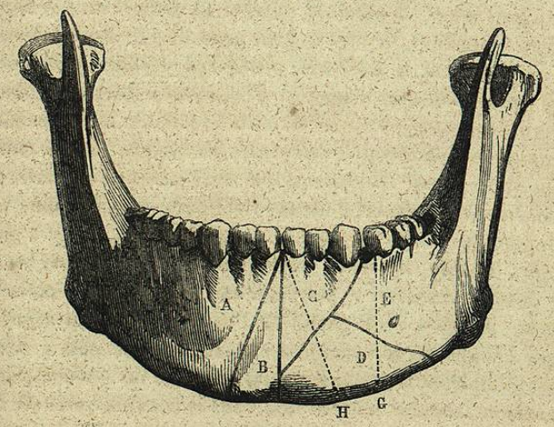

Fig. 74.

Fractures du maxillaire inférieur.

fracture. M. Houzelot parle, dans sa thèse, d'un blessé qui présentait une fracture verticale à la symphyse du menton, une fracture des deux

(1) Cluzeau, thèse de Paris.

condyles maxillaires et des deux apophyses coronoïdes (thèse inaugurale, Paris, 1827, n° 127).

La division de l'os peut affecter toutes les directions; on a remarqué que, dans des fractures du corps de l'os, elle est souvent oblique de haut en bas et d'avant en arrière et découpée en biseau, de sorte que le fragment postérieur est taillé aux dépens de sa face interne et l'antérieur aux dépens de sa face externe (fig. 75). Une portion du bord alvéolaire supportant plusieurs dents est quelquefois séparée du reste de l'os, sans que sa base soit fracturée.

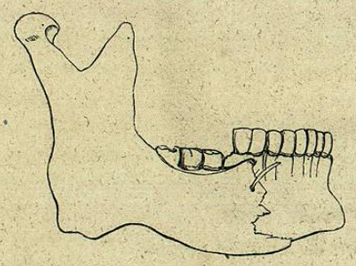

Fig. 75. — Fracture unique et complète du corps de la mâchoire, accompagnée de déplacement.

Le déplacement est ordinairement nul dans les fractures verticales situées exactement sur la ligne médiane; dans celles qui occupent les parties latérales du corps, les fragments maintenus par le périoste, qui reste à peu près intact, demeurent souvent en contact sans se déplacer; d'autres fois cependant, et c'est là pour ainsi dire le déplacement ordinaire de ces fractures, le fragment postérieur, restant élevé, est porté en dehors par les muscles masséter, ptérygoïdien interne et temporal, l'antérieur est abaissé par les muscles sous-hyoïdiens : ce mouvement est surtout très-prononcé lorsqu'il existe une fracture de chaque côté de la symphyse; le fragment mentonnier est alors entraîné en arrière et en bas, déplacement que favorise encore l'obliquité dans le même sens du plan de la fracture. Dans les fractures des branches, il n'y a point de déplacement notable, les deux fragments étant retenus par les insertions des muscles masséter et ptérygoïdien interne. Dans celle du col du condyle, ou bien cette partie de l'os est dirigée en avant et en dedans par l'action du ptérygoïdien externe, comme cela a lieu lorsqu'elle est complétement détachée, ou bien elle ne s'accompagne pas de déplacement, comme cela eut lieu dans la fracture verticale incomplète des deux condyles observée par M. Verneuil. Si l'apophyse coronoïde est fracturée, elle est entraînée en haut par le muscle temporal.

Comme toutes les fractures, celle-ci peut être simple ou compliquée de contusion, de plaie, d'esquilles, etc. Notons en passant que le foyer de ces fractures doit souvent communiquer avec l'intérieur de la bouche, et par son intermédiaire avec l'air extérieur; car il suffit pour cela que la couche peu épaisse de tissu gingival qui couvre le bord alvéolaire soit déchirée, que la solution de continuité tombe dans l'intervalle de deux dents, où ce tissu n'existe pas, ou bien encore dans un alvéole dont la dent aurait été arrachée par la violence extérieure qui a rompu l'os. C'est probablement à cette circonstance qu'il faut attribuer ce fait qui m'a paru ressortir de l'examen d'un grand nombre d'observations, à savoir, que les exfoliations, les esquilles secondaires, sont plus fréquentes dans ce cas que dans les autres fractures simples. Dans les fractures qui sont produites par l'explosion d'une arme à feu dans la bouche, on trouve constamment des déchirures nombreuses qui partent comme autant de rayons du bord libre des lèvres, et qui s'étendent à la profondeur d'un centimètre environ.

Symptomatologie. — La douleur locale, souvent légère, quelquefois excessive, augmentant par les mouvements, la déformation, l'ecchymose, la mobilité contre nature, la crépitation, signes ordinaires des fractures, dont on constate facilement l'existence à cause de la position particulière de l'os qui, plus que tout autre, est accessible à nos moyens d'exploration, ne peuvent laisser le diagnostic incertain lorsqu'il s'agit d'une fracture du corps de l'os maxillaire inférieur. On pourrait peut-être rencontrer quelques difficultés, si la branche montante rompue entre les insertions des muscles masséter et ptérygoïdien n'avait subi aucun déplacement; cependant on pourra le plus souvent alors produire la crépitation en saisissant l'angle de la mâchoire et en lui imprimant quelques mouvements de latéralité. Dans les fractures du condyle, il existe, dit-on, une dépression au devant de l'orifice du conduit auditif externe. On peut enfoncer le condyle dans la fosse zygomatique quand on le pousse en avant. Les mouvements d'abaissement et d'élévation imprimés à la mâchoire ne sont point communiqués au condyle comme dans l'état normal, et, pendant que l'on exécute ces mouvements, il se produit souvent une crépitation, perçue par les doigts du chirurgien et surtout par l'oreille du malade.

Le doigt porté dans l'intérieur de la bouche reconnaît facilement, à cause du peu d'épaisseur des parties molles, une fracture qui siége sur l'apophyse coronoïde ou sur une portion des condyles.

Enfin, si une portion du bord alvéolaire était détachée, il serait facile de reconnaître cette disposition en imprimant au fragment quelques mouvements, après l'avoir saisi à l'aide de deux doigts introduits dans la bouche.

Pronostic. — Une fracture simple présente ordinairement peu de gravité : la consolidation s'obtient en général dans l'espace de trente-cinq à quarante jours; si elle est compliquée de plaie, il s'établit souvent une suppuration qui est versée dans la bouche et qui s'écoule au dehors, mêlée avec la salive; la consolidation est alors plus longtemps à se faire. Monteggia vit la suppuration développée dans le foyer