de la fracture causer une nécrose complète de la mâchoire et la mort. Quelques exemples analogues ont été observés. M. Richet prétend même qu'il a vu succomber très-rapidement quatre malades sur dix atteints de fractures compliquées de la déchirure du périoste alvéolo-dentaire. Nous pensons comme lui que cette mortalité exceptionnelle peut être attribuée à la déglutition des matériaux putrides versés par les fragments qui demeurent exposés au contact de l'air, et qu'il convient de faire très-souvent des lavages pour entraîner au dehors ces éléments infectants. Dans certains cas, l'indocilité des malades s'étant opposée à l'application régulière d'un appareil, il en est résulté une fausse articulation entre les fragments; mais l'expérience a appris que ce défaut de consolidation n'apporte le plus ordinairement que très-peu de gêne dans les fonctions de la mâchoire. Quant aux accidents consécutifs dont parlent les auteurs, tels que mouvements convulsifs des lèvres, paralysie partielle de la face, accidents attribués à la déchirure du nerf dentaire, ils sont bien rares, ce qui tient à ce que le nerf est habituellement soustrait au tiraillement et à la compression, comme on le voit dans les nécropsies. Aussi Boyer, dans sa longue pratique, n'avait-il observé qu'une seule fois, sur un élève en chirurgie qui avait eu la mâchoire fracturée en deux endroits, une paralysie des muscles triangulaires et carrés, et dans la suite une légère distorsion de la face. Cependant nous avons vu plusieurs fois la paralysie complète de la sensibilité de la lèvre inférieure au niveau des points dans lesquels s'épanouit le nerf mentonnier, accident déjà signalé par A. Bérard, chez un malade atteint de double fracture verticale du corps de l'os avec enfoncement du fragment médian. M. le docteur Prestat a vu les deux nerfs dentaires déchirés à la fois. Cette déchirure avait produit dans la peau du menton et de la lèvre supérieure la paralysie du sentiment, sans que les muscles de ces parties eussent perdu leur contractilité. Enfin, parmi les complications que l'on observe parfois en même temps que ces fractures, nous citerons la commotion cérébrale et la fracture du crâne. Lorsque le traumatisme est assez violent pour produire ces désordres, la mort en est ordinairement la conséquence.

Traitement. — Dans les fractures du corps de l'os maxillaire, lorsqu'il n'existe aucun déplacement, il suffit de maintenir la mâchoire inférieure immobile et rapprochée de la supérieure. S'il existe un déplacement, il faut réduire, ce que l'on opère ordinairement avec facilité en saisissant les deux fragments, et en les poussant en sens inverse du déplacement. La disposition vicieuse des biseaux, dans le cas de fracture double, pourrait seule opposer à la réduction quelques difficultés. Après avoir réduit, on applique le bandage connu sous le nom de *fronde de Soranus* ou *mentonnière*, que l'on fait avec une compresse longue, dont le milieu répond au menton, tandis que ses extrémités

fendues en deux lanières sont fixées au sommet de la tête et au-dessous de l'occipital. Dans ce cas comme dans le précédent, l'arcade dentaire supérieure sert d'attelle à la mâchoire inférieure brisée, et c'est de l'application exacte de ces parties l'une contre l'autre que dépend la coaptation régulière. Pour obvier au relâchement des bandes ordinaires, Bégin a conseillé de leur substituer des bandes faites avec de l'emplâtre agglutinatif. Si, malgré ce bandage, le déplacement se reproduisait, on appliquerait, comme le faisait Boyer, entre les deux arcades dentaires, un morceau de liége taillé en forme de gouttière pour recevoir les dents de la mâchoire inférieure, et l'on rendrait le tout immobile à l'aide de la fronde ou du chevêtre simple; on pourrait encore recourir au procédé de M. Bouisson, qui emploie des lanières élastiques (voy. fig. 76). Enfin on recommanderait au malade de se coucher sur l'occiput et de se tenir immobile, les mouvements de la tête sur l'oreiller étant susceptibles de produire parfois de la crépitation dans le foyer de la fracture et le déplacement des fragments.

Fig. 76. — Appareil de M. Bouisson.

Au lieu de ces appareils extérieurs, Morel-Lavallée se servait, pour maintenir les fragments, d'un moule intérieur de gutta-percha. Voici comment il décrit la confection de son appareil, qui est, en effet, préférable. On prend une tranche de gutta-percha longue de 5 centimètres, large de 2, et on la plonge dans l'eau à 80 degrés. Bientôt la tranche a pris la consistance du mastic de vitrier. Par une compression rapide, on donne alors la forme d'un cône à ses deux extrémités, afin qu'elles puissent s'engager facilement entre les arcades dentaires. On arque légèrement la tranche, et on la pose sur l'os fracturé; tandis que d'une main on soutient le menton, de l'autre on presse de haut en bas sur la tranche, jusqu'à ce que le doigt sente la couronne des dents et n'en soit plus séparé que par une couche mince. On rapproche les deux mâchoires, et l'on fait sur le moule des injections d'eau glacée. En quelques minutes, la gutta-percha a repris toute sa solidité (fig. 77).

Ces appareils sont extrêmement gênants, et leurs inconvénients ne sont pas toujours compensés par leurs avantages; quelquefois d'ailleurs, et cela s'observe principalement lorsqu'il existe une double

fracture, ils sont tous insuffisants pour s'opposer au déplacement; on devrait, dans ce cas, avoir recours à l'un de ces appareils qui ont pour effet de saisir l'os maxillaire inférieur par ses deux bords, en les pressant en sens inverse entre deux plans uniformes, et en agissant en même temps sur les deux fragments de manière à rétablir le niveau entre eux. Depuis Chopart et Desault, qui ont indiqué ces appareils à la fin du siècle dernier, on en a imaginé un grand nombre pour atteindre ce but; les principaux sont ceux de Eutenick, de Burlh et de M. Houzelot. C'est à celui de ce dernier auteur que nous donnons la préférence à cause de sa plus grande simplicité. Il consiste en deux plaques, l'une buccale ou dentaire, garnie de liége à sa face inférieure, et l'autre mentale ou cutanée, et recouverte de compresses ouatées : ces deux plaques sont rapprochées l'une de l'autre au moyen d'une vis de rappel (fig. 78).

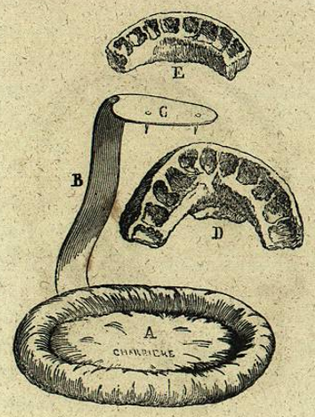

Fig. 77. — Appareil de Morel-Lavallée.

Ce mécanisme a pour objet de saisir les fragments entre deux attelles, et de permettre au malade de mouvoir la mâchoire inférieure sans nuire à la consolidation. Cet appareil offre pour le cas que nous avons supposé des avantages réels dont le chirurgien aurait tort de se priver. Néanmoins on lui a objecté : 1° d'être difficile à maintenir; 2° d'exercer une pression douloureuse sur les téguments qui recouvrent le bord inférieur de l'os maxillaire. Pour parer à ce double inconvénient, M. Péan place l'appareil de Houzelot sur un moule de cuir bien confectionné. Ce moule doit embrasser à la fois le menton et les parties voisines (fig. 79). Par ce moyen, l'appareil exerce sa pression sur une large surface et peut être facilement toléré par le malade.

La ligature des dents à l'aide d'un fil métallique, conseillée par Hippocrate, me paraît convenir, surtout lorsqu'il s'agit de fixer un fragment considérable détaché du corps de l'os; elle pourrait cependant être appliquée dans plusieurs des cas précités, mais comme adjuvant du traitement que nous avons conseillé.

L'application de la ligature exige quelques soins particuliers. Il faut prendre plusieurs dents, placer le fil d'or ou de lin à demi-hauteur de

la couronne, et ne pas le laisser glisser sur les gencives, sous peine de voir le contact causer une irritation qui oblige à y renoncer.

La suture des deux fragments de la mâchoire par une anse de fil

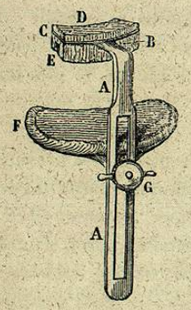

Fig. 78. — Appareil de M. Houzelot.

Fig. 79. — Appareil de M. Houzelot modifié par M. Péan.

ordinaire qui les enveloppait tous les deux, a permis à Baudens d'obtenir une guérison prompte dans un cas de plaie et d'esquilles avec une très-grande mobilité. Enfin, dans un cas de fracture multiple, M. Béranger-Féraud, n'ayant pu parvenir à pratiquer la suture de Baudens, immobilisa les principaux fragments au moyen d'une ligature faite avec deux fils de soie. Ceux-ci furent passés au moyen d'une longue aiguille sur les deux faces de l'os : l'un d'eux fut noué sur l'emplacement de la première molaire qui manquait depuis longtemps, l'autre entre les deux incisives. Cette méthode, comme celle de Baudens, pourrait, dans les cas graves, offrir encore une dernière ressource.

Dans les fractures simples des branches, tout bandage capable d'assurer l'immobilité suffira pour procurer une consolidation prompte et exempte de difformité. Mais lorsqu'elles sont compliquées de plaie, elles donnent lieu à une suppuration abondante et difficile à tarir, en raison de la profondeur à laquelle siégent les os lésés et de l'épaisseur des parties molles traversées et dilacérées par l'instrument vulnérant. Dans ce cas, il faut recourir à des lavages fréquemment répétés pour prévenir l'intoxication putride. Dans quelques cas de fractures multiples des branches observés par M. Péan et par moi, la guérison put être définitivement obtenue au moyen d'injections fréquentes faites avec l'eau alcoolisée, bien qu'il y eût même une grande quantité de pus fournie par les surfaces fracturées. L'immobilisation des parties

suffira également dans le cas de fracture de l'apophyse coronoïde : celle-ci, il est vrai, ne se réunira probablement pas au reste de l'os, mais les fonctions n'en souffriront nullement.

Enfin, dans les fractures du col du condyle maxillaire, on ramène le fragment condylien dans une bonne direction en introduisant l'index à la partie latérale et supérieure du pharynx et en le repoussant en dehors de manière à l'engrener avec l'autre fragment. Mais c'est en vain que l'on chercherait, ainsi qu'on le conseille, à pousser en avant la mâchoire inférieure pour mettre en contact les surfaces fracturées. Qui ne voit qu'un tampon placé derrière l'angle de la mâchoire est tout à fait incapable de produire cet effet? Rendre la mâchoire immobile, voilà tout ce que doit chercher le chirurgien.

Les fractures qui sont produites par les armes à feu présentent ici quelque chose de spécial; elles sont ordinairement comminutives, accompagnées de déchirures des parties molles très-étendues; elles fournissent ordinairement une suppuration extrêmement abondante et fétide, qui est en partie avalée par le malade, et qui très-souvent le jette dans un état d'adynamie qui ne tarde pas à le faire succomber.

Pour prévenir ce danger, Dupuytren, dans les dernières années de sa vie, donnait le conseil de fendre la lèvre inférieure depuis son bord libre jusqu'à l'os hyoïde, de disséquer les lambeaux de chaque côté, et, après avoir mis à jour le foyer de la fracture, d'enlever les esquilles et les corps étrangers, de reséquer même, si cela paraissait nécessaire, une portion de l'os maxillaire; en un mot, de convertir la plaie d'arme à feu en une plaie semblable à celle que l'on pratique lorsqu'on enlève une portion de la mâchoire pour un cancer; de réunir ensuite les lambeaux, et de tenter la réunion par première intention. On serait autorisé à faire cette opération dans les cas où l'os fracturé présenterait un grand nombre d'esquilles. Quand une partie de la mâchoire aura disparu, on pourra recourir avantageusement à la prothèse pour combler la perte de la substance et favoriser la mastication. Dans un cas de pseudarthrose, Physick passa un séton dans le foyer de la fracture; Dupuytren reséqua un des fragments et rugina l'autre.

On se conformera, pour l'alimentation, aux préceptes que nous avons donnés à l'occasion des fractures de l'os maxillaire supérieur.

ARTICLE XIII.

FRACTURES DE L'ARCADE ZYGOMATIQUE ET DE L'OS MALAIRE.

Les fractures de l'arcade zygomatique ont été décrites pour la première fois par Duverney. Ces fractures sont très-rares et ordinairement produites par l'action directe d'un corps contondant, quelquefois par un instrument tranchant, un coup de sabre, par exemple, porté sur les côtés de la face. Le corps vulnérant agit habituellement de dehors en dedans; cependant Duverney a vu la fracture produite de dedans en dehors chez un enfant qui tenait dans la bouche l'extrémité d'un fuseau à dentelle. L'enfant tomba la tête en avant, de telle sorte que le bout du fuseau traversa l'arcade zygomatique. La solution de continuité peut être simple ou multiple. Un seul déplacement est possible, c'est l'enfoncement des fragments vers la fosse zygomatique, car l'aponévrose temporale et le muscle masséter s'opposent au déplacement en haut et en bas.

Lorsque les fragments ont éprouvé peu de déplacement, le diagnostic de cette lésion est difficile; et ce n'est qu'à l'inégalité de la surface externe de l'os, signe souvent masqué par le gonflement, qu'on parvient à la soupçonner. S'il existe un enfoncement, on le constate aisément en portant le doigt au niveau de la dépression. Cette fracture d'ailleurs n'est pas grave; elle guérit ordinairement dans un temps assez court, et lors même que les fragments se sont consolidés dans un état de déplacement, il n'en résulte aucune gêne dans les fonctions de la mastication.

Lorsque la fracture est simple, sans plaie, sans déplacement, on la traite par des applications résolutives, comme s'il n'y avait qu'une contusion; si les fragments sont enfoncés, Dupuytren blâme toute tentative faite dans le but de les relever avec des leviers, des élévatoires introduits par une incision faite au-dessus ou au-dessous de l'arcade. Ce moyen ne lui paraît applicable que dans le cas où il existe une plaie qui permette d'introduire ces instruments (1).

Les fractures de l'os malaire sont ordinairement produites par une cause directe, elles consistent souvent en une sorte d'écrasement. Sanson dit que, dans certains cas, il semble que l'os de la pommette soit plutôt luxé que fracturé, et qu'il soit déplacé par un mouvement de totalité. On conçoit d'ailleurs que la violence nécessaire pour produire,

(1) Dupuytren, *Leçons orales de clinique chirurgicale*, 2e édit., 1839, t. II, p. 202 à 206.