soit un écrasement, soit une fracture de cet os, suffit à expliquer la paralysie des nerfs sous-orbitaire ou facial, observée chez quelques malades, et même un ébranlement dangereux communiqué chez d'autres à toute la masse encéphalique.

S'il n'existe point un gonflement très-considérable, les doigts, promenés sur la surface de la pommette, découvriront quelques inégalités ou une certaine mobilité entre les fragments, et pourront même, dans quelques cas, produire une véritable crépitation.

Tout le traitement consiste dans l'emploi de résolutifs propres à dissiper les effets de la contusion ; car le conseil donné par Boetcher, de replacer les fragments à l'aide d'un doigt introduit dans la bouche, est le plus souvent, sinon toujours, inexécutable ; et l'on ne peut citer que pour la blâmer la section du masséter, pratiquée par Ferrier, pour replacer un fragment qui était entraîné par ce muscle.

ARTICLE XIV.

FRACTURE DE L'APOPHYSE MASTOÏDE.

Dupuytren en rapporte un exemple dans sa *Clinique*. La fracture avait été produite par un coup de feu ; elle occupait la base de l'apophyse, et celle-ci était entraînée en bas et en avant par le muscle sterno-mastoïdien ; l'écartement augmentait toutes les fois que la tête était portée du côté opposé à la blessure. Il fit usage d'un appareil composé d'un bandage de corps fixé autour de la poitrine au-dessous des aisselles, d'une bande appliquée autour de la tête à la hauteur du front, des tempes et de l'occiput, et d'un large ruban de fil. Celui-ci, placé sur la tête, conduit de gauche à droite (la blessure était à droite), et fixé solidement par la bande circulaire, redescendait sur la tempe et la joue droite, et venait s'attacher à la partie antérieure du bandage de corps, inclinant la tête vers l'épaule droite, en même temps qu'il dirigeait le menton vers le côté gauche. Au bout de six semaines environ, le sommet de l'apophyse, enveloppé par une masse de tissus nouvellement ossifiés, parut faire corps avec sa base ; le bandage fut enlevé, les mouvements se rétablirent par degrés sans qu'il se fît d'écartement nouveau (1).

(1) Dupuytren, *Leçons orales de clinique chirurgicale*, t. I, p. 58 à 60.

ARTICLE XV.

FRACTURES DES VERTÈBRES.

Le volume peu considérable des vertèbres, leur mode d'articulation, l'élasticité des disques qui les réunissent, l'épaisseur des parties molles qui les recouvrent, concourent à en rendre les fractures très-rares.

Causes. — Résultat ordinaire d'une cause directe, ces fractures sont quelquefois produites par un véritable contre-coup ; voici quel en est le mécanisme : La tige vertébrale étant fortement fléchie, les pièces qui la composent tendent à se désunir, mais les fibro-cartilages intervertébraux résistent, et c'est le corps de la vertèbre qui se rompt ; tantôt la colonne étant pressée par ses deux extrémités, un des corps vertébraux est pour ainsi dire écrasé et se sépare en plusieurs fragments. C'est bien certainement par ce mécanisme, et non par l'action musculaire, que fut fracturée la cinquième vertèbre cervicale chez ce nageur qui se précipita d'un lieu élevé, la tête la première, dans la Sambre, à un endroit qui n'avait qu'un mètre de profondeur [voyez *Observation sur la fracture d'une vertèbre cervicale par l'action musculaire*, par Réveillon (1)]. C'est assurément par le même mécanisme que se produisirent les lésions observées chez cette femme dont parle A. Cooper, qui tomba la tête en avant, et chez laquelle il trouva à l'autopsie une fracture de l'apophyse odontoïde.

Variétés. — La solution de continuité peut être située sur les apophyses épineuses, transverses, articulaires, sur les lames ou sur les corps des vertèbres. Elle est habituellement complète, rarement incomplète ; le plus souvent elle est multiple ou même comminutive.

Les fractures par cause directe siégent ordinairement sur les apophyses épineuses ou sur l'axe, tandis que les fractures du corps sont habituellement le résultat d'une flexion forcée de la colonne vertébrale soit en avant, soit en arrière. Tandis que les fractures directes s'observent surtout sur les vertèbres dorsales et lombaires, c'est au niveau des vertèbres les plus mobiles que l'on observe la plupart des fractures indirectes, c'est-à-dire, sur les dernières cervicales et dans la région dorso-lombaire ; on n'observe guère la fracture isolée des apophyses transverses que dans les plaies par armes à feu.

Les déplacements que l'on observe dans ces fractures sont : 1° l'enfoncement vers l'intérieur ou sur les côtés du canal vertébral d'une

(1) *Journal général de médecine*, t. XCVIII, p. 418.

esquille venant des lames, des masses apophysaires ou du corps de la vertèbre; 2° lorsque la fracture du corps est transversale, et surtout lorsqu'elle est oblique d'arrière en avant et de haut en bas, une projection du fragment supérieur en avant de l'inférieur (fig. 80); 3° lorsqu'il y a écrasement de la partie antérieure de la vertèbre, un mouvement de bascule qui courbe angulairement la colonne comme dans les gibbosités; 4° un mouvement de totalité imprimé à l'une des deux parties de la colonne, mouvement qui peut s'opérer d'avant en arrière ou latéralement, et duquel il résulte que le canal vertébral se trouve interrompu partiellement ou en totalité (fig. 81). Ce déplacement suppose des désordres très-étendus. Souvent, dans ce cas, la vertèbre est réduite en un grand nombre de fragments dont l'arrangement est inextricable, même à l'autopsie.

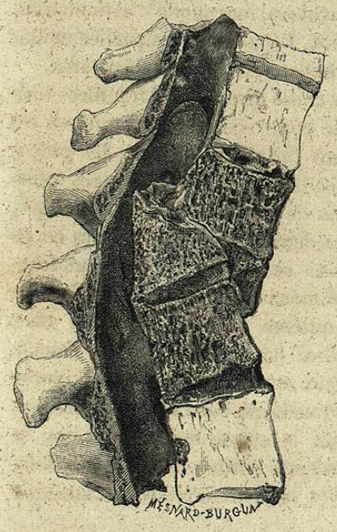

Fig. 80. — Fracture oblique de la 12e vertèbre dorsale.

Déplacement angulaire dû à l'écrasement de la partie antérieure de la vertèbre. (Musée Dupuytren.)

Outre les complications communes à toutes les fractures, il en est qui appartiennent en propre à celles qui nous occupent; ce sont: les luxations partielles des vertèbres fracturées, la commotion, la contusion, la compression, la déchirure de la moelle épinière, les épanchements de sang dans le canal rachidien.

Symptômes. — La déformation, une vive douleur locale, augmentant par les mouvements volontaires et sous la pression, la mobilité contre nature, la crépitation, signes ordinaires des fractures, s'observent également dans celles du rachis, et sont facilement constatées par l'inspection directe de la région offensée, par le toucher, par une pression légère exercée sur les apophyses épineuses, auxquelles on peut aussi imprimer quelques mouvements de latéralité. Est-il besoin de dire que tous ces signes manquent lorsque la fracture ne sépare pas complétement un fragment du reste de l'os : ainsi, par exemple, dans la fracture d'une seule moitié de l'arc vertébral ? Remarquons à ce sujet qu'il faut généralement s'abstenir d'une exploration prolongée et fatigante qui n'apprendrait rien au chirurgien, si aucun fragment n'était mobile, et

qui, dans le cas contraire, pourrait produire un déplacement nouveau et quelques lésions de la moelle épinière.

Ce qui doit surtout attirer l'attention, ce sont les altérations fonctionnelles qui nous décèlent les graves complications dont nous avons parlé ci-dessus. La paralysie est le symptôme commun à toutes ces complications; mais celle-ci présente quelque différence dans ses effets et dans sa marche, suivant le lieu qu'occupe la lésion de la moelle épinière, et suivant la cause qui la produit. Quelquefois elle s'accompagne de priapisme.

Fig. 81. — Fracture transversale de la 2e vertèbre lombaire.

Déplacement de la colonne vertébrale en totalité. Interruption complète du canal vertébral. Le malade a vécu pendant trois mois. (Musée Dupuytren.)

Règle générale, la paralysie occupe toutes les parties qui sont pourvues de nerfs par la portion de moelle située au-dessous de la lésion. Celle-ci occupe-t-elle le renflement lombaire, les membres abdominaux sont privés de sensibilité et de mouvement. Très-rarement la paralysie est bornée à l'une ou l'autre de ces facultés exclusivement. La vessie, également paralysée, ne peut plus chasser l'urine, qui s'altère et la distend; plus tard, à la rétention d'urine succède l'incontinence. Le rectum a perdu aussi sa force de contraction, et, si les matières fécales sont solides, il ne peut les expulser; sont-elles liquides, il ne peut les retenir, et elles coulent involontairement. Les parois abdominales et thoraciques sont en outre frappées d'immobilité, lorsque la lésion affecte la région dorsale de la moelle. Alors le ventre se ballonne, et la respiration, imparfaite, s'opère uniquement par la contraction du diaphragme. La paralysie des membres thoraciques en est le résultat, lorsqu'elle occupe le milieu de la région cervicale. Enfin la mort arrive instantanément, lorsque la désorganisation du cordon médullaire est située au-dessus de la troisième vertèbre cervicale, point d'origine du nerf diaphragmatique.

La paralysie est due plus souvent à une lésion de la moelle indépendante de la fracture, qu'à la compression ou à la déchirure de la moelle par des fragments déplacés. Celle qui est déterminée par une commotion de la moelle épinière, portée tout de suite à son summum, tend à décroître graduellement. Abercrombie cite quelques exemples de terminaison heureuse observée dans ce cas. Celle qui est déterminée par la

compression qu'exerce un fragment déplacé ou par une déchirure du cordon nerveux rachidien, apparaît également aussitôt après l'accident; mais elle persiste en général au même degré. Celle qui résulte de la présence d'un épanchement de sang dans l'intérieur du canal rachidien se manifeste graduellement, dit-on, à mesure que le sang s'accumule. Dans un cas de fracture avec luxation de la région lombaire, M. Anger trouva un épanchement sanguin intra-rachidien, qui, produit d'abord au bas de la colonne, remonta en moins d'une demi-heure jusqu'à la base du crâne, pénétrant entre la moelle et la dure-mère rachidienne d'une part, d'autre part dans le tissu cellulaire qui entoure la dure-mère spinale. Le malade succomba, la tête fortement tendue en arrière, atteint d'un opisthotonos tenant à la compression de la partie postérieure de la moelle. D'autres fois les symptômes tétaniques ne se montrent qu'après plusieurs jours, comme cela eut lieu sur le volontaire de l'armée des États-Unis, à qui, en 1864, une balle fractura le corps de la troisième lombaire (voy. fig. 82).

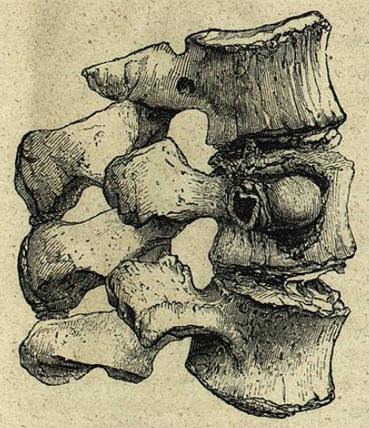

Fig. 82. — Pénétration de la colonne vertébrale par une balle conique. (B. Anger.)

Mais, quelle qu'ait été d'ailleurs la lésion première de la moelle, commotion, contusion, déchirure, compression, il n'est pas rare de voir apparaître des symptômes secondaires qui indiquent le développement d'un travail inflammatoire, d'un ramollissement aigu de la moelle. Si la paralysie était incomplète, elle se prononce davantage et ne tarde pas à devenir complète; si elle l'était primitivement, on la voit s'étendre, et, d'après l'envahissement successif des parties qu'elle avait d'abord épargnées, on peut suivre, pour ainsi dire, pas à pas la marche ascendante de la phlegmasie jusqu'au moment où, arrivée à la région cervicale (troisième vertèbre), elle enraye le jeu du diaphragme et détermine l'asphyxie.

Tels sont les accidents qui sont sous la dépendance immédiate de la lésion vertébrale; mais ce ne sont pas les seuls qui menacent la vie du blessé. En effet, les parties saillantes sur lesquelles repose le poids du corps, soumises à une pression prolongée, se mortifient, les os sont dénudés, et une suppuration abondante épuise bientôt le malade. Ainsi

donc, en résumé, les lésions de la colonne vertébrale peuvent causer la mort: 1° instantanément, lorsqu'elles siégent au-dessus de la troisième vertèbre cervicale, comme cela a été observé dans les fractures de l'atlas, ou de l'axis; 2° dans l'espace de quelques jours, par suite du développement d'une myélite traumatique; 3° enfin, et c'est là le cas plus commun, la mort peut être le résultat de l'épuisement que produit la suppuration après la chute des eschares.

Dans quelques cas rares, à la vérité, les choses se passent plus heureusement: la moelle s'habitue, pour ainsi dire, à supporter un certain degré de compression, les fonctions se rétablissent en partie, les fragments de la vertèbre se consolident dans leurs nouveaux rapports, et la guérison est obtenue. Plus rarement encore la consolidation se fait imparfaitement, et il se fait une pseudarthrose, ainsi que Key l'a constaté sur un cadavre à l'autopsie.

Diagnostic. — Le diagnostic est facile lorsqu'il y a une dépression très-apparente au niveau des apophyses épineuses fracturées, ou une saillie des épines annonçant que le fragment supérieur du corps d'une vertèbre s'est porté en avant; mais il n'en est pas de même, quand le déplacement fait défaut, et surtout lorsqu'il est masqué par l'embonpoint ou le gonflement, et que la douleur rend l'exploration impossible. Dans ce cas les chirurgiens les plus habiles sont restés dans le doute. D'autres fois la dépression des apophyses épineuses, jointe à la position courbée que prennent les malades pour éviter la douleur, peut faire croire à une luxation des vertèbres en avant. Déjà Hippocrate avait signalé cette cause d'erreur. En parlant des luxations, nous dirons ce qu'il faut penser au sujet de cette cause d'erreur dans le diagnostic.

Pronostic. — Le pronostic est habituellement grave, surtout lorsqu'il existe un grand déplacement ou quelque lésion de la moelle. Toutefois A. Cooper a trop assombri le tableau, en donnant comme règle générale qu'une lésion située à la région lombaire cause la mort en six semaines, à la région dorsale en trois semaines, à la région cervicale en quelques jours ou même en quelques instants. Sans doute ce chirurgien voulait parler des fractures accompagnées d'un énorme déplacement, car nous avons vu, ainsi qu'A. Cooper lui-même, des malades guérir lors même qu'ils avaient été paralysés pendant des mois et même pendant plusieurs années, et dernièrement encore chez plusieurs malades observés par M. Péan, tous les accidents de paralysie disparurent au bout de deux mois, bien qu'il restât dans la région dorso-lombaire une gibbosité très-prononcée.

Traitement. — Les fractures des apophyses épineuses ne présentent d'autres indications que celles des contusions de la même région. Comme traitement, le repos est la seule indication, quand il n'y a