notable sur la fixité des moyens de contention. Remarquons d'ailleurs que les malades supportent difficilement la pression des bandes dextrinées, qui sont nécessaires pour embrasser à la fois la tête et l'épaule, et pour maintenir la face tournée du côté de la fracture. Il y a encore dans le traitement de ces fractures une précaution importante à signaler. Il faut éviter de coucher les malades dans un lit trop mou, qui s'enfonce dans son milieu, et forme une sorte de gouttière, dont les deux bords ont pour effet de repousser en avant les moignons des épaules pendant le décubitus sur le dos. Les malades peuvent se lever dès les premiers jours. La consolidation s'opère ordinairement en trois septénaires chez les enfants ; pour les adultes elle exige trente ou quarante jours.

## ARTICLE XXII.

### FRACTURES DE L'OMOPLATE.

L'omoplate, protégée dans presque toute son étendue par des couches épaisses de muscles, est rarement fracturée. L'apophyse acromion et l'épine de l'omoplate sont les parties de cet os les plus exposées aux violences extérieures : aussi les solutions de continuité y sont-elles plus fréquemment observées que dans tout autre point ; viennent ensuite, sous le rapport de la fréquence, celles du corps du scapulum, puis celles du col de l'apophyse coracoïde et de l'acromion. Nous verrons, en parlant des luxations, que la fracture de la cavité glénoïde accompagne d'ordinaire le déplacement de la tête humérale, et que l'on a observé la fracture de l'acromion ou de l'apophyse coracoïde dans les mêmes circonstances.

Causes. — Ces fractures, si l'on excepte cependant celles de l'acromion ou de l'épine de l'omoplate, sont constamment produites par une cause directe, dont l'action s'étend souvent aux parties voisines, quelquefois aux viscères thoraciques. On ne connaît qu'un seul exemple de fracture produite par l'action musculaire. Le malade vu par le docteur Heylen avait été suspendu par les bras et secoué par les cahots d'une voiture : c'est le corps de l'os qui avait été rompu. Ces

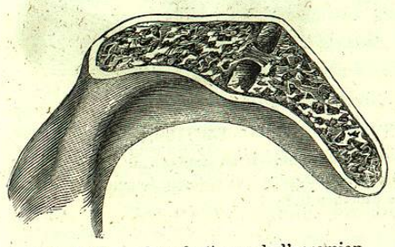

Fig. 107. — Pseudarthrose de l'acromion.



fractures peuvent être complètes ou incomplètes, simples ou multiples, affecter toutes les directions imaginables. Cependant nous ferons observer que les fractures du corps sont habituellement transversales ou obliques, et presque jamais verticales, tandis que la fracture de l'acromion coupe l'os verticalement et offre une direction rectiligne (fig. 107). J'ai vu cependant un cas dans lequel la portion de l'acromion, qui répond à l'épine de l'omoplate, était divisée obliquement et taillée en biseau, aux dépens de sa face supérieure.

Les fractures de l'acromion sont ordinairement situées à la base de l'apophyse, en dehors de son angle postérieur ; celles du corps siégent le plus souvent au-dessous de l'épine ; celles de l'apophyse coracoïde, excessivement rares, sont presque toujours accompagnées des délabrements les plus graves, tels que contusion énorme, fractures concomitantes du corps de l'omoplate, de l'humérus, des côtes, etc.

Lorsque le scapulum est divisé, tantôt les fragments conservent

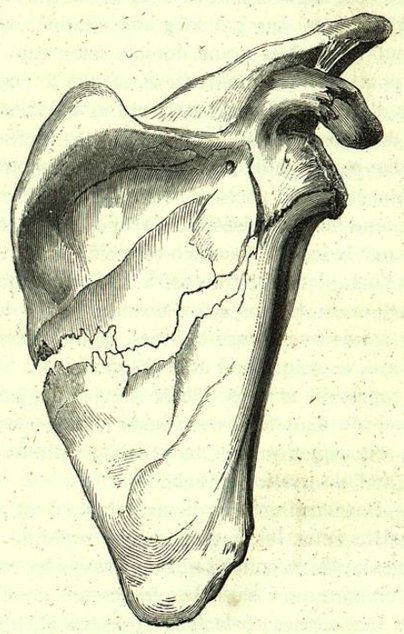

Fig. 108. — Fracture incomplète de l'apophyse coracoïde et fracture dentelée de l'omoplate avec fissures.

leurs rapports normaux ; tantôt l'un deux est entraîné par les muscles auxquels il fournissait un point d'insertion, ou déplacé par le corps vul-

nérant qui continue à agir. Règle générale, dans les fractures du scapulum, les fragments présentent peu de tendance à se déplacer, ou du moins leurs déplacements sont très-peu étendus (fig. 108), fait dont on trouverait facilement la raison en considérant que les deux faces de cet os fournissent, dans presque toute leur étendue, des points d'insertion aux muscles sous-épineux et sous-scapulaire qui contiennent les fragments, et que le périoste échappe assez souvent à la déchirure. Dans un cas de fracture de l'acromion que j'ai disséqué, le périoste de la face inférieure était complétement intact, le supérieur même n'étant qu'incomplétement déchiré. Cependant les auteurs indiquent plusieurs variétés de déplacement suivant le lieu où est située la fracture. Lorsque celle-ci est horizontale, le fragment inférieur est entraîné en avant par la portion du muscle grand dentelé qui s'y attache, tandis que le supérieur est porté en haut et en arrière par les muscles angulaire et rhomboïde. Quand la fracture est située au-dessus de l'angle inférieur, de manière à séparer cet angle du reste de l'os, la portion détachée est entraînée en avant et en bas par le grand dentelé, ou en avant et en haut par le grand rond et le grand dorsal; selon que la fracture est située dans un point plus ou moins élevé, et que le fragment inférieur a plus ou moins d'étendue. Dans les fractures de l'acromion qui sont accompagnées de rupture complète du périoste, le fragment externe est entraîné en bas par le poids du bras. Dans la fracture de l'apophyse coracoïde, les muscles petit pectoral, coraco-brachial et la courte portion du biceps tendent à abaisser cette apophyse; mais le déplacement est borné par le ligament coraco-claviculaire. La théorie indique que si le col de l'omoplate est fracturé à sa base, le poids du membre et la longue portion du triceps entraîneront en bas le fragment glénoïdien, et que celui-ci sera ensuite attiré dans l'aisselle par le grand et le petit pectoral, le grand rond et le grand dorsal.

Nous avons reproduit ici ces détails sur les déplacements donnés avec tant de précision dans les livres; mais nous ne pouvons nous empêcher de faire remarquer qu'ils nous paraissent plutôt déduits de vues théoriques que de l'observation directe.

Symptômes. — Dans les fractures du scapulum, il est assez difficile de constater s'il existe entre les fragments une mobilité anormale. Cela dépend de l'épaisseur de la couche musculaire qui les recouvre et de la difficulté que l'on éprouve à saisir les fragments pour leur imprimer un mouvement. Les mêmes obstacles se présentent, lorsque l'on veut déterminer la crépitation. Le meilleur moyen pour la produire consiste à donner au membre thoracique une position qui fasse saillir l'angle de l'omoplate, à saisir cet angle à l'aide d'une main, dont on recourbe les doigts en forme de crochets, et à lui imprimer des mouvements de haut en bas, puis d'avant en arrière, tandis qu'avec l'autre main on



fixe soit l'acromion, soit le moignon de l'épaule. D'autres fois il suffit d'exercer des pressions dans plusieurs points de la surface de l'os. Dans les fractures de l'acromion, on explore à l'aide des doigts toute la partie sous-cutanée de cette apophyse; puis on la saisit, après avoir mis le deltoïde dans le relâchement, et il est ordinairement facile de produire la crépitation. Il en est de même dans les fractures de l'épine de l'omoplate.

Si, comme nous l'avons dit précédemment, les déplacements sont ordinairement peu étendus dans les fractures du scapulum, il s'ensuit, comme conséquence forcée, que la déformation de l'épaule doit être peu prononcée, et qu'elle sera le plus souvent masquée par le gonflement des parties molles qui environnent les os. On a dit cependant que dans les fractures de l'acromion, cette apophyse étant ordinairement entraînée en bas, le moignon de l'épaule se trouve abaissé d'une manière notable, que le blessé incline la tête vers l'épaule malade et soutient son bras comme dans les fractures de la clavicule. J'ai observé dernièrement un malade affecté d'une fracture située au col de l'acromion, et bien que cette apophyse fût très-mobile, aucun des symptômes que je viens d'énumérer n'existait. Ce malade se servait, dès le premier jour, du membre qui présentait la fracture aussi librement que de l'autre; il n'a pas voulu consentir à ce qu'on lui appliquât un appareil, et l'acromion s'est réuni à l'épine de l'omoplate par une production fibreuse. Dans les fractures du col de l'omoplate, lorsque le fragment glénoïdien est attiré en dedans, on observe une dépression brusque sur l'acromion; l'axe du bras est oblique en bas et en dehors; le coude reste écarté du tronc. Ces symptômes, qui ont quelque ressemblance avec ceux d'une luxation, ne tromperont jamais un chirurgien exercé: dans la fracture, la réduction s'opère sans difficultés, mais le déplacement se reproduira dès que le membre ne sera plus soutenu. A. Cooper ajoute que si, après avoir opéré la réduction, on embrasse d'une main le moignon de l'épaule, en appliquant le doigt indicateur sur l'apophyse coracoïde qui tient au fragment glénoïdien, et que l'on imprime au bras des mouvements de rotation, la crépitation sera facile à produire. Les fractures du scapulum sont presque inévitablement méconnues lorqu'elles sont sans déplacement. Dans ce cas, en effet, les meilleurs symptômes, crépitation, mobilité anormale, déformation, font défaut, et nous ne pouvons comprendre comment, en l'absence de ces symptômes, Malgaigne a pu se croire autorisé à diagnostiquer sur le vivant une fracture *incomplète* du scapulum, en se fondant uniquement sur le siége de la douleur, de l'ecchymose et du gonflement. En raison de leur profondeur, les fractures de l'apophyse coracoïde et celles de la cavité glénoïde ne pourront être que soupçonnées.

Le pronostic n'est pas grave, même lorsqu'il y a un déplacement très-prononcé; le cal fibreux et les pseudarthroses sont communs. A. Cooper a fait remarquer avec raison, qu'on les observe souvent dans les fractures de l'acromion (fig. 107). Le musée Dupuytren en contient plusieurs exemples; ces néarthroses ne paraissent compromettre sensiblement ni la force ni les mouvements du membre. Cependant, chez un malade présenté par M. Richet, en 1860, à la Société de chirurgie, le cal situé au niveau de la fosse épineuse était tellement volumineux et irrégulier, que le malade avait une impossibilité presque absolue des mouvements, bien que la fracture datât de quatre mois; il est vrai que le malade n'avait reçu aucuns soins chirurgicaux.

Traitement. — Les doutes que j'ai émis précédemment sur l'exactitude des détails relatifs au déplacement des fragments dans les diverses variétés de la fracture du scapulum, me conduisent naturellement à douter de la convenance des moyens que l'on a cru devoir leur opposer. Je crois que l'on pourrait, sans aucun préjudice pour la science et la pratique, rejeter la plupart de ces appareils plus ou moins compliqués, que l'on a cru devoir imaginer pour maintenir les fragments en rapport. En effet, nous sommes forcés de reconnaître que nous n'avons aucun moyen d'agir sur les fragments; tout ce que nous pouvons faire, c'est de les maintenir immobiles, et à cette occasion je répéterai ce que je disais à l'occasion des fractures de la clavicule : tous nos moyens contentifs étant également insuffisants, le meilleur sera celui qui causera le moins de gêne; une simple écharpe, qui embrasserait le coude, le bras et l'avant-bras, pourrait donc suffire. Je donne la préférence au bandage de M. Mayor, parce qu'il maintient l'épaule plus solidement.

Ce bandage convient encore pour les fractures de l'acromion. Les appareils compliqués à l'aide desquels on se propose de relever cette apophyse en la repoussant de bas en haut avec la tête de l'humérus, ne remplissent point cette indication, et ils ont l'inconvénient de fatiguer beaucoup les malades.

Est-il besoin de dire que la lésion des parties voisines devra être l'objet d'une attention toute particulière, et sera traitée par des moyens appropriés à chaque cas?

Ces fractures se consolident ordinairement assez promptement (trente à quarante jours); mais il est assez commun de voir persister, longtemps après la consolidation, de la gêne dans les mouvements.



## ARTICLE XXIII.

### FRACTURES DE L'HUMÉRUS.

Les fractures de l'humérus sont aussi communes que celles de la clavicule. Elles peuvent être divisées en : 1° fractures du col ; 2° fractures du corps ; 3° fractures de l'extrémité inférieure. Les premières comprennent toutes celles qui sont situées au-dessus de l'insertion des muscles grand pectoral et grand dorsal ; les secondes, celles qui ont lieu entre l'insertion des muscles grand pectoral, grand rond, grand dorsal et une ligne fictive qui passerait à 2 centimètres environ au-dessus des tubérosités interne et externe ; les troisièmes, celles qui sont au-dessous de cette ligne.

#### § I. — Fractures du col de l'humérus.

Ces fractures ne sont pas très-communes, ce qui s'explique par le volume que présente cette partie de l'os, et la protection que lui offrent les parties voisines.

Causes. — Elles sont ordinairement produites par une chute sur le moignon de l'épaule, ou par l'action d'un corps vulnérant qui agit directement sur la partie supérieure de l'os. On les a vues, dit-on, dans certains cas très-rares à la vérité, succéder à une chute sur le coude ou sur la main, le bras étant écarté du tronc.

Quoi que prétende Cooper, elles s'observent moins fréquemment chez l'enfant que dans un âge plus avancé; toutefois, on comprend difficilement que Malgaigne ne les ait rencontrées que chez des vieillards, car, dernièrement encore, elles se présentaient chez deux malades âgés de douze et de seize ans, et qui furent traités l'un par M. Péan, l'autre par M. Denonvilliers.

Variétés. — La fracture est située : 1° le plus souvent au niveau du col chirurgical (fracture extra-capsulaire) (fig. 113 et 115) ; 2° quelquefois au niveau du col anatomique (fracture intra-capsulaire) (fig. 110); 3° sur les tubérosités ; 4° fréquemment la fracture du col anatomique se complique de celle du col chirurgical (fig. 112); 5° la tête de l'humérus peut être brisée en plusieurs éclats ; 6° Malgaigne a figuré une fissure transversale qui pénétrait à plus de 2 centimètres de profondeur ; un cas semblable a été observé en 1860 par M. Gosselin; 7° enfin, l'épiphyse peut être décollée comme l'indique la figure 109.

La fracture extra-capsulaire est généralement transversale et compliquée de dentelures esquilleuses; parfois elle offre une grande obli-