Les fractures du col de l'humérus sont rarement simples ; elles sont ordinairement accompagnées d'une contusion assez forte.

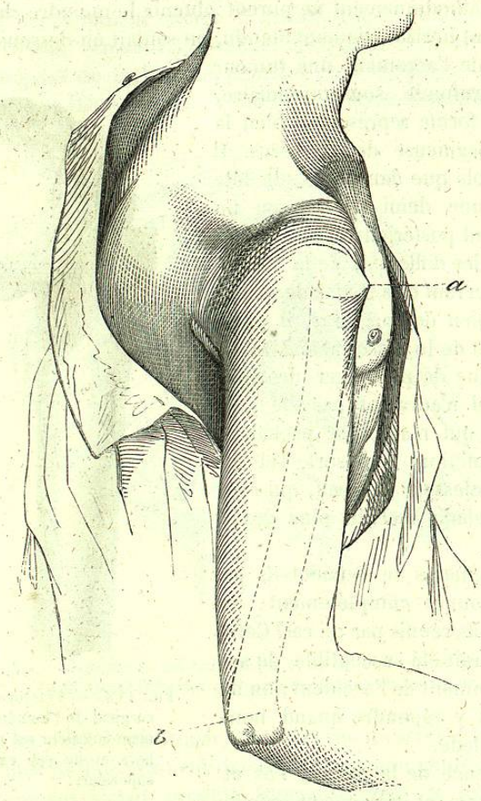

FIG. 114. — Fracture du col de l'humérus avec déplacement considérable du fragment inférieur en dehors et en avant du supérieur.

SYMPTÔMES. — Lorsque la fracture offre un déplacement appréciable, du côté de l'aisselle, la déformation de l'épaule présente quelque chose de particulier. La région deltoïdienne, au lieu d'être arrondie, est aplatie dans la partie externe ; dans l'aisselle, il existe une saillie irrégulière, formée par la tête humérale plus souvent que par l'extrémité du fragment inférieur ; le coude est incliné en sens contraire de la direction de l'autre bout de ce fragment. Pour produire la crépitation, il faut saisir d'une main le coude fléchi à angle droit, et imprimer à

l'humérus des mouvements de rotation sur son axe, tandis que l'autre main est appliquée sur le moignon de l'épaule, ou engagée profondément dans le creux de l'aisselle. Bien qu'en employant ce moyen on parvienne ordinairement à constater la crépitation, quelquefois cependant on échoue. J'ai vu réussir alors en engageant le blessé à élever le bras à angle droit avec le tronc, tandis qu'avec une main appliquée sur le coude on empêchait le membre d'obéir à cette impulsion et de s'écarter du tronc. Les muscles sus-épineux, sous-épineux et petit rond se contractent alors pour produire ce mouvement, et impriment au fragment supérieur un mouvement qui, n'étant point partagé par le fragment inférieur, détermine la crépitation.

Lorsque les fragments se sont tout à fait abandonnés, les symptômes sont encore plus accusés, le fragment inférieur fera une saillie plus accusée ; il aura une mobilité extrême, enfin on trouvera un raccourcissement très-marqué en mesurant le bras, de l'acromion à l'épitrochlée. Quand, au contraire, il n'existe aucun déplacement appréciable, la douleur locale, l'impossibilité des mouvements et l'ecchymose constitueront encore d'excellents symptômes. Malgaigne a bien fait ressortir ce que cette ecchymose offre de caractéristique. Rarement elle fait défaut ; elle est d'ordinaire limitée à l'épaule, mais d'autres fois elle envahit le bras tout entier et même les parois de la poitrine. Fréquemment elle apparaît après quelques jours seulement, et en général, elle persiste au delà du temps requis pour la consolidation. La crépitation seule rend le diagnostic positif.

DIAGNOSTIC. — Cette fracture a été souvent prise pour une simple contusion de l'épaule. Une méprise plus grave et plus fréquemment observée est celle qui consiste à prendre cette fracture pour une luxation de l'humérus. Voici à quels signes on reconnaîtra la véritable nature de l'affection : 1° Dans la luxation, il existe un aplatissement du moignon de l'épaule, une saillie de l'acromion ; mais au-dessous de cette saillie, on rencontre un vide dans lequel on peut refouler le muscle deltoïde. Dans la fracture, l'aplatissement du moignon est moins complet, et au-dessous de la saillie de l'acromion on trouve, en y enfonçant l'extrémité des doigts, la saillie du fragment l'huméral. 2° Dans la luxation, la tumeur que l'on trouve dans l'aisselle est arrondie, lisse, volumineuse, située très-haut dans le creux de l'aisselle ; dans la fracture, elle est plus irrégulière, moins volumineuse, située plus bas dans la paroi externe de l'aisselle. 3° Dans la luxation, le membre est allongé ; dans la fracture, il a conservé sa longueur normale, ou il est raccourci. 4° Dans la luxation, le mouvement d'adduction est impossible : il est possible, quoique douloureux, dans la fracture. Ajoutons enfin la crépitation, la facilité de la réduction et la reproduction du déplacement, aussitôt qu'on abandonne le membre, et l'on aura un ensemble de

signes qui ne permettront plus de confondre les deux affections. Il n'est pas toujours facile de distinguer entre elles les diverses variétés de cette fracture ; Boyer, qui a plusieurs fois constaté par l'autopsie des fractures du col anatomique, dit que, pendant la vie des blessés, il lui avait été impossible de s'assurer du lieu précis où était située la fracture. Le diagnostic ne peut se faire que chez certains malades peu chargés d'embonpoint et chez lesquels l'exploration à l'aide du toucher axillaire peut être faite avec facilité : mais il offre des difficultés presque insurmontables lorsqu'il n'y a pas de déplacement. Par contre, on pourra soupçonner que la fracture du col anatomique est compliquée de celle du col chirurgical lorsque la tête de l'os sera très-élargie et la crépitation très-bruyante.

Pronostic. — Les fractures du col chirurgical, et celles qui occupent les tubérosités, se consolident régulièrement au bout de quarante à cinquante jours par un cal osseux ; mais il n'en est pas de même de celles du col anatomique. Ici un des fragments est complétement isolé des parties vivantes, ou n'y tient plus que par quelques débris membraneux, contenant trop peu de vaisseaux pour permettre à ce frag-

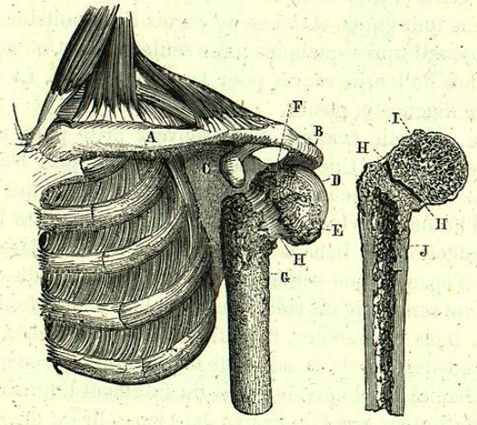

Fig. 115. — Pseudarthrose consécutive à une fracture du col huméral.

ment de concourir à la formation d'un cal régulier. Quelquefois il ne se forme entre les deux fragments qu'une union fibreuse ou ligamenteuse (fig. 115) ; d'autres fois, la tête de l'humérus se trouve emboîtée dans des prolongements osseux qui viennent du fragment inférieur, comme on peut le constater sur une pièce déposée au musée des hôpitaux de Paris.

Sur cette pièce, dont nous reproduisons la figure ci-contre (fig. 116), on voit que la fracture du col anatomique était accompagnée d'une fracture oblique de l'extrémité supérieure de l'umérus. Les surfaces divisées étaient arrondies, lisses, éburnées, entourées par une capsule de nouvelle formation, épaisse, permettant un écartement d'un centimètre au niveau de la néarthrose et par des faisceaux ligamenteux résistants interposés aux fragments. Sur une autre pièce recueillie par M. Anger, à l'amphithéâtre d'anatomie de l'École de Nantes, on trouva que la tête était adhérente à la cavité glénoïde par des néo-membranes assez résistantes et que son cartilage était dépoli, tandis qu'elle était séparée du fragment inférieur par une néarthrose, dont les surfaces lisses, blanchâtres, éburnées, étaient maintenues en rapport par une capsule fibreuse très-régulière et qui possédait des mouvements oscillatoires très-étendu. La coupe longitudinale de l'os montra que le canal médullaire était oblitéré dans le fragment inférieur par une lame osseuse d'un centimètre d'épaisseur, se continuant par sa circonférence avec le corps de l'os, sans qu'il fût possible de distinguer à la coupe, par quelque caractère spécial, les limites de la paroi de l'os et la lame oblitérante. Assez souvent, on l'a vue pour ainsi dire usée, excavée à sa face inférieure, de manière à représenter une sorte de calotte qui coiffait ce fragment. Ces divers modes de consolidation paraîtraient, d'après le silence que les auteurs gardent sur ce point, ne point altérer sensiblement les fonctions du membre. Dans quelques cas, heureusement très-rares, on a vu la tête fracturée chassée hors de l'articulation et venir faire au-dessous de la peau une saillie reconnaissable à sa forme. Dans ce cas on comprend toutes les difficultés que la réduction devait rencontrer. Dans un cas semblable Robert n'y put parvenir. (*Gazette des hôpitaux* 1858.) Cependant deux fois M. Richet a été assez heureux pour réduire, grâce à l'emploi du chloroforme. Parfois on ne parvient pas à repousser la tête dans sa cavité. Dans un cas semblable, figuré par M. Anger, on voit que la tête contracta avec le col une union intime

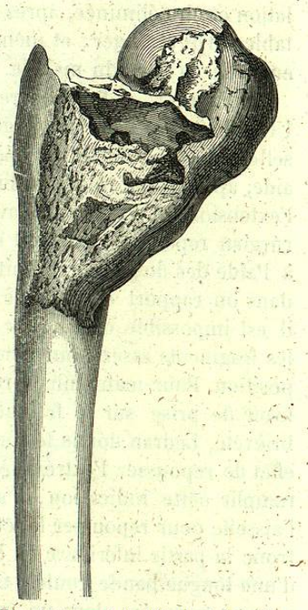

Fig. 116. — Cal difforme à la suite d'une fracture du col anatomique et du col chirurgical de l'humérus.

et se creusa sur le scapulum une cavité néocotylaire complète. L'ancienne cavité glénoïde était voisine et ne paraissait pas avoir perdu ses dimensions primitives.

Plus rarement encore on a vu la tête de l'humérus sortir de l'articulation et être éliminée, après une longue suppuration, comme un véritable corps étranger ; et même, les accidents déterminés par ce travail entraîner la mort du malade.

Traitement. — Pour opérer la réduction, on fait asseoir le malade. Un aide fixe le tronc en joignant ses deux mains au-dessous de l'aisselle du côté affecté, et opère ainsi la contre-extension. Un autre aide, après avoir relevé le bras dans la position horizontale, exerce l'extension en tirant sur l'avant-bras, fléchi à angle droit. Le chirurgien repousse alors, soit en dedans, soit en dehors ou en arrière, à l'aide des doigts, l'extrémité du fragment inférieur, pour l'amener dans un rapport convenable avec le fragment supérieur, sur lequel il est impossible d'agir. Par ce moyen on peut espérer d'engrener les fragments assez pour permettre de les ramener dans une bonne position. Pour maintenir la réduction, comme aucun moyen ne peut avoir de prise sur le fragment supérieur à cause de son extrême brièveté, Ledran donne le conseil d'appliquer un appareil qui ait pour effet de repousser l'extrémité supérieure du fragment inférieur. Pour remplir cette indication, il appliquait un coussin dans le creux de l'aisselle pour repousser la tête en dehors, tandis qu'il rapprochait du tronc la partie inférieure du bras, en les entourant tous deux à l'aide d'une longue bande roulée. Cet appareil, composé en outre de compresses trempées dans un mélange solidifiable, avait peu d'action à cause du peu d'épaisseur du coussin qu'il employait et ne pouvait qu'aggraver le déplacement du fragment inférieur en dehors et en avant qui, comme nous l'avons fait observer, est fréquent. Plus tard, Desault ajouta à cet appareil quatre attelles qui entouraient le bras, et c'était en dedans de l'attelle interne qu'il appliquait son coussin en forme de coin. Cet appareil peut être avec avantage débarrassé des attelles, qui ne servent qu'à le rendre plus gênant. Dupuytren n'employait qu'un simple coussin placé dans le creux de l'aisselle, et fixait le bras au tronc avec des tours de bande. Bonnet entourait le bras et la moitié correspondante à l'aide d'une cuirasse bien rembourrée afin d'assurer le mieux possible l'immobilité. Enfin, M. Desormeaux, chirurgien à l'hôpital Necker, a proposé d'entourer le bras et l'épaule avec un moule de gutta-percha construit avec soin, et M. Ad. Richard, chirurgien de l'hôpital Beaujon, conseille de maintenir le bras accolé au thorax et à l'aide d'un appareil ouaté et de bandes cousues soigneusement l'une avec l'autre pour empêcher leur glissement (fig. 117).

Le bandage de Mayor, dont nous avons parlé à l'occasion des fractures de la clavicule, est simple, solide, et peut, pensons-nous, être préféré à tout autre.

Fig. 117. — Appareil de M. Ad. Richard pour les fractures du col de l'humérus.

Ce que nous venons de dire au point de vue des causes, des symptômes et du traitement des fractures du col huméral, serait applicable si l'on avait affaire à un décollement de la tête de l'humérus. Il nous semble difficile, en effet, dans l'état actuel de la science, de faire le diagnostic de ces deux ordres d'affections. Nous dirons seulement que l'on a vu souvent dans ces cas, l'épiphyse se souder à la cavité glénoïde.

Les plaies qui compliquent les fractures de la tête de l'humérus sont rarement produites par le déplacement violent du fragment inférieur ; presque toujours, elles sont le résultat de coups de feu. L'étude des faits démontre que dans les os de cette espèce, la résection de la tête de l'humérus a donné des résultats meilleurs que l'expectation ; il sera donc urgent d'y recourir de bonne heure, afin de transformer la plaie esquilleuse en plaie simple. Outre l'avantage de conserver le membre, l'expérience prouve que cette opération est moins dangereuse que l'amputation. (Voy. Péan, *De la résection scapulo-humérale*. Paris, 1860.)