pression est continue ; elle est en outre graduée par une vis de rappel CC′, qui règle l'écartement des attelles, et par conséquent des coussins. Deux petites tiges horizontales s'enfoncent dans des trous pratiqués dans les attelles et fixent le système, qui se place et s'enlève avec rapidité. (*Note présentée à l'Acad. des sciences.* Paris, 1855.)

Les avantages que présente cet appareil sont les suivants :

1° La constriction qu'il produit se règle au gré du chirurgien.

2° La compression exercée par les coussins est douce, uniforme et *graduée* non-seulement par les vis qui portent ces coussins, mais encore par les vis latérales.

3° Ces coussins ne se déplacent pas, comme les compresses graduées le font trop souvent.

4° Le membre peut être maintenu dans la supination, position souvent utile, et qui devient même indispensable, lorsque la fracture occupe le tiers supérieur de l'avant-bras, ainsi que nous l'avons observé plus haut.

5° Le membre fracturé étant partout à découvert, on peut surveiller le déplacement des fragments, la situation des coussins, et faire les pansements avec facilité.

Lorsque tout se passe régulièrement, la consolidation d'une fracture simple de l'avant-bras est ordinairement complète vers le trente-cinquième jour.

Les fractures compliquées de plaie se consolident plus lentement. Il importe, pendant leur traitement, de donner la préférence aux appareils qui permettent le mieux de surveiller l'état du membre fracturé tout en assurant une immobilité complète (voyez p. 214). En outre, le blessé devra garder le lit pour recevoir les topiques convenables et laisser le membre appuyé dans la position moyenne.

Les fractures incomplètes, désignées par beaucoup d'auteurs sous le nom de *courbure des os*, ont été plus fréquemment observées à l'avant-bras que dans toute autre région ; le membre présente alors une courbure dont la concavité regarde ordinairement en arrière, mais qui peut cependant correspondre à la face palmaire ou au bord radial de l'avant-bras. Cette courbure est fixe et permanente ; on ne peut par conséquent constater ni la mobilité anormale, ni la crépitation. Pour remédier à cet accident, le chirurgien doit chercher à opérer le redressement du membre en le saisissant entre ses deux mains, dont les doigts correspondent à sa face concave, tandis que les deux pouces sont appliqués sur la partie convexe, et en le courbant en sens inverse du déplacement. Cette manœuvre suffit souvent pour corriger la déformation ; mais si la résistance à vaincre était trop considérable, on devrait se borner à appliquer une attelle bien matelassée à ses deux extrémités, sur l'avant-bras du côté de la concavité du membre, et exercer sur le sommet de

l'angle de courbure une pression modérée à l'aide d'une bande roulée, de manière à opérer une réduction graduelle. Ce moyen a plusieurs fois été employé avec succès.

§ II. — Fractures du cubitus.

Le cubitus se fracture plus rarement que le radius. La solution de continuité affecte le plus souvent son extrémité inférieure ; quelquefois elle occupe sa partie moyenne, d'autres fois son extrémité supérieure ou l'olécrâne.

Fractures du corps et de l'extrémité inférieure du cubitus. — Ces fractures sont produites presque constamment par une cause directe ; cependant M. Voisin en a observé une produite par une chute sur la paume de la main.

Déplacement. — Le fragment inférieur éprouve seul un déplacement ; il se rapproche du radius (fig. 134). Tout déplacement suivant la longueur est impossible.

Symptômes. — La mobilité est quelquefois peu marquée ; la crépitation se perçoit aisément ; la déformation est facilement reconnue, lorsque avec les doigts on explore le bord postérieur de l'os, qui est placé immédiatement au-dessous de la peau dans toute son étendue.

Le *pronostic* est moins grave que dans les fractures de l'avant-bras, même quand il y a complication de plaie, car le radius sert d'attelle et favorise la consolidation. On peut donc regarder comme exceptionnel un cas dans lequel les mouvements de rotation de l'avant-bras furent perdus.

Le *traitement* des fractures du corps du cubitus est le même que celui des fractures de l'avant-bras.

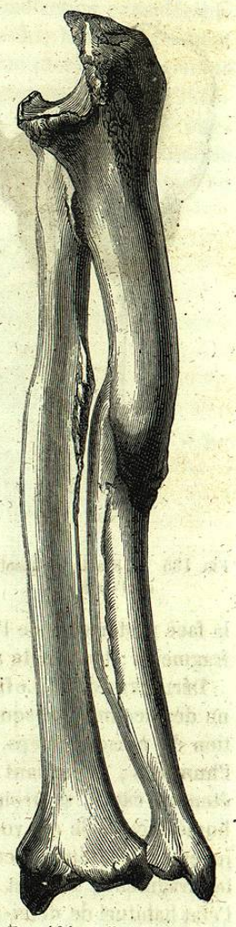

Fig. 134. — Fracture transversale du corps du cubitus.

Fractures de l'olécrâne. — Ces fractures ne sont pas très-communes, ce qui explique pourquoi, après avoir été mentionnées par Hippocrate, Celse et Galien, elles tombèrent ensuite dans l'oubli jusqu'à Duverney (XVIIIe siècle). Depuis cette époque, elles ont été l'objet de quelques travaux

intéressants. On trouve dans les auteurs quelques exemples de fractures de l'olécrâne produites par la seule contraction musculaire, dans un mouvement brusque d'extension du membre. Toute violence directe agissant sur cette apophyse peut également la rompre ; mais on considère les chutes sur le coude comme la cause presque constante de ces fractures.

Variétés. — La solution de continuité occupe ordinairement la partie moyenne (fig. 135) ou la base de l'olécrâne (fig. 134); très-rarement elle porte sur le sommet de cette apophyse.

Fig. 135. — Fracture consolidée de l'olécrâne.

Les fractures du sommet, signalées par Desault, consistent dans un arrachement de la couche corticale qui reçoit l'insertion du triceps, et dans les deux cas connus elles étaient le résultat d'une violente contraction musculaire. Celles de la partie moyenne siégent à l'endroit où l'échancrure sigmoïde est le plus rétrécie et privée de son cartilage ; elles sont le plus souvent transversales. Enfin les fractures de la base commencent dans l'articulation au même niveau que les précédentes, mais descendent obliquement de haut en bas et d'avant en arrière, de façon à détacher du cubitus toute la face postérieure de l'olécrâne.

La fracture peut être compliquée d'esquilles, d'écrasement ou de plaie extérieure. Tantôt la couche fibreuse qui revêt la face postérieure de l'olécrâne est restée intacte, et sert à réunir les fragments ; tantôt elle a été rompue.

Déplacements. — Le fragment supérieur, formé par l'olécrâne, éprouve un déplacement presque inévitable ; il est attiré en haut par la contraction du muscle triceps, et remonte derrière l'extrémité inférieure de l'humérus ; cependant ce mouvement ascensionnel n'est pas très-étendu, car il se trouve borné par les ligaments de l'articulation huméro-cubitale qui vont de l'humérus à l'olécrâne. Il ne faudrait pas juger de l'étendue de ce déplacement par l'écartement qui existe entre les fragments, car cet écartement est en grande partie produit par l'état habituel de demi-flexion qui porte le cubitus en bas et en avant. Ce qui prouve encore que l'olécrâne subit peu de déplacement, c'est qu'il suffit de replacer le membre dans l'extension pour mettre les fragments en contact.

Chez quelques sujets, le déplacement fait défaut au moment de l'accident, et survient plus tard par l'effet de quelque mouvement intempestif et de l'inflammation qui se développe dans les tissus fibreux voisins de la fracture.

Cette fracture est presque constamment accompagnée d'une contusion violente, et d'épanchement de sérosité sanguinolente dans l'articulation.

Symptômes. — Le coude est le siége d'une tuméfaction considérable qui masque les saillies osseuses ; il est demi-fléchi ; le blessé ne peut l'étendre, à moins que la couche fibreuse qui réunit les deux fragments n'ait été conservée ; on sent, en portant les doigts vers la base de l'olécrâne, un enfoncement transversal ou oblique, dont l'étendue augmente pendant la flexion et diminue pendant l'extension, au point de ne plus laisser qu'une rainure dont les deux bords sont presque en contact. Si, pendant que le membre est dans cette position, on cherche à faire mouvoir latéralement l'olécrâne, on perçoit aisément la crépitation.

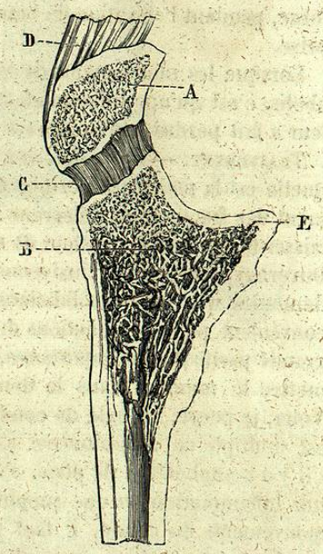

Fig. 136. — Fracture ancienne du col de l'olécrâne. Réunion par un cal fibreux.

Diagnostic. — Cette fracture ne pourrait être confondue qu'avec une simple contusion ; encore faudrait-il pour cela que la couche fibreuse qui passe sur la base de l'olécrâne fût conservée et s'opposât à l'écartement des fragments.

Pronostic. — Bien que l'on ait vu dans certains cas une violente inflammation s'emparer de l'articulation du coude, et les symptômes généraux les plus graves, le tétanos même, se montrer à la suite de ces fractures, on ne peut considérer ces cas malheureux que comme des exceptions heureusement fort rares. Le plus souvent on voit disparaître le gonflement dans les huit ou dix premiers jours qui suivent l'accident. Le sang ou la synovie épanchés dans l'articulation se résorbent, et le travail de consolidation commence à s'opérer. Ce travail présente ici quelque chose de particulier. A moins que les deux fragments n'aient été maintenus dans un contact parfait, il ne s'opère point une

consolidation osseuse ; une bride fibreuse plus ou moins résistante sert de moyen d'union entre les deux fragments (fig. 136), et transmet le mouvement de l'olécrâne au reste du cubitus, comme le ligament rotulien le transmet de la rotule au tibia. Cette consolidation, bien qu'irrégulière, n'apporte aucun obstacle au libre exercice des fonctions du membre. Boyer a très-souvent eu l'occasion de l'observer, et il pense qu'elle n'entraîne aucune gêne, tant que l'étendue de cette portion fibreuse ne dépasse pas un pouce de longueur (27 millimètres). A. Cooper lui a trouvé deux pouces d'étendue sur un sujet qu'il a disséqué. Il ne dit pas si les fonctions de ce membre étaient altérées. Enfin on a vu ce moyen d'union manquer absolument, sans que les fonctions du membre aient souffert. Dans un cas semblable observé par Malgaigne, le fragment supérieur demeurait immobile dans les mouvements d'extension et de flexion du bras, bien qu'on pût le mouvoir aisément d'un côté à l'autre. Chez ce malade, les doigts perdaient leur force, pendant l'élévation du bras, au point de lâcher involontairement prise.

Lorsque les mouvements de l'articulation sont restés gênés ou sont abolis, c'est qu'une inflammation s'est emparée des tissus articulaires, leur a fait perdre leur souplesse ou les a fait adhérer entre eux.

Traitement. — Les praticiens sont divisés sur la question de savoir quelle est la meilleure position à donner au coude pendant le traitement des fractures de l'olécrâne : les uns, avec Hippocrate, préfèrent le laisser fléchi et se contentent de remédier à la douleur ; les autres, avec Duverney, adoptent exclusivement l'extension complète. Mais s'il est démontré que les consolidations fibreuses sont généralement sans inconvénient pour les fonctions du membre, cette question perd une grande partie de son importance, car on peut, dans tout état de cause, mettre le membre dans la demi-flexion sans courir aucun risque. Voici, je pense, la règle de conduite qu'il faudra suivre. Si la fracture est multiple ou comminutive, s'il existe une contusion très-violente, s'il y a complication de plaie, s'il est à craindre qu'il ne se développe une inflammation ou une suppuration capable d'amener la perte des mouvements du coude, il faut placer celui-ci dans la demi-flexion ; car dans cette position, une ankylose est bien moins gênante que si le membre est étendu ; dans les circonstances contraires, on pourra mettre le coude, non pas dans l'extension complète, qui est très-difficile à supporter, mais dans une position voisine de l'extension, qui aura pour avantage de diminuer l'étendue de la portion fibreuse intermédiaire aux deux fragments et qui permettra quelquefois une consolidation osseuse.

On a inventé une foule d'appareils composés de bandes roulées, de courroies ou de brassards, à l'aide desquels on se proposait d'agir sur

l'olécrâne, et de l'abaisser pour l'amener au contact avec le fragment inférieur ; mais ces appareils sont, avec juste raison, abandonnés par la plupart des praticiens. Il en est de même du bandage des plaies en travers. Voici celui qui me paraît devoir obtenir la préférence (fig. 137). Plusieurs compresses graduées, disposées en forme de coin, sont appliquées à la partie postérieure du coude, de manière que la base du

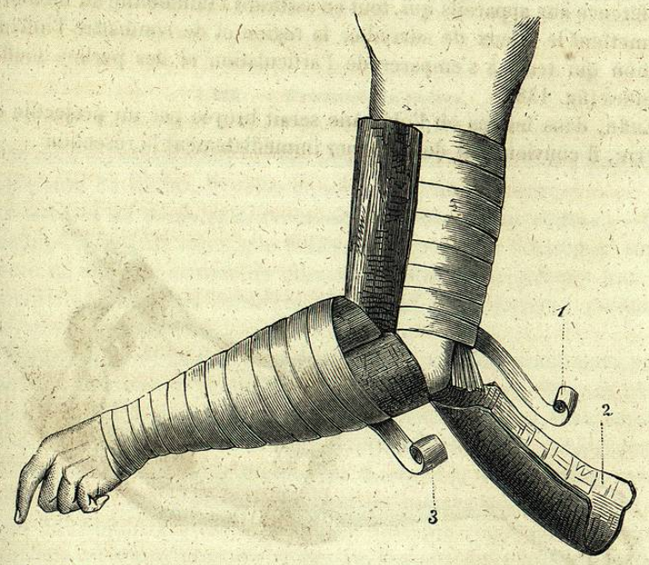

Fig. 137. — Appareil de M. Nélaton pour les fractures simples de l'olécrâne.

coin corresponde au sommet de l'olécrâne. Ces compresses sont fixées dans ce point par quelques tours de bande ; on applique ensuite, sur l'avant-bras et le bras, une bande roulée sèche, puis par-dessus une bande enduite de dextrine, ou des attelles de carton ramollies dans l'eau, et fixées à l'aide d'une bande amidonnée, comme le fait Seutin.

L'usage de cet appareil doit être continué pendant quarante à cinquante jours, et même quelquefois plus longtemps, pour que l'articulation puisse reprendre ses fonctions sans danger ; mais pendant ce temps il est nécessaire de visiter l'appareil et d'imprimer quelques mouvements pour prévenir l'extrême rigidité qui succéderait à l'immobilité prolongée. Est-il besoin de rappeler que s'il existait une contusion violente, il faudrait la traiter par des émissions sanguines

locales, des cataplasmes émollients, avant de procéder à l'application de l'appareil ?

Suivant A. Cooper, toute fracture de l'olécrâne située à un pouce au-dessous de l'extrémité libre de cette apophyse, doit être traitée le membre étant dans l'extension. On comprend difficilement sur quelle raison est basé ce précepte.

Lorsque la fracture est compliquée de plaie, il importe de donner la préférence aux appareils qui, tout en assurant l'immobilité du membre, permettent le mieux de surveiller la région et de combattre l'inflammation qui tend à s'emparer de l'articulation et des parties molles voisines (fig. 138).

Enfin, dans les cas où l'olécrâne serait broyée par un projectile de guerre, il conviendrait de pratiquer immédiatement la résection.

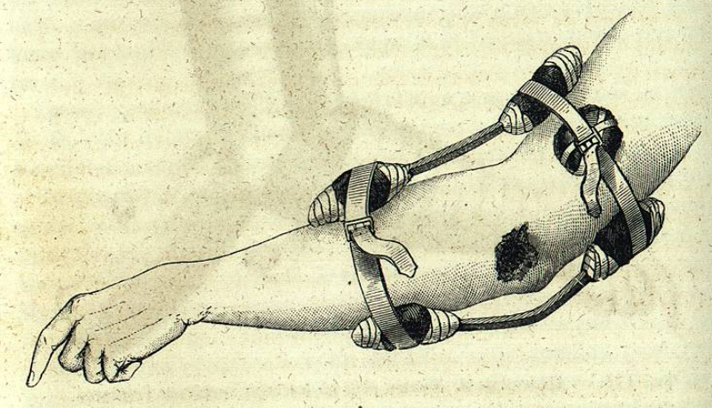

Fig. 138. — Appareil de M. Péan pour les fractures de l'extrémité inférieure de l'humérus et de l'olécrâne compliquées de plaie. Le membre maintenu avec cet appareil peut être placé dans une gouttière appropriée.

Fractures de l'apophyse coronoïde. — A. Cooper dit avoir vu un malade qui, à la suite d'une chute sur la main, s'aperçut qu'il ne pouvait plus fléchir l'avant-bras ni l'étendre complétement ; le cubitus faisait une saillie considérable en arrière dans l'extension, mais cette saillie disparaissait quand on mettait le membre dans la flexion. A. Cooper et plusieurs chirurgiens consultants furent d'avis que l'apophyse coronoïde était séparée du cubitus, ce qui permettait à cet os de glisser en arrière du condyle interne de l'humérus. A l'appui de ce diagnostic, A. Cooper rapporte qu'il a vu sur un cadavre l'apophyse coronoïde complétement fracturée dans l'articulation, et réunie par une substance ligamenteuse

qui la rendait mobile sur le cubitus, et permettait à cet os de glisser en arrière des condyles de l'humérus dans les mouvements d'extension. Il conseille de maintenir le coude immobile et demi-fléchi pendant trois semaines.

Nous avons rencontré nous-mêmes quelques cas analogues ; mais des recherches nouvelles seraient nécessaires pour fixer la science sur ce point. Nous y reviendrons plus loin à propos des luxations de l'avant-bras.

§ III. — Fractures du radius.

Je décrirai séparément : 1° les fractures du corps et de l'extrémité supérieure du radius, 2° celles de son extrémité inférieure.

Fractures du corps et de l'extrémité supérieure du radius. — Ces fractures sont plus rares que celles du corps et de l'extrémité supérieure du cubitus, auxquelles elles ressemblent sous presque tous les rapports : comme ces dernières, elles sont ordinairement produites par une cause directe.

Les fractures de la tête du radius ne sont pas assez communes pour que nous puissions en donner une description suffisante. Sur une pièce déposée par M. Verneuil au musée Dupuytren, on trouve deux fissures réunies en forme de T sur la surface articulaire, et qui pénétraient à un centimètre environ de profondeur. Lorsque la fracture siége sur le corps de l'os, les déplacements sont les mêmes que dans celles du corps du cubitus. Elle offre seulement quelque chose de particulier, lorqu'elle est située immédiatement au-dessous de la tubérosité bicipitale : le fragment supérieur est alors entraîné en avant par la contraction du muscle biceps, et son extrémité inférieure vient faire saillie dans le pli du coude, où l'on peut la sentir par le toucher à travers les parties molles. Ces signes étaient très-évidents chez un enfant âgé de quinze ans qui fut présenté à M. Péan en 1866 par M. le docteur Perraud. Dans ce cas, on pouvait reconnaître le déplacement en fixant à la fois le condyle externe de l'humérus et la tête du radius, et en imprimant des mouvements de rotation à ce dernier.

Les symptômes et le traitement sont les mêmes que pour les fractures du corps du cubitus. Dans le cas où le fragment supérieur du radius aurait exécuté le mouvement de bascule dont nous venons de parler, il serait bon de maintenir l'avant-bras fléchi à angle droit sur le bras pendant le temps nécessaire à la consolidation, afin de mettre le fragment inférieur du radius dans la même direction que le fragment supérieur, sur lequel il est impossible d'agir.

Fractures de l'extrémité inférieure du radius. — Cette variété de la