d'insertion fixe, soit par suite d'une déchirure, soit par suite de la fracture de l'apophyse styloïde du cubitus. Il y a donc alors, en même temps qu'un déplacement suivant l'épaisseur et la direction, un raccourcissement du radius, et une semi-luxation de l'articulation radio-cubitale inférieure, qui est assez marquée pour qu'on sente la petite tête du cubitus faire une saillie prononcée.

Représentons-nous maintenant quels doivent être les effets de ce déplacement sur l'articulation radio-carpienne ; ce point de l'histoire des fractures du radius a surtout été bien exposé par M. Diday. Deux os, le cubitus et le radius, concourent à former la surface articulaire antibrachiale, dont la direction ne peut varier tant que ces deux os sont intacts ; mais si l'un des deux os est rompu, s'il exécute sur l'os voisin un mouvement ascensionnel, ou s'il s'incline sur lui, le même mouvement se remarque dans l'articulation voisine, la surface articulaire aura nécessairement perdu sa forme et sa direction normales ; c'est ce que nous voyons dans le cas qui nous occupe. La surface articulaire formée par l'extrémité inférieure du radius et du cubitus, au lieu d'être oblique en dehors et en bas, devient transversale ; la saillie du cubitus, qui était sur un plan plus élevé que l'apophyse styloïde du radius, se

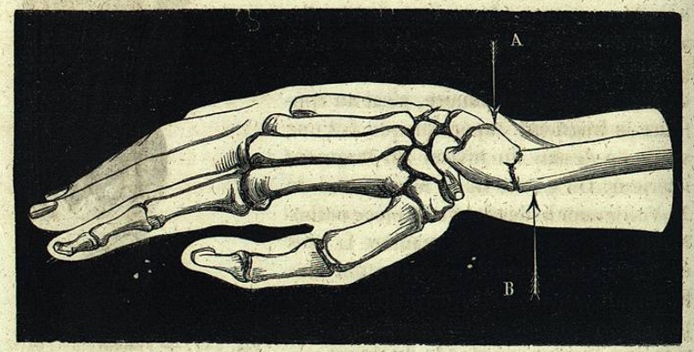

Fig. 142. — Fracture transversale de l'extrémité inférieure du radius. On voit que l'articulation radio-carpienne, au lieu d'être oblique, est devenue transversale, et que le poignet a suivi le même mouvement. — A. Fragment inférieur. — B. Fragment supérieur.

trouve au même niveau. En un mot, la ligne articulaire, qui avait une direction oblique en bas, du bord cubital vers le bord radial, est devenue transversale, ou même, si le déplacement est très-considérable, elle est oblique dans une direction opposée à celle de l'obliquité normale ; le carpe et le métacarpe suivent ce mouvement ; le poignet s'incline, suit le même mouvement (fig. 142). J'insiste spécialement sur ce déplacement, parce que c'est celui que l'on rencontre presque constamment, et parce qu'il est indispensable de le connaître parfaitement pour le combattre avec succès. Quant à l'inclinaison de l'extrémité des fragments vers l'espace interosseux, je n'en ai point parlé, bien qu'elle soit indiquée par plusieurs auteurs ; et voici sur quoi je me fonde : 1° La fracture occupe ordinairement un point très-rapproché de l'articulation, et là il n'y a point d'espace interosseux ; 2° en supposant que la solution de continuité fût située à 20 millimètres au-dessus de l'article, ce qui est un point très-élevé pour ces fractures, ce déplacement ne pourrait avoir lieu pour le fragment inférieur, car dans le mouvement de bascule qu'il devrait exécuter, son angle externe viendrait s'arc-bouter contre le fragment supérieur, qui s'opposerait à ce mouvement. Le fragment supérieur pourrait, il est vrai, se déplacer dans ce sens ; mais je pense qu'il sera le plus souvent retenu par les rugosités que présente la surface de fracture du fragment inférieur.

Lorsque la fracture présente exceptionnellement une obliquité de haut en bas et d'avant en arrière, le fragment inférieur se porte en avant et en haut.

Lorsqu'une moitié seulement de la surface articulaire est détachée, elle se porte vers la face correspondante de l'os. Sur plusieurs pièces que j'ai en ce moment sous les yeux, il semble que le fragment supérieur se soit enfoncé dans l'inférieur à la manière d'un coin. Sur une de ces pièces, le fragment inférieur est divisé en quatre parties, et semble avoir été éclaté par l'action du fragment supérieur (fig. 140).

La pression exercée en sens inverse sur les deux fragments, au moment de la chute, est la cause principale de tous ces déplacements.

Symptomatologie. — La déformation du membre est le point le plus important à bien étudier, car elle constitue quelquefois le seul

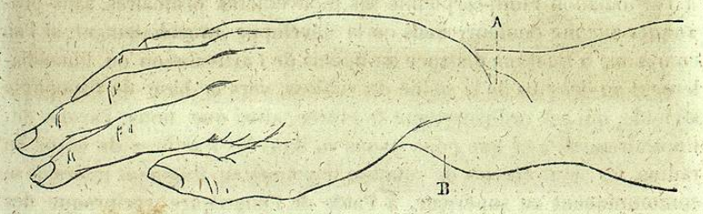

Fig. 143. — Déformation du poignet dans la fracture indirecte de l'extrémité inférieure du radius, accompagnée de déplacement. La saillie A correspond au fragment inférieur, la saillie B au supérieur.

signe de la fracture, et ce signe ne trompe point. Cette déformation ne manque jamais dans les fractures du radius qui ont été produites par une chute sur la paume de la main (fig. 143). Voici en quoi elle consiste : La face dorsale de la main et du poignet, au lieu de se trouver sur le

même plan que la face postérieure de l'avant-bras, est élevée au-dessus de son niveau ; il existe dans ce sens une saillie qui remonte à un ou deux travers de doigt au delà de l'articulation radio-carpienne ; au-dessous de cette saillie, il existe une dépression dans laquelle on peut facilement enfoncer l'extrémité des doigts. Vers la face palmaire, disposition inverse : au lieu d'une concavité, la partie inférieure de l'avant-bras offre une convexité très-prononcée, et en portant les doigts à un travers de doigt au-dessus du pli cutané qui sépare l'avant-bras de la main, on trouve une saillie transversale, inégale, sur laquelle se réfléchissent les tendons fléchisseurs ; vers le bord cubital du poignet, on aperçoit la saillie exagérée formée par l'extrémité inférieure du cubitus, devenue plus proéminente par le retrait de la main, qui s'est portée vers le bord radial de l'avant-bras par un mouvement de totalité sans s'incliner dans le sens de l'abduction, comme le professait Dupuytren. Suivant la comparaison de M. Velpeau, l'avant-bras et la main, dans cette position, figurent assez bien le dos d'une fourchette française. Ajoutons, pour compléter ce tableau, que le poignet a perdu sa forme aplatie d'avant en arrière ; il est devenu presque cylindrique, ce qui dépend : 1° de l'engorgement des parties molles ; 2° de l'accroissement de son diamètre dorso-palmaire, et non pas de la diminution d'étendue du diamètre radio-cubital, signe que l'on avait admis théoriquement d'après la supposition que l'extrémité des fragments s'inclinait dans l'espace interosseux.

La crépitation, signe si précieux pour le diagnostic des autres fractures, manque ordinairement dans celle-ci. Ce fait, très-important, avait déjà été signalé par Pouteau. « A l'égard de la crépitation, elle ne peut, dit-il, servir de rien pour reconnaître une pareille fracture. » La mobilité contre nature se constate plus facilement. On peut imprimer à l'articulation radio-carpienne ses mouvements ordinaires, sans provoquer aucune douleur ; mais on la développe immédiatement, si l'on comprime à quelque distance au-dessus de l'articulation ou immédiatement au-dessous de la saillie du cubitus, vers la base de l'apophyse styloïde, qui est ordinairement fracturée, ainsi que nous l'avons dit. Contrairement à ce que nous avons vu dans les fractures du corps du radius, les mouvements de rotation imprimés au fragment inférieur se communiquent au supérieur, à l'aide de l'engrenure réciproque des surfaces de la fracture. Parfois on constate que l'apophyse styloïde du cubitus qui, normalement, se trouve au-dessus de celle du radius, est à peu près sur la même ligne transversale, ce qui est dû à la pénétration du fragment supérieur du radius et à l'abaissement de l'extrémité inférieure du cubitus, qui lui reste accolé. C'est M. Laugier qui le premier a insisté sur la valeur diagnostique de ce signe.

Diagnostic. — « Il n'est peut-être point, ainsi que le disait Pouteau, de fracture plus facile à connaître, au premier coup d'œil, que celle du radius et du cubitus près du poignet, etc. » Cette proposition est parfaitement juste. Lorsqu'on a examiné attentivement quelques-unes de ces fractures, lorsqu'on a bien présente à l'esprit cette déformation si caractéristique que présente le poignet, un simple coup d'œil suffit pour faire prononcer immédiatement sur l'existence de cette fracture. Aussi n'est-ce pas sans étonnement que j'ai vu plusieurs fois des chirurgiens honorables prendre pour une fracture une entorse de l'articulation radio-carpienne : en effet, dans l'entorse, non-seulement le siége de la douleur est différent, mais encore la mobilité anormale, qui se révèle par la flexion forcée du poignet en arrière (Maisonneuve), la crépitation, le déplacement sensible au toucher, font défaut, et la déformation, apparente à la vue, a des caractères différents de celle que nous venons de décrire ; l'erreur inverse de diagnostic ne serait guère possible que dans les cas de fractures presque sans déplacement, qui s'observent chez quelques vieillards dont les os ont une extrême fragilité. Une autre chose pourrait induire en erreur, c'est l'existence d'une fracture ancienne, consolidée vicieusement, que l'on prendrait pour une fracture récente ; mais on voit tout de suite comment éviter cette erreur, qu'il suffit d'avoir signalée. Quant au diagnostic différentiel de ces fractures avec les luxations du carpe, je l'exposerai à l'article des luxations du poignet.

Pronostic. — Le pronostic de ces fractures est pour ainsi dire subordonné au traitement qu'on leur oppose. Des exemples nombreux nous prouvent que si on laisse les fragments se consolider dans leur état de déplacement, les mouvements ne se rétablissent qu'au bout d'un temps assez long, et le poignet présente en outre une difformité désagréable (fig. 141) ; plus rarement les doigts restent faibles ou dans un état de rétraction permanente. Si, au contraire, on remédie au déplacement, la consolidation s'opère très-promptement, et les observations de M. Diday lui ont démontré que l'on pouvait supprimer l'appareil contentif vers le vingt-troisième jour. Les mouvements se rétablissent aussi dans un temps très-court. Il est bien entendu que je parle ici seulement des cas simples ; car, si l'extrémité inférieure du radius est pour ainsi dire écrasée, si les ligaments de l'articulation radio-cubitale inférieure sont rompus, on aura souvent beaucoup de peine à rendre au membre sa conformation régulière.

Pour compléter ce qui a trait aux complications qui peuvent accompagner la fracture de l'extrémité inférieure du radius, nous dirons que M. Verneuil a vu dans un cas l'extrémité supérieure de l'os se briser du même coup ; cette dernière fracture était sans déplacement, mais elle avait donné lieu à un épanchement sanguin assez considérable dans l'articulation du coude.

Traitement. — Pour bien comprendre les indications que présentent ces fractures, il est indispensable d'avoir présent à l'esprit ce que nous avons dit des déplacements. J'exposerai d'abord le traitement de la variété la plus commune, c'est-à-dire de celle qui est constituée par une solution de continuité transversale, le fragment supérieur ayant pénétré par son bord postérieur dans le fragment carpien.

Pour opérer la réduction, le chirurgien saisit d'une main la partie inférieure de l'avant-bras, immédiatement au-dessus de la fracture; de l'autre, il prend le poignet, et exerce sur lui une traction modérée, en même temps qu'il presse sur le fragment inférieur, de manière à le refouler vers la face palmaire de l'avant-bras, tandis que les doigts de l'autre main soutiennent le fragment supérieur et le repoussent vers la face dorsale. La réduction s'obtient, en général, assez facilement. Il faut ensuite appliquer un appareil propre à maintenir les fragments dans leurs rapports normaux.

Pour faciliter la réduction, M. Velpeau conseille de fléchir le poignet avec force pendant que l'avant-bras est en pronation. Dans ce mouvement, dit-il, les tendons situés à la face dorsale du fragment in-

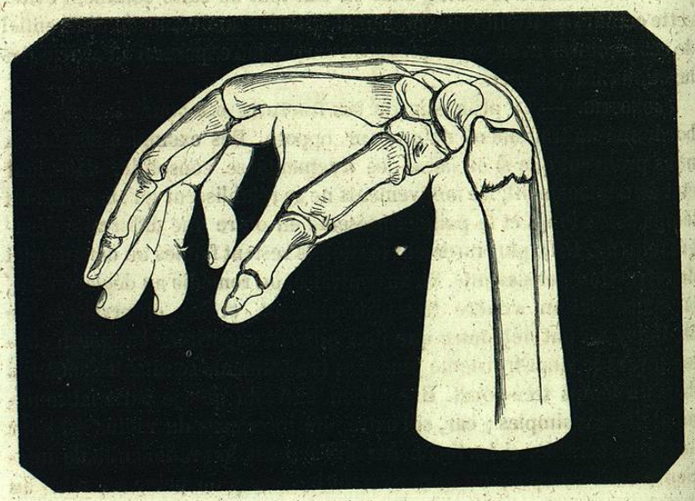

Fig. 144. — Position donnée à la main et au poignet par M. Velpeau pour faciliter la réduction de la fracture inférieure du radius.

férieur pressent assez fortement ce dernier pour le repousser en avant. La réduction ainsi opérée, M. Velpeau la maintient au moyen d'un appareil dextriné dont il entoure le membre depuis la racine des doigts jusqu'au coude ; et pour donner plus de solidité au bandage, il appli-

que à la face dorsale et à la face palmaire du membre des compresses graduées ou une attelle de carton mouillé qui sont elles-mêmes maintenues par l'appareil solidifié.

Dupuytren, qui avait surtout été frappé du renversement du poignet vers son bord radial, imagina, pour combattre ce déplacement, un appareil calqué sur celui qu'il employait pour les fractures du péroné. Après avoir placé deux attelles dorsale et palmaire sur des compresses qui remplissaient l'espace interosseux, et fixé le tout par une bande roulée, il se servait d'une lame de fer recourbée sur le plat à l'une de ses extrémités (*attelle cubitale*), fixait la partie droite de cette attelle le long du bord cubital de l'avant-bras, et à l'aide de quelques tours de bande qui embrassaient en même temps la partie recourbée de l'attelle et la main, il renversait celle-ci vers son bord cubital. Il se proposait, avec ce moyen, d'exercer, par l'intermédiaire du ligament latéral externe, une traction sur le fragment inférieur du radius, et de le ramener dans sa direction normale. Mais cet appareil négligeait l'indication principale, celle de repousser le fragment inférieur en avant.

Goyrand, le premier, comprit bien cette indication, ainsi qu'on peut s'en convaincre en analysant son appareil, qui n'est cependant pas sans quelques imperfections. Il conseille d'appliquer sur l'avant-bras des compresses graduées qui ne doivent descendre que jusqu'à un pouce de l'articulation du poignet ; au-dessous de ce point, elles sont remplacées par des compresses repliées plusieurs fois, de manière à former deux coussinets dont l'antérieur n'a qu'un pouce de longueur et s'arrête au-dessus de la saillie qui forme le talon de la main, tandis que le postérieur descend sur la face dorsale du métacarpe. Ces coussinets doivent avoir un peu moins d'épaisseur que les compresses graduées. Par-dessus ces parties, il applique deux attelles, dont l'une, antérieure, s'arrête au-dessus de la saillie de la face palmaire de la main ; l'autre descend sur la région dorsale du métacarpe. Ces pièces sont fixées au moyen d'une bande roulée. Suivant Goyrand, les compresses graduées refoulent les muscles dans l'espace interosseux, et éloignent du cubitus les extrémités des fragments qui tendent à se porter vers lui ; mais si l'on admet avec nous (p. 347) que les fragments du radius n'ont aucune tendance à s'incliner vers le cubitus, on conviendra que ces compresses sont au moins inutiles. Quant au coussinet dorsal, c'est la pièce la plus importante de l'appareil, c'est elle qui a pour but de refouler vers la face palmaire de l'avant-bras le fragment inférieur du radius déplacé en arrière ; mais il est à regretter que Goyrand recommande de lui donner moins d'épaisseur qu'aux compresses graduées, car cette différence d'épaisseur le soustrait en partie à la pression que l'attelle dorsale doit exercer sur lui, pour qu'il puisse à son tour agir sur le fragment déplacé. Le coussinet palmaire étant également moins épais que les com-

presses graduées, me paraît sans action, et je pense qu'il eût pu être supprimé avec avantage. La disposition des attelles nous montre une intelligence parfaite des indications à remplir. Il est évident, en effet, comme le dit Goyrand, que si l'attelle palmaire descendait jusque sur la saillie supérieure de la face palmaire de la main, elle tendrait à repousser celle-ci en arrière, et avec elle le fragment inférieur. Dans quelques cas où le déplacement est très-prononcé, Goyrand ajoute à son appareil l'attelle cubitale de Dupuytren.

Pour faire disparaître les défauts que j'ai signalés dans les appareils précédemment décrits, voici les modifications que je leur ai fait subir. J'applique sur la face dorsale du carpe et sur le fragment inférieur du radius deux ou trois compresses graduées, placées transversalement. D'autres compresses graduées sont appliquées à la face palmaire de l'avant-bras, parallèlement à l'axe du membre; ces compresses sont repliées à leur extrémité inférieure, de manière à représenter un bord assez épais, qui doit être placé à un centimètre environ au-dessus de la saillie transversale que forme le fragment supérieur (fig. 145). Les com-

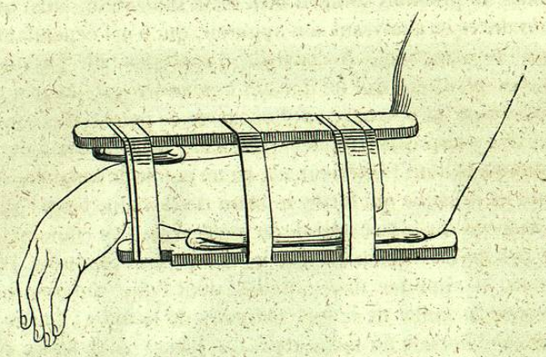

Fig. 145. — Appareil de M. Nélaton pour la fracture de l'extrémité inférieure du radius.

presses ainsi disposées, je place deux attelles, que je fixe à l'aide d'une bande roulée. Il est facile de comprendre que les choses étant ainsi disposées, l'attelle dorsale ne touche l'avant-bras que supérieurement; en bas elle appuie sur les compresses graduées qui recouvrent le fragment inférieur, et immédiatement au-dessus de ces compresses il existe un vide. Quant à l'attelle palmaire, elle repose sur les compresses graduées qui recouvrent l'espace interosseux; mais comme ces compresses ne descendent pas jusqu'à la main, il existe encore un vide entre cette attelle et l'extrémité inférieure de l'avant-bras. L'action de cet appareil est des plus faciles à comprendre: les deux attelles, en se rapprochant

par le fait de la constriction que la bande roulée exerce sur elles, doivent tendre à pousser les deux fragments en sens inverse, en les refoulant vers l'espace vide laissé entre la surface du membre et les attelles.

Lorsque le déplacement des fragments est très-prononcé et que l'extrémité du cubitus forme une saillie très-marquée au côté interne du poignet, j'ajoute à l'appareil précédemment décrit l'attelle cubitale de Dupuytren, qui a pour effet de corriger l'abduction de la main, de ramener l'apophyse styloïde à son niveau naturel, et de remettre en contact les surfaces fracturées.

Dupuytren et Goyrand, imités en cela par d'autres chirurgiens, cherchaient, en inclinant et en fléchissant légèrement la main vers son bord cubital, à produire une extension permanente sur le fragment inférieur du radius, et à exercer une pression sur la surface dorsale de ce fragment au moyen des tendons extenseurs des doigts qui passent à ce niveau. Mais cette extension, en supposant qu'il fût possible de l'obtenir, me paraît inutile; en effet, si l'on emploie l'appareil que nous avons conseillé, en remédiant au déplacement antéro-postérieur, on fait disparaître le raccourcissement, à moins qu'il n'y ait pénétration réciproque: or, nous avons dit que le plus souvent la pénétration n'existe qu'à la partie postérieure de la surface de la solution de continuité. J'ai déjà traité un assez grand nombre de fractures du radius à l'aide de l'appareil modifié que je viens de décrire, et dont j'ai donné la description dans la première édition de cet ouvrage: or, presque toujours j'ai obtenu une consolidation exempte de difformité. Dans plusieurs cas où la fracture avait été méconnue pendant un ou deux septénaires, l'appareil, appliqué pendant vingt-quatre heures sans réduction préalable des fragments, a toujours suffi pour rendre au membre sa conformation normale: aussi ai-je renoncé, pour presque tous les cas, aux manœuvres de réduction; l'application de l'appareil suffit pour replacer graduellement les fragments dans leurs rapports normaux. Chez un très-petit nombre de blessés, il reste cependant une légère saillie du cubitus. Cela se présente dans des cas exceptionnels, où l'extrémité inférieure du radius est brisée en plusieurs éclats; alors, il faut l'avouer, quel que soit l'appareil que l'on emploie, il est impossible d'obtenir une consolidation parfaitement régulière.

Je dois indiquer ici quelques précautions utiles. Lorsque l'on fait usage de l'appareil que j'ai décrit: 1° Il faut éviter que l'attelle postérieure ne presse sur la saillie que forment à la face dorsale du carpe le grand os et l'extrémité supérieure des second et troisième métacarpiens; sans cette précaution, les malades éprouvent souvent une douleur très-vive dans le point comprimé.

2° Il est bon de pratiquer à l'attelle palmaire, qui descend jusque

dans la paume de la main, une échancrure arrondie pour recevoir l'éminence thénar ; mais cela n'est point indispensable.

3° On devra faire exécuter de bonne heure des mouvements de flexion et d'extension des doigts, afin de leur rendre promptement leur liberté d'action.

Est-il besoin de dire que, si le déplacement des fragments s'était opéré dans le sens opposé à celui que nous avons décrit, le même appareil conviendrait encore, mais qu'il faudrait l'appliquer en sens inverse, c'est-à-dire de manière qu'il existât un vide entre l'attelle dorsale et le fragment intérieur du radius, etc.?

M. M. Duval a plusieurs fois employé pour le traitement de ces fractures un appareil analogue à celui qu'il met en usage pour les fractures de l'avant-bras. Il se conforme entièrement d'ailleurs aux préceptes que je viens de formuler. Toutefois il remplace les compresses graduées par deux coussins dont l'un est transversal et l'autre longitudinal.

La disjonction de l'épiphyse inférieure du radius est peut-être la plus commune de toutes les disjonctions épiphysaires. Plusieurs chirurgiens, et en particulier M. J. Cloquet, Rognetta, Goyrand, M. Denonvilliers et Johnston, l'ont constatée à l'autopsie sur des sujets âgés de douze et dix-huit ans. Elle est facile à produire sur le cadavre en forçant les mouvements de flexion et d'extension du poignet. Nous avons déjà dit (page 233), en parlant des décollements épiphysaires, contrairement à l'opinion de quelques auteurs, que les symptômes et le traitement de ces sortes de lésions sont les mêmes que ceux des fractures épiphysaires, et qu'il n'y a pas lieu de s'évertuer à faire le diagnostic. On pourra seulement présumer la disjonction lorsque les malades n'auront pas encore atteint la vingtième année.

ARTICLE XXV.

FRACTURES DES OS DE LA MAIN.

Les remarques générales que j'ai faites sur les fractures des os courts me dispensent de traiter longuement ici celles des os du carpe, du métacarpe et des phalanges. Nous en dirons seulement quelques mots.

Fractures des os du carpe et du métacarpe. — Il y a peu de chose à dire des fractures simples du carpe et du métacarpe.

Une percussion directe est la cause ordinaire de ces fractures, qui sont fréquemment accompagnées d'une contusion des parties molles voisines.

Les fractures du carpe ont été souvent méconnues pendant la vie, à cause de leur extrême rareté et de la petitesse des fragments.

Lorsqu'elles portent sur le scaphoïde, ainsi que MM. J. Cloquet et Jarjavay l'ont constaté à l'autopsie, il faut se garder d'attribuer la crépitation à une fracture de l'extrémité inférieure du radius.

Le traitement consiste à immobiliser la région et à combattre ensuite la roideur par quelques mouvements imprimés de temps à autre.

Les fractures des métacarpiens sont elles-mêmes assez rares, parce que ces os supportent ordinairement en commun la violence qui tendrait à les rompre ; c'est pour la même raison que l'on voit souvent plusieurs de ces os brisés simultanément. Ces fractures sont transversales ou obliques, uniques, doubles ou multiples. Le cinquième métacarpien est celui dont on observe le plus souvent la fracture isolée.

Les fragments éprouvent peu ou point de déplacement. Astl. Cooper dit que si la tête d'un os métacarpien est séparée de son corps, cette extrémité s'affaisse vers la paume de la main et simule une luxation du doigt. Cependant ce déplacement faisait complétement défaut dans deux cas de fractures situées, l'une près de l'extrémité du premier, l'autre près de l'extrémité du troisième métacarpien, observés par M. Péan, à Cochin et à Lariboisière ; il en était de même sur un malade atteint de fracture double du premier métacarpien, et chez lequel pourtant le fragment moyen était placé très-près de l'articulation métacarpo-phalangienne.

On trouve dans le musée des hôpitaux de Paris un second métacarpien fracturé dans sa partie moyenne. L'os avait subi un raccourcissement peu considérable et le fragment supérieur faisait saillie du côté de la main.

A moins qu'il n'existe un engorgement considérable, suite ordinaire d'une violente contusion, il est ordinairement facile de reconnaître ces fractures, en explorant successivement chacun des os métacarpiens.

S'il existait un déplacement notable, la première indication serait de replacer les fragments dans leurs rapports normaux, à l'aide de pressions bien dirigées. Les manœuvres de réduction pourront surtout être utiles dans les fractures des cinquième et premier métacarpiens, qui sont plus isolés que les trois autres, et sur lesquels par conséquent on a plus de prise ; mais le plus souvent il suffit de condamner toute la main à l'immobilité, sans se préoccuper d'un léger raccourcissement qui ne peut nuire aux fonctions du doigt correspondant : une bande amidonnée ou enduite de dextrine remplit parfaitement cette indication. Néanmoins dans la fracture de la tête des métacarpiens, on pourra, suivant le conseil de A. Cooper, placer dans la paume de la main une boule assez volumineuse, afin d'opérer la réduction et l'y maintenir à l'aide d'un bandage approprié.