dans la paume de la main, une échancrure arrondie pour recevoir l'éminence thénar ; mais cela n'est point indispensable.

3° On devra faire exécuter de bonne heure des mouvements de flexion et d'extension des doigts, afin de leur rendre promptement leur liberté d'action.

Est-il besoin de dire que, si le déplacement des fragments s'était opéré dans le sens opposé à celui que nous avons décrit, le même appareil conviendrait encore, mais qu'il faudrait l'appliquer en sens inverse, c'est-à-dire de manière qu'il existât un vide entre l'attelle dorsale et le fragment intérieur du radius, etc.?

M. M. Duval a plusieurs fois employé pour le traitement de ces fractures un appareil analogue à celui qu'il met en usage pour les fractures de l'avant-bras. Il se conforme entièrement d'ailleurs aux préceptes que je viens de formuler. Toutefois il remplace les compresses graduées par deux coussins dont l'un est transversal et l'autre longitudinal.

La disjonction de l'épiphyse inférieure du radius est peut-être la plus commune de toutes les disjonctions épiphysaires. Plusieurs chirurgiens, et en particulier M. J. Cloquet, Rognetta, Goyrand, M. Denonvilliers et Johnston, l'ont constatée à l'autopsie sur des sujets âgés de douze et dix-huit ans. Elle est facile à produire sur le cadavre en forçant les mouvements de flexion et d'extension du poignet. Nous avons déjà dit (page 233), en parlant des décollements épiphysaires, contrairement à l'opinion de quelques auteurs, que les symptômes et le traitement de ces sortes de lésions sont les mêmes que ceux des fractures épiphysaires, et qu'il n'y a pas lieu de s'évertuer à faire le diagnostic. On pourra seulement présumer la disjonction lorsque les malades n'auront pas encore atteint la vingtième année.

ARTICLE XXV.

FRACTURES DES OS DE LA MAIN.

Les remarques générales que j'ai faites sur les fractures des os courts me dispensent de traiter longuement ici celles des os du carpe, du métacarpe et des phalanges. Nous en dirons seulement quelques mots.

Fractures des os du carpe et du métacarpe. — Il y a peu de chose à dire des fractures simples du carpe et du métacarpe.

Une percussion directe est la cause ordinaire de ces fractures, qui sont fréquemment accompagnées d'une contusion des parties molles voisines.

Les fractures du carpe ont été souvent méconnues pendant la vie, à cause de leur extrême rareté et de la petitesse des fragments.

Lorsqu'elles portent sur le scaphoïde, ainsi que MM. J. Cloquet et Jarjavay l'ont constaté à l'autopsie, il faut se garder d'attribuer la crépitation à une fracture de l'extrémité inférieure du radius.

Le traitement consiste à immobiliser la région et à combattre ensuite la roideur par quelques mouvements imprimés de temps à autre.

Les fractures des métacarpiens sont elles-mêmes assez rares, parce que ces os supportent ordinairement en commun la violence qui tendrait à les rompre ; c'est pour la même raison que l'on voit souvent plusieurs de ces os brisés simultanément. Ces fractures sont transversales ou obliques, uniques, doubles ou multiples. Le cinquième métacarpien est celui dont on observe le plus souvent la fracture isolée.

Les fragments éprouvent peu ou point de déplacement. Astl. Cooper dit que si la tête d'un os métacarpien est séparée de son corps, cette extrémité s'affaisse vers la paume de la main et simule une luxation du doigt. Cependant ce déplacement faisait complétement défaut dans deux cas de fractures situées, l'une près de l'extrémité du premier, l'autre près de l'extrémité du troisième métacarpien, observés par M. Péan, à Cochin et à Lariboisière ; il en était de même sur un malade atteint de fracture double du premier métacarpien, et chez lequel pourtant le fragment moyen était placé très-près de l'articulation métacarpo-phalangienne.

On trouve dans le musée des hôpitaux de Paris un second métacarpien fracturé dans sa partie moyenne. L'os avait subi un raccourcissement peu considérable et le fragment supérieur faisait saillie du côté de la main.

A moins qu'il n'existe un engorgement considérable, suite ordinaire d'une violente contusion, il est ordinairement facile de reconnaître ces fractures, en explorant successivement chacun des os métacarpiens.

S'il existait un déplacement notable, la première indication serait de replacer les fragments dans leurs rapports normaux, à l'aide de pressions bien dirigées. Les manœuvres de réduction pourront surtout être utiles dans les fractures des cinquième et premier métacarpiens, qui sont plus isolés que les trois autres, et sur lesquels par conséquent on a plus de prise ; mais le plus souvent il suffit de condamner toute la main à l'immobilité, sans se préoccuper d'un léger raccourcissement qui ne peut nuire aux fonctions du doigt correspondant : une bande amidonnée ou enduite de dextrine remplit parfaitement cette indication. Néanmoins dans la fracture de la tête des métacarpiens, on pourra, suivant le conseil de A. Cooper, placer dans la paume de la main une boule assez volumineuse, afin d'opérer la réduction et l'y maintenir à l'aide d'un bandage approprié.

Lorsque la fracture est simple et sans déplacement, la consolidation s'obtient facilement, les autres os servant d'attelles ; elle est assez rapide, vingt-cinq ou trente jours suffisent d'ordinaire.

Fractures des phalanges. — Ces fractures sont toujours le résultat d'une cause directe. Le déplacement, quand il existe, est facile à constater. Dans ce cas on réduit sans difficulté, on entoure ensuite avec une bande roulée le doigt fracturé et les deux doigts voisins, qui servent ainsi d'attelles et s'opposent aux déplacements latéraux ; on pourrait en outre appliquer deux petites plaques de carton sur les faces dorsale et palmaire du doigt, s'il y avait une tendance marquée au déplacement.

Lorsque les os du carpe ou du métacarpe sont broyés, de telle sorte que la fracture n'est en quelque sorte qu'un épiphénomène au milieu du délabrement, la question d'amputation se présente comme dans les fractures compliquées.

Lorsque les doigts sont écrasés, qu'il existe en même temps une plaie contuse des parties molles et que les articulations des phalanges sont ouvertes, quelques chirurgiens sont d'avis qu'il faut pratiquer l'amputation du doigt au-dessus du point où est située la blessure; d'autres, tels que Blandin, M. Denonvilliers, etc., préfèrent attendre, et laisser tomber spontanément les parties dans lesquelles la vie n'a pu s'entretenir. Cette conduite a pour avantage : 1° d'éviter les douleurs d'une amputation ; 2° de conserver une partie du doigt que l'on serait obligé de sacrifier en amputant au-dessus du mal ; 3° enfin l'expérience a appris qu'il n'est pas très-rare de voir se développer les accidents les plus graves après des amputations pratiquées dans ces circonstances, la mort même en être la suite, et que ces accidents sont plus rares lorsque l'on abandonne l'élimination des parties mortes aux seules forces de la nature. Quelquefois alors, contre toute espérance, on voit des parties que l'on croyait vouées à une mort certaine continuer à vivre, les lambeaux se régulariser, s'agglutiner entre eux, recouvrir les os, et enfin les désordres être presque complétement réparés.

ARTICLE XXVI.

FRACTURES DU FÉMUR.

Le fémur peut être fracturé dans presque tous les points de son étendue. Nous étudierons successivement dans quatre paragraphes différents : 1° les fractures du col du fémur ; 2° celles du grand trochanter; 3° les fractures du corps du fémur, qui comprennent toutes celles qui

sont situées entre deux lignes, dont l'une passerait au-dessous du petit trochanter, et l'autre à 3 ou 4 centimètres au-dessus de la poulie qui sépare les condyles ; 4° celles des condyles fémoraux.

§ I. — Fractures du col du fémur.

Variétés anatomiques. — Le col du fémur peut-être brisé au-dessus de la ligne circulaire à laquelle s'insère la capsule fibreuse de l'articulation ou au-dessous de cette ligne : dans le premier cas la solution de continuité a lieu à l'intérieur des deux capsules fibreuse et synoviale, et prend le nom de fracture *intra-capsulaire* ou *intra-articulaire* (fig. 146); dans le second, elle est située en dehors des mêmes capsules, et a reçu la dénomination de fracture *extra-capsulaire* ou *extra-articulaire* (fig. 151 et 152). Plusieurs faits démontrent que cette lésion peut être située simultanément à l'intérieur et à l'extérieur de l'articulation coxo-fémorale (fig. 147). Pour se rendre compte de l'existence de ces fractures mixtes, il suffit de se rappeler le mode d'insertion du ligament capsulaire. En avant, la capsule fibreuse s'insère à la base même du col du fémur ; en arrière, cette insertion a lieu à l'union du tiers externe du col avec les deux tiers internes ; par conséquent la portion articulaire du col a plus d'étendue en avant qu'en arrière; d'où il suit qu'une fracture qui sera située très-près de l'insertion du ligament pourra être intra-articulaire par sa partie antérieure, et extra-articulaire par sa partie postérieure. Cette variété paraît être assez rare ; elle a peu fixé jusqu'à présent l'attention des auteurs; les détails qu'elle pourrait réclamer ne seront point de notre part l'objet d'une considération spéciale; ils ressortiront de la description que nous allons faire des deux variétés principales. Dans quelques cas on trouve chez le même sujet une fracture du col anatomique et une fracture du col chirurgical (fig. 148).

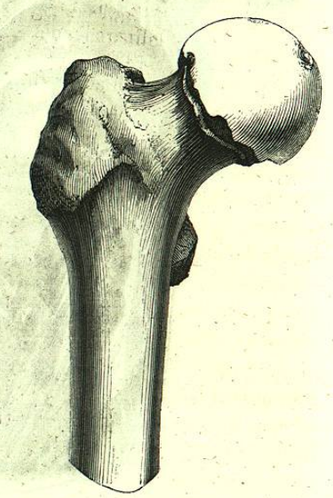

Fig. 146. — Fracture intra-capsulaire du col du fémur.
On voit que la solution de continuité suit exactement le col anatomique. (Musée Dupuytren.)