Lorsque la fracture est simple et sans déplacement, la consolidation s'obtient facilement, les autres os servant d'attelles ; elle est assez rapide, vingt-cinq ou trente jours suffisent d'ordinaire.

Fractures des phalanges. — Ces fractures sont toujours le résultat d'une cause directe. Le déplacement, quand il existe, est facile à constater. Dans ce cas on réduit sans difficulté, on entoure ensuite avec une bande roulée le doigt fracturé et les deux doigts voisins, qui servent ainsi d'attelles et s'opposent aux déplacements latéraux ; on pourrait en outre appliquer deux petites plaques de carton sur les faces dorsale et palmaire du doigt, s'il y avait une tendance marquée au déplacement.

Lorsque les os du carpe ou du métacarpe sont broyés, de telle sorte que la fracture n'est en quelque sorte qu'un épiphénomène au milieu du délabrement, la question d'amputation se présente comme dans les fractures compliquées.

Lorsque les doigts sont écrasés, qu'il existe en même temps une plaie contuse des parties molles et que les articulations des phalanges sont ouvertes, quelques chirurgiens sont d'avis qu'il faut pratiquer l'amputation du doigt au-dessus du point où est située la blessure; d'autres, tels que Blandin, M. Denonvilliers, etc., préfèrent attendre, et laisser tomber spontanément les parties dans lesquelles la vie n'a pu s'entretenir. Cette conduite a pour avantage : 1° d'éviter les douleurs d'une amputation ; 2° de conserver une partie du doigt que l'on serait obligé de sacrifier en amputant au-dessus du mal ; 3° enfin l'expérience a appris qu'il n'est pas très-rare de voir se développer les accidents les plus graves après des amputations pratiquées dans ces circonstances, la mort même en être la suite, et que ces accidents sont plus rares lorsque l'on abandonne l'élimination des parties mortes aux seules forces de la nature. Quelquefois alors, contre toute espérance, on voit des parties que l'on croyait vouées à une mort certaine continuer à vivre, les lambeaux se régulariser, s'agglutiner entre eux, recouvrir les os, et enfin les désordres être presque complétement réparés.

ARTICLE XXVI.

FRACTURES DU FÉMUR.

Le fémur peut être fracturé dans presque tous les points de son étendue. Nous étudierons successivement dans quatre paragraphes différents : 1° les fractures du col du fémur ; 2° celles du grand trochanter; 3° les fractures du corps du fémur, qui comprennent toutes celles qui

sont situées entre deux lignes, dont l'une passerait au-dessous du petit trochanter, et l'autre à 3 ou 4 centimètres au-dessus de la poulie qui sépare les condyles ; 4° celles des condyles fémoraux.

§ I. — Fractures du col du fémur.

Variétés anatomiques. — Le col du fémur peut-être brisé au-dessus de la ligne circulaire à laquelle s'insère la capsule fibreuse de l'articulation ou au-dessous de cette ligne : dans le premier cas la solution de continuité a lieu à l'intérieur des deux capsules fibreuse et synoviale, et prend le nom de fracture *intra-capsulaire* ou *intra-articulaire* (fig. 146); dans le second, elle est située en dehors des mêmes capsules, et a reçu la dénomination de fracture *extra-capsulaire* ou *extra-articulaire* (fig. 151 et 152). Plusieurs faits démontrent que cette lésion peut être située simultanément à l'intérieur et à l'extérieur de l'articulation coxo-fémorale (fig. 147). Pour se rendre compte de l'existence de ces fractures mixtes, il suffit de se rappeler le mode d'insertion du ligament capsulaire. En avant, la capsule fibreuse s'insère à la base même du col du fémur ; en arrière, cette insertion a lieu à l'union du tiers externe du col avec les deux tiers internes ; par conséquent la portion articulaire du col a plus d'étendue en avant qu'en arrière; d'où il suit qu'une fracture qui sera située très-près de l'insertion du ligament pourra être intra-articulaire par sa partie antérieure, et extra-articulaire par sa partie postérieure. Cette variété paraît être assez rare ; elle a peu fixé jusqu'à présent l'attention des auteurs; les détails qu'elle pourrait réclamer ne seront point de notre part l'objet d'une considération spéciale; ils ressortiront de la description que nous allons faire des deux variétés principales. Dans quelques cas on trouve chez le même sujet une fracture du col anatomique et une fracture du col chirurgical (fig. 148).

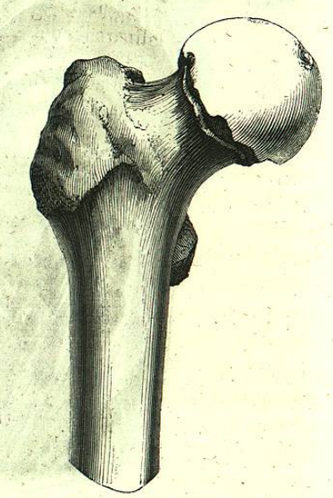

Fig. 146. — Fracture intra-capsulaire du col du fémur.
On voit que la solution de continuité suit exactement le col anatomique. (Musée Dupuytren.)

On a cherché à évaluer le rapport de fréquence des fractures intra et extra-capsulaires, les recherches entreprises dans ce but ont conduit aux résultats les plus opposés ; car tandis que A. Cooper avance que la fracture située au dedans de la capsule est incomparablement la plus fréquente, nous voyons Bonnet affirmer que, dans l'immense

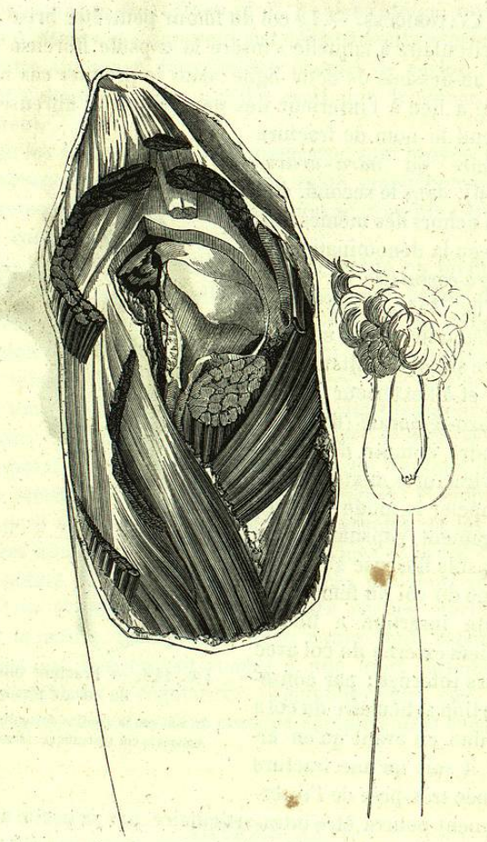

Fig. 147. — Fracture mixte du col du fémur.

La solution de continuité est oblique de haut en bas et de dedans en dehors. Elle est intra-capsulaire par sa partie supérieure et extra-capsulaire par sa partie inférieure.

majorité des cas, la solution de continuité est située à la base du col et en dehors de l'articulation. Deux assertions aussi exclusives supposent nécessairement qu'il y a erreur d'un côté ou exagération de part

et d'autre : nous croyons que l'erreur la plus grande est du côté du chirurgien anglais ; plus loin nous en établirons la preuve en remontant à sa source.

L'opinion émise par Bonnet s'appuie sur les faits les mieux observés ces faits sont de deux ordres : les uns fournis par l'expérimentation sur le cadavre, et les autres par l'anatomie pathologique. Nous verrons, en étudiant les causes de la fracture du col du fémur, que cette lésion succède le plus souvent à une chute sur le grand trochanter ; or, en imitant dans son mode d'action le choc qui résulte de cette chute, c'est-à-dire en frappant directement le grand trochanter, on détermine constamment une solution de continuité extra-articulaire. Ces expériences ont été faites en 1835 par Jeziersky (1), en 1840 par Bonnet (2), en 1841 par M. Brun (3), en 1844 par M. Rodet (4), et ont été répétées par nous plusieurs fois : les résultats en ont été identiques. Les faits tirés de l'anatomie pathologique sont nombreux. Bonnet a pu constater quatre fois le siége précis de la fracture, et quatre fois il l'a trouvée extérieure à la capsule. Les revues périodiques contiennent des faits de la même nature. Bien que ces faits ne soient pas très-nombreux, comme ils ont été attentivement observés, et qu'ils sont en harmonie parfaite avec ceux qui résultent de l'expérimentation, nous ne serions pas éloigné d'en déduire une conclusion générale : notre opinion se

Fig. 148. — Fractures du col anatomique et du col chirurgical du fémur.

On voit que la solution de continuité extra-capsulaire s'est prolongée à travers le grand trochanter et a détaché d'autres fragments.

(1) *Essai sur la fracture du fémur dans la région trochantérienne*, thèse de Montpellier, 1835.

(2) *Mémoire sur les fractures du col du fémur* (*Gazette médicale*, 1839).

(3) *Réflexions et recherches expérimentales sur les fractures du col du fémur*, thèse de Paris, 1841.

(4) *Des moyens propres à distinguer les différentes espèces de fractures du col du fémur*, thèse de Paris, 1844.

rapprocherait par conséquent de celle de Bonnet, que nous n'adoptons cependant pas complétement, parce qu'elle dépasse la limite des faits actuellement connus ; mais, ainsi réduite, nous la croyons vraie, et nous sommes convaincu que les faits ultérieurement publiés viendront la confirmer. Sur 36 pièces déposées au musée Dupuytren, M. Denonvilliers (1) a constaté que 23 présentent une fracture située en dedans de la capsule, et 12 une fracture extra-articulaire. Plusieurs musées de Londres contiennent également une proportion moindre pour les fractures extra-capsulaires. La conséquence de ces statistiques serait défavorable à l'opinion que nous défendons. Mais nous remarquerons que le plus grand nombre de ces pièces ont été recueillies à l'époque où Dupuytren a pris part à la discussion soulevée par A. Cooper sur le mode de consolidation des fractures intra-capsulaires. Les faits anatomiques qui pouvaient éclairer cette discussion étaient alors avidement recherchés ; toutes les pièces relatives à la fracture de la partie articulaire du col étaient conservées, tandis que celles qui concernaient la fracture située en dehors de l'articulation, n'obtenaient les honneurs de la préparation et de la conservation que lorsqu'elles offraient quelques particularités qui les plaçaient en dehors de la classe commune.

A. *Variétés anatomiques propres à la fracture intra-capsulaire.* — Ces variétés sont relatives à la disposition des fragments, à l'état du périoste, de la capsule séreuse, et enfin de la capsule fibreuse.

1° *Fragments.* — La solution de continuité est rarement incomplète ; on a cependant observé quelques exemples de fractures, dans lesquelles la couche corticale avait résisté, soit en avant, soit en arrière. Dans presque tous les cas elle est complète. Elle peut occuper tous les points compris entre la tête fémorale et l'insertion capsulaire. Le plus souvent elle siége à quelques millimètres de la tête, là où le col est plus rétréci ; souvent même elle intéresse un peu la tête elle-même. Lorsqu'elle est transversale, elle divise habituellement la partie moyenne du col ; mais elle est ordinairement oblique, et alors on la voit fréquemment se diriger de haut en bas et de dedans en dehors de l'une des extrémités de la portion articulaire du col, à l'extrémité opposée (fig. 149); assez souvent encore elle présente une direction inverse (fig. 150) ; enfin, dans quelques cas exceptionnels, au lieu de cette obliquité simple, on a observé sur chacun des fragments une double obliquité, d'où résultait pour l'un une configuration cunéiforme, et pour l'autre un angle rentrant. Cette disposition peut avoir pour résultat un engrènement des fragments ; alors il n'y a aucun déplacement. Lorsque les fragments se déplacent, on voit l'inférieur se porter en haut et en arrière, en même temps qu'il tourne sur lui-même de dedans en dehors ; le premier mouvement produit un déplacement suivant l'épaisseur, et le second un déplacement suivant la direction. Le fragment supérieur reste contenu dans la cavité cotyloïde, à laquelle il est fixé, soit par la pression exercée par le fragment opposé, soit par la pression atmosphérique. Le ligament rond, que la plupart des auteurs ont considéré comme retenant en position ce fragment, ne

(1) *Bulletins de la Société anatomique*, décembre 1840.

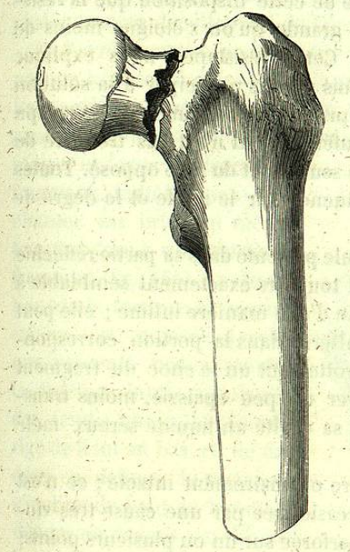

Fig. 149. — Fracture intra-capsulaire du col du fémur.

La solution de continuité est transversale.

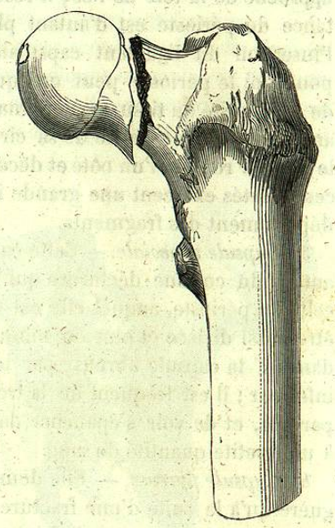

Fig. 150. — Fracture intra-capsulaire du col du fémur.

La solution de continuité est oblique de haut en bas et de dedans en dehors.

saurait en aucune manière remplir cet usage, car il s'insère en bas et en avant du rebord de la cavité cotyloïde, et ne peut par conséquent s'opposer à sa chute, c'est-à-dire à son déplacement vers la partie déclive de l'articulation. L'expérimentation démontre ce fait de la manière la plus manifeste : aussitôt qu'on neutralise la pression atmosphérique en perforant le fond de la cavité cotyloïde, ce fragment abandonne cette cavité et tombe dans l'articulation en demeurant appendu au ligament rond.

2° *Périoste.* — Pour l'intelligence de quelques détails importants, nous croyons devoir rappeler que le périoste du col est formé de deux éléments, d'une membrane propre qui ne diffère point de celle qui recouvre les autres parties du système osseux, et d'un tissu fibreux

accessoire qui lui est fourni par le ligament capsulaire. Les fibres superficielles de cette capsule s'insèrent seules en effet au tissu osseux, en se confondant avec les tendons du voisinage; mais les fibres internes ou profondes se réfléchissent autour du col au moment de cette insertion, et remontent sur celui-ci de sa base vers son sommet en formant un étui fibreux qui l'engaîne et s'amincit graduellement à mesure qu'il approche de la tête de l'os; il résulte de cette disposition que la résistance du périoste est d'autant plus grande qu'on s'éloigne moins de l'insertion du ligament capsulaire. Cette résistance nous explique pourquoi le périoste peut quelquefois ne pas participer à la solution de continuité du tissu osseux; mais presque constamment il est rompu au moins sur une partie de sa circonférence; il n'est pas très-rare de le trouver rompu d'un côté et décollé seulement du côté opposé. Toutes ces variétés exercent une grande influence sur le mode et le degré de déplacement des fragments.

3° *Capsule synoviale.* — Cette capsule présente dans sa partie réfléchie autour du col une déchirure qui est toujours exactement semblable à celle du périoste, auquel elle est unie d'une manière intime; elle peut être aussi divisée et plus ou moins altérée dans la portion correspondante à la capsule fibreuse par le frottement ou le choc du fragment inférieur; il est fréquent de la trouver un peu épaissie, moins transparente, et de voir s'épancher dans sa cavité un liquide séreux mêlé à une petite quantité de sang.

4° *Capsule fibreuse.* — Elle demeure ordinairement intacte; ce n'est guère qu'à la suite d'une fracture occasionnée par une cause très-violente qu'on la rencontre déchirée, perforée sur un ou plusieurs points; on a vu le fragment externe la rompre dans sa partie supérieure, et passer à travers ses fibres. Dans toutes ces circonstances il y a un certain nombre de fibres musculaires qui participent à la déchirure, et sur ces divers points des infiltrations sanguines plus ou moins étendues. Telles sont les variétés anatomiques qu'on observe dans l'intérieur de l'articulation coxo-fémorale à la suite des fractures intra-capsulaires les plus simples. Mais plusieurs lésions peuvent encore s'y ajouter et la compliquer : *a.* Le col peut être brisé comminutivement. *b.* Avec cette solution de continuité peut coïncider, soit un écrasement de la tête fémorale, soit une fracture du grand trochanter, ou une fracture de la partie la plus élevée du fémur, soit même une fracture extra-capsulaire, ainsi qu'on en a publié des exemples. *c.* On a vu plusieurs fois cette lésion compliquée d'une inflammation de la synoviale. Lorsque la fracture du col du corps du fémur détermine la mort, le malade succombe assez souvent à cette complication. *d.* Il est encore d'autres accidents qui surviennent dans les mêmes circonstances que la fracture du col, et qui ont été observés en l'absence de cette fracture, mais qui pourraient coïncider avec elle : tels sont la rupture du rebord cotyloïdien et l'enfoncement de la cavité cotyloïde. Dans un cas de cette nature, observé par Dupuytren, cet enfoncement a été assez complet pour laisser pénétrer dans l'excavation du bassin la tête du fémur. Enfin une observation publiée par Ludwig prouve que les trois pièces qui constituent l'os innominé et se réunissent dans la cavité cotyloïde peuvent subir une disjonction; mais cette dernière complication coïnciderait plutôt avec un décollement de l'épiphyse qu'avec une fracture.

B. *Variétés anatomiques de la fracture extra-capsulaire.* — Cette fracture occupe la base du col. On cite à peine quelques exemples de fractures incomplètes. Lorsque la solution de continuité est complète, elle est presque toujours multiple, et alors tantôt le grand trochanter est rompu et forme un troisième fragment, tantôt le petit trochanter est brisé en même temps et forme un quatrième fragment (fig. 151). La direction de la fracture extra-capsulaire est opposée à celle que présente ordinairement la fracture intra-capsulaire; car, tandis que celle-ci se dirige de haut en bas et de dedans en dehors, la première s'incline de haut en bas et de dehors en dedans, en suivant la ligne rugueuse étendue du grand au petit trochanter : la surface du fragment iliaque est convexe ou formée de deux plans, l'un qui regarde en dehors et l'autre en bas; celle du fragment inférieur est concave, et sa concavité regarde en haut et en dedans. On voit que ces deux fragments, par la configuration de leur surface, offrent une tendance à l'engrènement : pour que celui-ci s'effectue de manière à prévenir tout déplacement, il suffit que l'excavation du fragment inférieur augmente; c'est, en effet, ce qui a lieu fréquemment; alors on voit la base du col s'implanter dans l'épaisseur du grand trochanter et y demeurer fixée (fig. 152). A. Cooper, M. Hervez de Chégoin et plusieurs auteurs rapportent des exemples

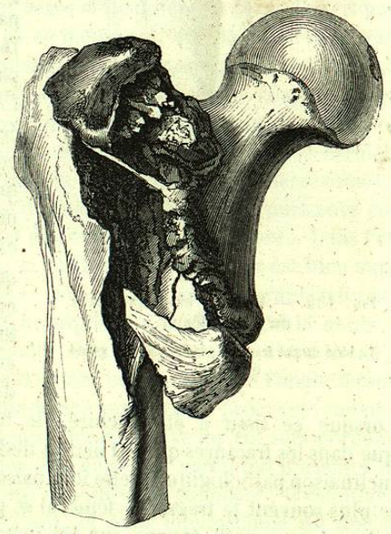

FIG. 151. — Fracture extra-capsulaire du col du fémur.

La solution de continuité a détaché complétement les deux trochanters. Le fragment inférieur est tourné en dehors.

de cette pénétration. Rarement elle s'effectue directement en masse, comme cela arriva dans le fait de Travers, qui trouva cette éminence divisée verticalement et constituant une sorte de fourche dans laquelle était logée l'extrémité externe du col. Presque toujours cette pénétration est plus prononcée en bas et en arrière, de telle sorte que le grand trochanter est détaché dans sa partie postérieure ou dans sa partie supérieure externe; parfois elle est peu prononcée et facile à détruire; plus souvent elle est très-intime, et alors le col peut arriver au contact de la paroi externe du fragment diaphysaire et même éclater la partie trochantérienne du fémur. Dans une observation rapportée par Robert (Mémoire présenté à l'Académie de médecine, 1844), ce chirurgien fit des tractions considérables qui n'aboutirent même pas à séparer les fragments. A la suite des fractures extra-capsulaires, il est possible que les fragments soient retenus en rapport, non-seulement par leur pénétration réciproque, mais aussi et surtout par la résistance du tissu fibreux qui les entoure.

Fig. 152. — Fracture extra-capsulaire du col du fémur.

La base du col fracturé pénètre dans le grand trochanter.

Lorsque ce tissu a été déchiré, le fragment inférieur, de même que dans les fractures qui ont lieu en dedans de l'articulation, subit une inclinaison pathologique. Cette inclinaison peut varier suivant les sujets: le plus souvent le fragment fémoral se porte en haut et en arrière, en même temps qu'il tourne sur lui-même de dedans en dehors; par conséquent il présente aussi deux déplacements, l'un suivant l'épaisseur et l'autre suivant la direction. Ce dernier déplacement a été bien décrit par M. Denonvilliers, qui l'a observé sur les pièces du musée Dupuytren. Le fragment iliaque se dirige de haut en bas et d'arrière en avant, de manière à former avec le fragment externe un angle dont le sommet regarde en avant. Dans cet état, la partie postérieure du fragment coxal est reçue dans la face interne du grand trochanter, et le pénètre, tandis qu'en avant les deux fragments s'écartent. Les complications que peut présenter cette fracture sont une fracture simple ou multiple du grand trochanter, et une contusion assez considérable

pour produire des infiltrations sanguines dans toutes les parties environnantes, et quelquefois des accidents inflammatoires.

Causes. — Plusieurs conditions anatomiques ont été considérées pour le col du fémur comme des causes prédisposantes de fractures. Parmi ces conditions, les unes sont relatives à sa conformation extérieure, et les autres à sa structure. Au nombre des premières on a placé: 1° l'obliquité du col fémoral sur le corps de l'os, obliquité qui varie selon l'âge, le sexe et les individus; 2° sa longueur, qui peut aussi varier dans les mêmes circonstances; 3° la distance qui le sépare du centre du bassin.

Le col du fémur se dirige de haut en bas et de dedans en dehors, de manière à rencontrer le corps de l'os sous un angle obtus, dont l'ouverture regarde en dedans et en bas. Cet angle, mesuré par M. Rodet chez vingt-deux sujets des deux sexes et de différents âges, a offert pour moyenne 130 degrés; l'angle de ce même col, avec la partie supérieure du corps du fémur supposé prolongé, est par conséquent de 50 degrés: en d'autres termes, le col, dans son inclinaison sur le corps, s'éloigne à peu près également de la direction verticale et de la direction horizontale, mais en offrant cependant une légère tendance vers la dernière. Cette position oblique transforme le col en un levier interrésistant, à la partie supérieure ou interne duquel est appliquée la puissance constituée par le poids du tronc et des extrémités supérieures. Dans l'état normal de la station verticale, la résistance de ce levier est bien supérieure à cette puissance : mais si une chute survient durant cette attitude, le poids du corps étant multiplié par la vitesse de la chute, la puissance peut devenir supérieure à la résistance, et alors le col se brise. Cette fracture deviendra d'autant plus facile, que l'angle fémoral diminuera davantage, car la puissance augmentera progressivement, et atteindra son maximum d'intensité lorsque l'axe du col sera perpendiculaire à celui du col du fémur. Cet angle ne paraît pas présenter une variation aussi étendue que nous venons de le supposer; il diminue, il est vrai, par les progrès de l'âge, et cette circonstance est une des causes de l'abaissement de la taille chez les vieillards, ainsi que l'ont avancé MM. Chassaignac et Malgaigne; mais le changement qui s'opère dans ses dimensions a été beaucoup exagéré, et ne justifie pas l'importance qu'on lui a attribuée comme cause prédisposante des fractures du col. En soumettant à une évaluation très-précise le degré d'inclinaison de ce col sur le corps du fémur, M. Rodet, après l'avoir mesuré sur vingt-quatre sujets de tout âge, a trouvé pour moyenne une différence de 2 degrés à 2 degrés et demi. Chez la femme l'angle fémoral est un peu moins ouvert que chez l'homme; mais cette différence est très-faible, et s'élève à peine à 2 degrés. En l'étudiant comparativement sur des individus différents, on trouve qu'il présente des variations beau-