rait à l'extrémité de l'un et de l'autre fragment, et qui en diminuerait l'étendue ; il est certain que lorsqu'on a pu examiner le col du fémur après la guérison, on l'a trouvé, en général, beaucoup plus court. Sans nier l'influence de cette cause, nous dirons qu'elle nous paraît très-secondaire. Si le col est plus court, cette brièveté dépend : 1° du chevauchement des fragments ; 2° du redressement du col, qui est plus ou moins perpendiculaire à l'axe du corps, et qui a surtout pour effet de raccourcir son bord inférieur.

La fracture du col du fémur peut se terminer par la formation d'un cal osseux; mais il est assez fréquent de voir se former entre les deux fragments une substance fibreuse qui les réunit, sans se laisser jamais envahir par l'ossification ; d'autres fois les fragments acquièrent une surface dure, polie, réciproquement configurée : une fausse articulation est le mode de terminaison qu'on observe alors (fig. 154).

La consolidation osseuse est la terminaison ordinaire de toutes les solutions de continuité du col situées en dehors de l'articulation; quelquefois même elle présente une véritable exubérance (fig. 157). On peut également observer un cal osseux lorsque la fracture est intra-capsulaire. A. Cooper, il est vrai, dit n'en avoir observé aucun exemple; mais des faits authentiques réfutent cette opinion : MM. Chassaignac et Richelot, dans les notes annexées au mémoire du chirurgien anglais, en ont rapporté quelques-uns empruntés à Amesbury, Vanhoute, Stanley, Brulatour. Les revues périodiques contiennent des observations assez nombreuses de ce mode de consolidation, dont on trouve aussi plusieurs exemples dans le musée Dupuytren et dans le musée des hôpitaux de Paris. La formation d'un cal osseux dans la fracture intra-capsulaire ne saurait donc être révoquée en doute; mais le plus souvent c'est la capsule qui contribue à assurer les rapports des fragments : on l'a vue s'épaissir considérablement, prendre une consistance cartilagineuse et même subir la transformation osseuse. Un fait non moins incontestable est l'absence fréquente de ce travail réparateur, que des causes multiples peuvent troubler, suspendre ou rendre entièrement impossible. Comme il est utile de les connaître, afin, s'il est possible, de les éloigner ou d'en affaiblir l'influence, nous les examinerons successivement; l'appréciation exacte de chacune d'elles nous permettra d'évaluer le degré de puissance que possède l'organisme pour la consolidation des fractures intra-articulaires du col du fémur, et par suite la valeur de l'opinion émise par A. Cooper. Ces causes sont :

1° *La vitalité moindre du fragment cotyloïdien.* — Ce fragment ne reçoit d'autres vaisseaux que les artérioles qui accompagnent le ligament rond; par conséquent il en reçoit moins qu'à l'état normal. Ce fait ne peut être contesté, mais on pourrait l'interpréter de deux manières. A. Cooper et ses nombreux partisans ont dit : Ce fragment, recevant

moins de vaisseaux, n'en reçoit plus assez pour conserver la même énergie vitale, et fournir les éléments d'un travail réparateur aussi important que le cal. A cette allégation, Dupuytren répond : Bien que le fragment supérieur reçoive moins de vaisseaux, ceux qu'il continue de recevoir sont encore suffisants pour conserver dans toute son intégrité le mouvement nutritif dont il est le siége, et lui permettre de concourir au travail de la consolidation. Entre ces deux opinions, nous croyons devoir nous prononcer pour la dernière, en nous appuyant sur les faits de réunion osseuse, assez nombreux, connus dans la science ; sur l'observation, qui montre que dans tous les cas ce fragment a continué de vivre : il est sans exemple, ainsi que disait Desault, que sa mortification ait été la suite de la fracture, comme cela a été observé quelquefois pour la partie articulaire de la tête de l'humérus ; enfin sur l'anatomie : le ligament rond, dont on a longtemps cherché les fonctions, nous paraît avoir pour usage principal de protéger les vaisseaux qui se portent à la tête du fémur ; il doit être considéré comme une sorte de mésentère qui assure l'intégrité des vaisseaux, en supportant seul tous les efforts de traction produits par le déplacement de la tête fémorale ; et la couche adipeuse qui occupe l'excavation de la cavité cotyloïde est une sorte de coussinet sur lequel ce mésentère repose, et qui a pour but de prévenir la compression des vaisseaux qui le parcourent. Tant de précautions prises par la nature ne semblent-elles pas indiquer l'importance de ce petit appareil vasculaire, que les injections, même grossières, pénètrent avec facilité? Concluons donc que la nutrition du fragment supérieur est encore assez énergique pour lui permettre de prendre part au travail de consolidation. Cette part est-elle aussi importante que celle du fragment inférieur? Cette question est difficile à résoudre ; il est vraisemblable cependant que l'influence du dernier est un peu prépondérante; mais tous les jours nous voyons, dans les fractures comminutives, des fragments qui ne tiennent au reste de l'économie que par un simple pédicule fibreux; ces fragments assurément concourent moins efficacement à la formation du cal, ce qui n'empêche cependant pas celui-ci de s'accomplir.

2° *Accumulation de sérosité dans l'articulation.* — A la suite de l'irritation de la membrane synoviale, que certains auteurs confondent sans raison valable avec une arthrite, une synovie plus abondante que dans l'état naturel est sécrétée et se répand autour des fragments en les éloignant un peu l'un de l'autre. A. Cooper dit avoir rencontré cette hydropisie articulaire dans tous les cas qu'il a eu occasion d'examiner. En reconnaissant que cet épanchement séreux se produit quelquefois, nous ne saurions admettre avec ce chirurgien qu'il soit nécessairement lié à l'existence de la fracture intra-articulaire. A. Cooper, convaincu que la consolidation osseuse de cette variété de la fracture était impos-

sible, et s'exagérant beaucoup les dangers du séjour au lit pour les vieillards, ne soumettait ses malades à aucun traitement; après quelques jours de repos, il leur permettait de se lever et de marcher à l'aide de béquilles: est-il surprenant qu'à la suite du frottement continuel du fragment inférieur contre la synoviale, il ait vu survenir une inflammation et une hydropisie de cette membrane? Cette complication est assurément beaucoup moins le résultat de la solution de continuité elle-même que du traitement véritablement irrationnel qu'il mettait en usage.

3° *Tendance à l'arthrite sèche.* — Suivant M. Anger, cette maladie serait assez souvent consécutive à la fracture intra-capsulaire; nous pensons au contraire que, dans les cas où cette variété d'arthrite, dont la hanche est le siége d'élection, a été constatée à l'autopsie, elle aurait été plus fréquemment la cause prédisposante de la fracture, et, par suite, aurait empêché la consolidation osseuse.

4° *Défaut de coaptation des fragments.* — Cette cause aurait peu d'importance suivant A. Cooper; car, dit-il, on peut la faire disparaître, au moins en partie, par extension. Ici encore nous ne saurions partager l'opinion de cet auteur; ce défaut de coaptation nous paraît être la cause principale de la non-consolidation des fractures intra-capsulaires. En effet, le peu de prise des appareils sur le fragment supérieur permet très-difficilement de le fixer, et lorsque l'affrontement des deux fragments a été effectué, les mouvements les plus faibles du bassin suffisent pour le faire cesser. A cette cause nous joindrons : 1° L'absence de parties molles ambiantes, capables de favoriser le travail de la formation du cal : on sait, en effet, que d'après les expériences de Breschet et Villermé, le tissu cellulaire et les muscles qui entourent le foyer d'une fracture concourent à ce travail; lorsque la solution de continuité occupe la partie articulaire du col, la synoviale, étalée autour des fragments, les prive du contact avantageux de ces tissus, qui prêtent au contraire leur concours à la consolidation des fractures extra-capsulaires. 2° La faiblesse du tissu fibreux qui recouvre le col au-dessus de l'insertion de la capsule, faiblesse qui le prédispose à des déchirures auxquelles résiste quelquefois celui qui entoure sa base; 3° le broiement du tissu interposé entre les fragments (A. Després); 4° la moindre étendue de surface de la fracture; 5° la direction défavorable de la solution de continuité qui favorise le déplacement du fragment inférieur. La formation du cal est donc évidemment plus facile dans les fractures situées en dehors de la capsule que dans celles qui sont intra-capsulaires; mais il n'existe aucune circonstance qui mette nécessairement obstacle à la consolidation osseuse de ces dernières; le défaut de coaptation, la plus importante de toutes les causes qui peuvent l'entraver, doit être imputé, moins à la fracture elle-même qu'aux appareils

mis en usage. Lorsque cette consolidation a lieu, le col est moins régulier, moins oblique, plus volumineux et plus court; en le soumettant à la dessiccation, on trouve ordinairement que le travail de réparation a été incomplet sur quelques points de sa circonférence; sur ces points, on observe un vide qui est rempli à l'état frais par du tissu fibreux.

La réunion fibreuse a lieu à l'aide de faisceaux ligamenteux séparés les uns des autres par des intervalles bien manifestes que remplit un tissu cellulo-graisseux. Tantôt ces faisceaux se portent de l'une des surfaces de la fracture à la surface opposée, et occupent seulement l'intervalle des fragments; tantôt ils s'étendent du fragment inférieur au supérieur, à la manière du périoste. Dans le premier cas, la réunion a lieu à l'aide d'une sorte de ligament interosseux; dans le second, au moyen de ligaments périphériques; le plus souvent ces deux modes de réunion fibreuse s'opèrent simultanément.

Une fausse articulation s'établit lorsque la mobilité des fragments s'oppose à leur réunion osseuse ou fibreuse. Dans cette circonstance, les fragments s'usent réciproquement par le frottement continuel; ils deviennent durs et unis, en même temps que l'un d'eux se creuse une excavation légère pour recevoir la surface arrondie de l'autre (fig. 154). Le fragment cotyloïdien est ordinairement celui qui présente la cavité de réception. Sur des pièces présentées à la Faculté par Béclard et M. J. Cloquet, ce fragment était excavé au point de présenter la forme d'une calotte creuse. La surface des fragments se recouvre quelquefois d'une croûte cartilagineuse rudimentaire; mais il est plus fréquent de voir ces surfaces offrir un aspect éburné, usé çà et là par le frottement; elles sont maintenues en contact par le ligament capsulaire; l'articulation présente alors deux centres de mouvement.

Dans les trois modes de terminaison que nous avons exposés, quel que soit celui que la fracture du col du fémur présente, on observe, sauf dans les cas peu fréquents où il s'est produit un cal osseux régulier ou une forte réunion fibreuse, une diminution plus ou moins sensible dans l'étendue des mouvements; cette diminution, dans des circonstances exceptionnelles, a même été assez considérable pour entraîner une immobilité presque complète du membre inférieur. Dans les cas de cette nature, les malades ne peuvent marcher sans le secours d'un bras étranger; chez quelques-uns même, le membre tout entier, devenu un fardeau inutile, ne peut fournir aucun appui; les mouvements volontaires de translation se passent alors dans la région lombaire, et les muscles de la hanche, dont la fonction se réduit à fixer au bassin l'extrémité fémorale et ses deux articulations normales et anormales, s'atrophient. — D'autres fois enfin on a observé des jetées osseuses qui, après avoir pris naissance sur le fragment inférieur, à la base du col ou sur le grand trochanter, se dirigeaient vers le pourtour de la cavité cotyloïde,

sur lequel ils arc-boutaient par suite du plus léger mouvement. Chez une femme très-âgée, dont Powel a communiqué l'observation à A. Cooper, on voyait naître de chacun des trochanters un prolongement osseux qui arrivait très-près de la cavité cotyloïde, en sorte que dans les plus légers changements de position, le poids du corps était supporté par ces éminences. Roux a envoyé au même chirurgien une

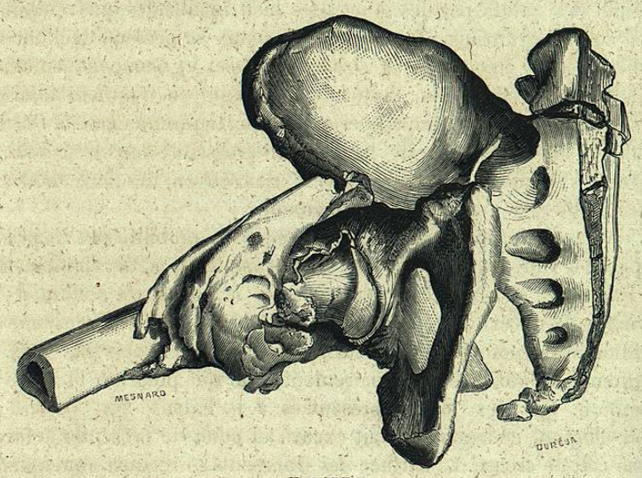

Fig. 157.
Cal osseux difforme d'une fracture extra-capsulaire du col du fémur.

pièce analogue ; on voit aussi de très-beaux exemples de ces productions osseuses formant un cal presque monstrueux dans le musée des hôpitaux de Paris et dans le musée Dupuytren (fig. 157). Toutes ces productions offrent entre elles les plus grandes différences ; nous avons dû signaler seulement leur développement accidentel et les effets fâcheux qui en résultent. Sur une pièce observée par M. Bassereau fils, la tête du fémur, détachée par une fracture intra-capsulaire, était ankylosée avec la cavité cotyloïde et les deux fragments étaient unis par une pseudarthrose.

Diagnostic. — La fracture du col du fémur peut être confondue : 1° avec la luxation de la tête de cet os en haut et en dehors; 2° avec une simple contusion consécutive à une chute sur la région trochantérienne ; 3° avec une fracture double verticale du bassin ; 4° avec la fracture de la cavité cotyloïde. Les signes distinctifs de la fracture et de la luxation de l'extrémité supérieure du fémur seront exposés lorsque nous ferons l'histoire de cette dernière affection.

La contusion est accompagnée d'une douleur qui peut être assez vive pour entraîner l'abolition temporaire des fonctions du membre ; en

outre, à la suite de cet accident, on voit assez souvent les malades imprimer instinctivement au bassin un mouvement de bascule latéral, qui a pour effet d'élever la crête iliaque du côté douloureux, et d'abaisser le membre sain en élevant le membre malade ; de là résulte un raccourcissement apparent, auquel se joint cette demi-rotation en dehors qu'on observe chez les individus les mieux conformés lorsqu'ils affectent le décubitus dorsal; par conséquent, une simple contusion peut présenter les trois symptômes essentiels de la fracture du col. Or, lorsqu'il y a contusion : 1° la perte des mouvements n'est jamais complète : lorsque le malade cherche à soulever son membre, il n'y parvient qu'avec difficulté, parce qu'il souffre, mais enfin il peut le soulever ; 2° le raccourcissement apparent disparaît lorsqu'on place les deux épines iliaques sur la même ligne horizontale, et les deux membres dans la juxtaposition parallèle ; 3° la rotation en dehors est légère, et le malade peut la faire cesser en ramenant la pointe du pied, soit en avant, soit en dedans. Avec un peu d'attention on évitera donc, en général, toute méprise.

La double fracture verticale du bassin se reconnaît à la mensuration, qui indique si l'épine iliaque est remontée, et au siége de la crépitation, qui constitue un signe pathognomonique de cette variété de fractures.

Quant à la fracture de la cavité cotyloïde, elle ne produit de raccourcissement que lorsqu'elle est accompagnée d'une luxation ; dans ce cas le diagnostic présente les plus grandes difficultés et souvent ne peut être établi qu'à l'autopsie, si l'on en juge d'après le petit nombre d'observations qui ont été publiées. Ainsi, dans un cas de luxation sus-pubienne, avec fracture du sourcil cotyloïdien (1), observé par B. Béraud, un bruit caractéristique annonça que la réduction était opérée ; mais il resta une difformité dans l'aine due à la présence de la portion d'os fracturée, qui se consolida dans une position vicieuse. Sur un malade observé par M. Richet, après la réduction de la luxation, la partie antérieure du sourcil cotyloïdien, fracturée, constitua une tumeur osseuse très-apparente pendant la vie. Dans ces deux cas, l'autopsie montra que la saillie anormale était formée par un fragment consolidé vicieusement par un cal osseux. Chez un troisième malade observé en 1854, M. Maisonneuve reconnut la luxation au bruit manifeste qui accompagna la réduction effectuée brusquement, alors que la réduction d'une fracture se serait faite sans secousse, et l'existence de la fracture à la crépitation. Le diagnostic fut confirmé en voyant que la réduction de la tête luxée n'avait pas suffi pour faire disparaître le raccourcissement et la déviation du pied, le membre reprenant sa position vicieuse dès qu'il était abandonné à lui-même.

(1) *Gazette des hôpitaux*, 1863, p. 196.

Après avoir distingué la fracture du col de toute autre lésion, la connaissance la plus utile que puisse acquérir le chirurgien est celle de la situation précise de son siége; nous avons vu, en effet, que les fractures intra et extra-capsulaires diffèrent par leur marche et leur terminaison; que la guérison de la première est plus difficile, plus lente, plus fâcheuse, en général, que celle de la seconde : on ne saurait donc contester l'importance de cette distinction. A. Cooper, le premier, en a bien fait ressortir les avantages, et, sous ce point de vue, nous nous plaisons à reconnaître que cet auteur avait ouvert à la science une voie de progrès; mais pour établir qu'on peut, à l'aide des signes par lesquels la fracture se traduit à nous, arriver à la détermination précise du siége de la lésion, il fallait démontrer qu'il existe entre ces signes et le siége une corrélation intime et constante : or, nous ne craignons pas d'avancer que cette corrélation n'existe pas. Pour le démontrer, nous allons examiner un à un, et comparativement, chacun des caractères assignés par M. A. Cooper aux fractures intra et extra-capsulaires. Le tableau suivant, que nous empruntons à l'ouvrage de Vidal, résume clairement le diagnostic différentiel de ces deux fractures, tel qu'il a été formulé par le chirurgien anglais.

Fracture dans la capsule.	*Fracture hors de la capsule.*
1° Elle n'a presque jamais lieu que dans un âge très-avancé, est très-rare avant la cinquantième année.	1° Elle a lieu à tout âge.
2° Plus fréquente chez la femme.	2° Se présente également chez les deux sexes.
3° Souvent produite par une cause légère.	3° Résulte toujours d'un choc violent.
4° Raccourcissement d'un à deux pouces, pouvant aller consécutivement jusqu'à quatre pouces.	4° Raccourcissement de six à neuf lignes, rarement d'un pouce.
5° La crépitation ne devient sensible qu'après que l'on a rendu au membre sa longueur naturelle.	5° Crépitation produite par la rotation sans extension préalable.
6° Dans les mouvements de rotation imprimés au membre, le grand trochanter décrit un arc de cercle moins étendu que dans l'état normal, et d'autant moins grand que la fracture est située plus près de la base du col.	6° Les mouvements de rotation imprimés au membre ne déterminent dans le trochanter qu'une rotation sur son axe.
7° La douleur, légère dans le repos, se fait sentir vivement vers le petit trochanter et au-dessous, dans les mouvements de rotation communiqués. La douleur n'est pas telle qu'on ne puisse imprimer au membre des mouvements variés, et que le malade ne puisse lui-même mouvoir un peu son membre.	7° Douleur très-vive au-dessous du petit trochanter, dans toute la hanche et la partie supérieure de la cuisse : douleur augmentant par la moindre pression, rendant tout mouvement volontaire impossible, tout mouvement communiqué insupportable.
8° Pas d'ecchymoses ni de contusions extérieures.	8° Contusions et ecchymoses considérables.

Sur deux cent vingt-cinq fractures intra-capsulaires, A. Cooper dit n'en avoir rencontré que deux qui avaient eu lieu chez des sujets âgés de moins de cinquante ans; et de là il conclut que, par cela seul que le sujet aura moins de cinquante ans, il y aura de grandes probabilités pour que la fracture soit située en dehors de la capsule. Mais comment ces fractures intra-capsulaires ont-elles été reconnues? A. Cooper ne les a certainement pas constatées anatomiquement; cette constatation directe n'a été possible que dans la très-petite minorité des cas : dès lors la preuve de l'existence de ces fractures repose presque exclusivement sur la valeur des signes à l'aide desquels elles ont été diagnostiquées. Si ces signes sont vrais, il faut admettre cette existence comme réelle; s'ils sont faux, l'existence de ces fractures deviendra purement hypothétique; on voit donc que la valeur de ce *premier caractère* différentiel est entièrement subordonnée à celle des autres.

Le *deuxième* et le *troisième signe* sont fondés, l'un sur une différence de fréquence dans les deux sexes, l'autre sur une différence d'intensité de la cause. Des nuances aussi délicates peuvent-elles constituer un élément de diagnostic? Non, certainement. En les admettant comme les résultats d'une saine observation, toute leur valeur se réduira évidemment à une vague probabilité. Mais sur quelle preuve repose la réalité de ces deux signes différentiels? Ici encore nous voyons le même auteur suivre le même procédé : il adopte une série de symptômes distinctifs, puis il fait l'application de ces symptômes à tous les cas de fracture qu'il rencontre; et de même que cette application l'a conduit à admettre que les fractures sont presque constamment intra-capsulaires dans la vieillesse, de même il est amené à conclure que ces dernières sont plus fréquentes chez les femmes et peuvent succéder à des causes légères. Ainsi A. Cooper détermine le siége de la lésion par les symptômes qu'il a adoptés, et la valeur de ces symptômes par le siége ainsi déterminé; il y a là un cercle vicieux. En résumé, ces deux circonstances supposées réelles ont une valeur presque nulle; mais cette réalité, comme celle du premier fait que nous avons examiné, est surbordonnée à l'existence des caractères que nous allons énumérer.

Le *quatrième signe* est relatif au raccourcissement du membre. Pour le réfuter de la manière la plus complète, il suffit de rappeler les expé-