Le châssis tibial se termine, en haut, par une partie légèrement courbe (*b*) qui s'articule avec l'autre.

Les châssis portent, chacun, deux planchettes (A, A) qui sont maintenues et qu'on peut rabattre instantanément, à l'aide des taquets tournants E, E. On remarque sur les planchettes de petites mortaises pour le passage de lacets ou rubans, qui maîtrisent, s'il y a lieu, les mouvements du membre, et qui exercent des pressions sur tel ou tel fragment par l'intermédiaire d'attelles convenablement rembourrées, de coussins, etc. Dans l'intervalle de ces planchettes, on place un coussin longitudinal qui repose sur la toile, dont il dépasse les extrémités, et un drap fanon portant, outre ses lacs contentifs, deux attelles. Celles-ci sont d'égale longueur pour la fracture de la jambe : pour celle de la cuisse l'attelle externe est plus longue. Il est évident qu'on peut ajouter des bandelettes, comme dans l'appareil de Scultet, mais on perd l'avantage d'avoir sous les yeux le membre fracturé. Les planchettes servent de soutien non-seulement aux attelles immédiates, mais encore aux attelles médiates, destinées à presser sur les fragments et à effacer les angles qu'ils peuvent former.

Il importe de placer à la partie interne de l'extrémité pelvienne du plan fémoral un coussin de coton, pour garantir le périnée et les parties génitales.

Un plateau inférieur et horizontal sert de support à tout l'appareil. Il est creusé, vers la partie qui répond au pied, de crans ou sillons transversaux (D), dans l'un desquels on fait entrer l'extrémité du plan tibial ou une planchette placée sous lui. S'il s'agit d'une fracture du fémur, on donne aux deux plans le degré voulu d'inclinaison ; s'il s'agit d'une fracture de la jambe, la direction du plan tibial est ordinairement horizontale.

En terminant, nous ferons observer que, pour les fractures de jambe, l'extrémité du plateau qui répond au pied présente une semelle sur laquelle est fixé par des lacets un chausson de basane (F). Cette semelle, qui s'incline à volonté, avance ou recule en glissant dans la coulisse G. On peut également remplacer le chausson par un coussin d'ouate qu'on fixe sur la semelle. On peut même, dans quelques circonstances, enlever la semelle et utiliser le collier sus-malléolaire, qui sert plus spécialement dans le cas de fracture de la cuisse. A cet effet, deux montants, percés de mortaises pour laisser passer les lacs d'un collier sus-malléolaire, s'élèvent de l'extrémité du plateau déjà désignée. Ces lacs exercent, au besoin, une certaine traction sur la partie inférieure de la jambe, et maintiennent le pied dans la rectitude normale.

Avantages de l'appareil. — Le membre fracturé est immobilisé, autant que possible.

Il est à découvert dans une grande partie de son étendue.

Il n'éprouve aucune pression douloureuse. Par suite de la disposition de l'attelle et du mode d'articulation des plans fémoral et tibial, ceux-ci présentent à l'endroit de leur jonction (*c*) une surface courbe qui répond au creux du jarret et se moule sur lui, au lieu de se réunir de manière à former un angle saillant, comme dans beaucoup de plans inclinés. Plusieurs blessés ont pu supporter cet appareil sans douleur et sans la moindre excoriation, pendant soixante-dix ou quatre-vingts jours.

Les pansements sont prompts et faciles ; les pièces de l'appareil ne sont pas sujettes à se déranger.

Enfin on peut suspendre l'appareil. En effet, il suffit d'ôter la vis qui unit le plateau au plan fémoral, et de passer des cordes dans les trous des deux châssis pour suspendre les plans correspondants.

Cet appareil, employé d'abord à Cherbourg en 1845, a été depuis mis en usage un très-grand nombre de fois dans plusieurs hôpitaux maritimes ou civils, et a donné de très-beaux résultats dans le traitement des fractures du fémur.

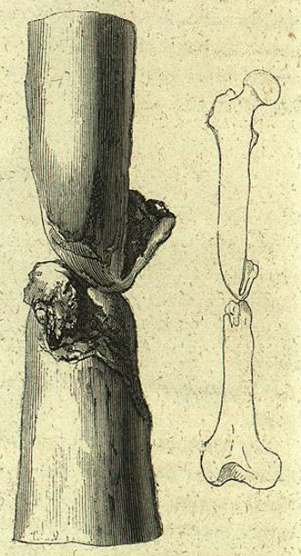

Fig. 175. — Fracture ancienne du corps du fémur. — Pseudarthrose consécutive. (Musée Dupuytren.)

Les pseudarthroses de la cuisse sont fréquentes. Elles sont aussi communes dans les fractures sous-trochantériennes que dans celles du corps et de la moitié inférieure du fémur, et tiennent soit à l'indocilité du malade, soit à l'imperfection de l'appareil (fig. 175). Ces pseudarthroses ont vivement préoccupé l'attention des chirurgiens, attendu qu'elles empêchent le malade de se livrer à la marche, et que les opérations proposées pour les guérir exposent la vie du malade. Sur 110 malades dont M. Gurlt a recueilli les observations, 11 sur 14 guérirent par l'extension permanente, 17 sur 38 par les scarifications sous-cutanées, 16 sur 30 par le séton, 14 sur 28 par la résection. Il faut que le chirurgien soit très-réservé sur ces sortes d'opérations. Nous pourrions citer plusieurs exemples tirés de notre pratique, afin de démontrer qu'il ne faut pas désespérer trop tôt d'obtenir une consolidation, et qu'il importe de donner d'abord la préférence aux moyens les plus doux et les moins dangereux, tels que l'ex-

tension continue et le frottement des fragments. L'observation suivante, observée en 1865 par M. Anger dans le service de M. Denonvilliers, prouve également qu'il n'est pas toujours nécessaire d'acheter la guérison au prix d'une opération grave : « Un jeune homme avait eu le fémur fracturé, et un an après, la consolidation n'était point encore obtenue. L'application des meilleurs appareils ne paraissant point avoir produit d'effet utile, on devait penser que les fragments s'étaient cicatrisés isolément et que tout espoir de guérison spontanée devait être perdu. Tout à coup le malade est pris de fièvre, le membre se gonfle énormément, rougit et devient douloureux. Cette poussée inflammatoire va en croissant avec une telle intensité, que la suppuration était à craindre. Cependant quinze jours après, le gonflement des parties molles avait complétement disparu. Le fémur, accessible à la palpation, parut manifestement gonflé au voisinage de la fracture. Le résultat de cette ostéite spontanée fut la guérison de la pseudarthrose et la production d'un cal qui s'était fait attendre plus d'un an. »

§ IV. — Fractures des condyles du fémur.

Desault et Bichat sont les premiers qui ont appelé l'attention des chirurgiens sur les principales espèces de fractures condyliennes du fémur. Depuis cette époque, A. Cooper et Malgaigne ont fait connaître quelques nouvelles observations. J'ai eu moi-même l'occasion d'en observer un certain nombre : quelques-unes d'entre elles ont été mentionnées dans l'excellente thèse publiée par M. U. Trélat sur ce sujet.

Ces fractures offrent plusieurs variétés : tantôt un seul condyle est détaché du corps de l'os, ce qui est rare, et dans ce cas l'interne est aussi souvent fracturé que l'externe, *fracture d'un condyle* (fig. 176 et 180); tantôt les deux condyles sont détachés de l'os, *fracture des deux condyles*. Dans ce dernier cas, ou bien les deux condyles sont séparés l'un de l'autre par une fracture sus-condylienne à laquelle aboutit une fracture intercondylienne : c'est la variété la plus commune ; ou bien la moitié antérieure des condyles et de la trochlée est détachée de la face postérieure, ce qui est extrêmement rare. Un cas semblable se trouve au musée Dupuytren. Nous l'avons fait représenter ci-contre (fig. 178). J'en ai observé un autre, il y a deux ans, à l'hôpital des Cliniques, pendant que M. Houel était chargé, par intérim, de diriger mon service.

Les fractures d'un seul condyle sont obliques et plus ou moins parallèles à l'axe du fémur, de telle sorte que le fragment comprend une portion plus ou moins grande de l'une des faces de l'os correspondante

et se termine en haut par une extrémité pointue (fig. 179). Lorsque les deux condyles sont fracturés, tantôt chacun d'eux présente une disposition semblable, si bien que le corps du fémur, taillé en forme de coin, de V, semble pénétrer dans leur intervalle (fig. 177) : d'autres fois les deux condyles sont séparés par une solution de continuité parallèle à l'axe du fémur, qui sépare verticalement la gorge intercondylienne en deux moitié, et aboutit à une fracture transversale ou un peu oblique qui intéresse l'extrémité inférieure du fémur (fig. 65).

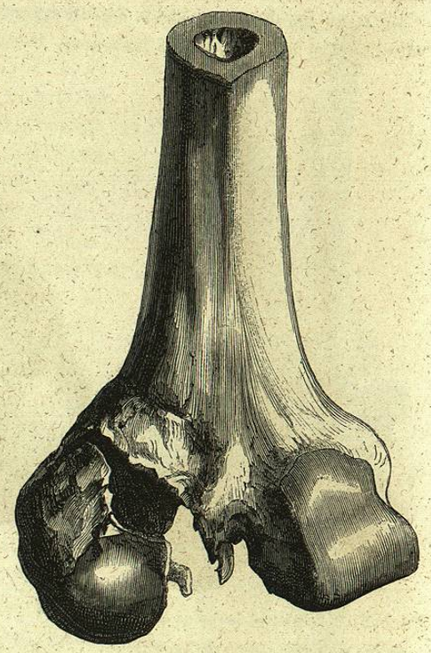

Fig. 176. — Fracture du condyle interne.

On voit que le condyle fracturé s'écarte de l'autre, bien que le périoste ait été conservé partiellement. La déchirure du ligament croisé correspondant favorise ce déplacement.

Toutes ces fractures sont rarement simples ; le plus souvent elles sont compliquées de contusion considérable, d'épanchement de sang dans les parties molles extérieures à l'articulation ou dans la cavité articulaire ; quelquefois même de plaies des parties molles, de déchirure des ligaments croisés, de la piqûre du tendon du triceps, de la compression des vaisseaux poplités, de l'issue de l'un des fragments, d'esquilles, etc.

Causes. — Ce sont presque toujours des causes directes qui les produisent : ainsi on les a vues résulter d'une chute sur le genou, d'un coup de pied de cheval, du passage d'une roue de voiture, etc., toutes causes très-puissantes. Cependant Bichat a vu les deux condyles se fracturer par suite de cause indirecte, dans une chute de haut sur les pieds.

Déplacements. — Lorsqu'un seul condyle est fracturé, il peut être maintenu en place par le périoste, mais le plus souvent il présente une certaine tendance à se porter en dedans ou en dehors, c'est-à-dire à s'éloigner de l'autre condyle (fig. 176). Si le périoste a été lui-même