tension continue et le frottement des fragments. L'observation suivante, observée en 1865 par M. Anger dans le service de M. Denonvilliers, prouve également qu'il n'est pas toujours nécessaire d'acheter la guérison au prix d'une opération grave : « Un jeune homme avait eu le fémur fracturé, et un an après, la consolidation n'était point encore obtenue. L'application des meilleurs appareils ne paraissant point avoir produit d'effet utile, on devait penser que les fragments s'étaient cicatrisés isolément et que tout espoir de guérison spontanée devait être perdu. Tout à coup le malade est pris de fièvre, le membre se gonfle énormément, rougit et devient douloureux. Cette poussée inflammatoire va en croissant avec une telle intensité, que la suppuration était à craindre. Cependant quinze jours après, le gonflement des parties molles avait complétement disparu. Le fémur, accessible à la palpation, parut manifestement gonflé au voisinage de la fracture. Le résultat de cette ostéite spontanée fut la guérison de la pseudarthrose et la production d'un cal qui s'était fait attendre plus d'un an. »

§ IV. — Fractures des condyles du fémur.

Desault et Bichat sont les premiers qui ont appelé l'attention des chirurgiens sur les principales espèces de fractures condyliennes du fémur. Depuis cette époque, A. Cooper et Malgaigne ont fait connaître quelques nouvelles observations. J'ai eu moi-même l'occasion d'en observer un certain nombre : quelques-unes d'entre elles ont été mentionnées dans l'excellente thèse publiée par M. U. Trélat sur ce sujet.

Ces fractures offrent plusieurs variétés : tantôt un seul condyle est détaché du corps de l'os, ce qui est rare, et dans ce cas l'interne est aussi souvent fracturé que l'externe, *fracture d'un condyle* (fig. 176 et 180); tantôt les deux condyles sont détachés de l'os, *fracture des deux condyles*. Dans ce dernier cas, ou bien les deux condyles sont séparés l'un de l'autre par une fracture sus-condylienne à laquelle aboutit une fracture intercondylienne : c'est la variété la plus commune ; ou bien la moitié antérieure des condyles et de la trochlée est détachée de la face postérieure, ce qui est extrêmement rare. Un cas semblable se trouve au musée Dupuytren. Nous l'avons fait représenter ci-contre (fig. 178). J'en ai observé un autre, il y a deux ans, à l'hôpital des Cliniques, pendant que M. Houel était chargé, par intérim, de diriger mon service.

Les fractures d'un seul condyle sont obliques et plus ou moins parallèles à l'axe du fémur, de telle sorte que le fragment comprend une portion plus ou moins grande de l'une des faces de l'os correspondante

et se termine en haut par une extrémité pointue (fig. 179). Lorsque les deux condyles sont fracturés, tantôt chacun d'eux présente une disposition semblable, si bien que le corps du fémur, taillé en forme de coin, de V, semble pénétrer dans leur intervalle (fig. 177) : d'autres fois les deux condyles sont séparés par une solution de continuité parallèle à l'axe du fémur, qui sépare verticalement la gorge intercondylienne en deux moitié, et aboutit à une fracture transversale ou un peu oblique qui intéresse l'extrémité inférieure du fémur (fig. 65).

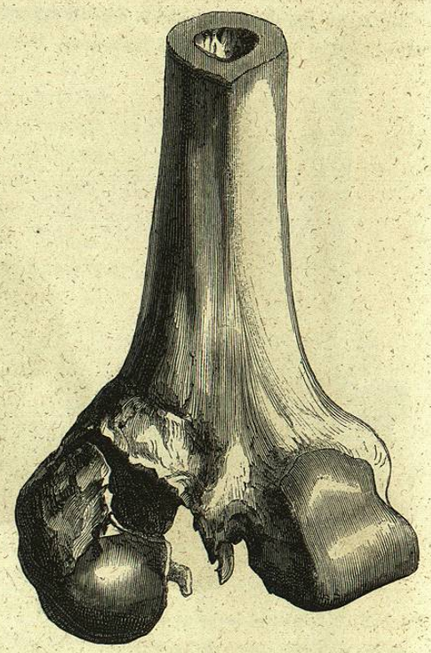

Fig. 176. — Fracture du condyle interne.

On voit que le condyle fracturé s'écarte de l'autre, bien que le périoste ait été conservé partiellement. La déchirure du ligament croisé correspondant favorise ce déplacement.

Toutes ces fractures sont rarement simples ; le plus souvent elles sont compliquées de contusion considérable, d'épanchement de sang dans les parties molles extérieures à l'articulation ou dans la cavité articulaire ; quelquefois même de plaies des parties molles, de déchirure des ligaments croisés, de la piqûre du tendon du triceps, de la compression des vaisseaux poplités, de l'issue de l'un des fragments, d'esquilles, etc.

Causes. — Ce sont presque toujours des causes directes qui les produisent : ainsi on les a vues résulter d'une chute sur le genou, d'un coup de pied de cheval, du passage d'une roue de voiture, etc., toutes causes très-puissantes. Cependant Bichat a vu les deux condyles se fracturer par suite de cause indirecte, dans une chute de haut sur les pieds.

Déplacements. — Lorsqu'un seul condyle est fracturé, il peut être maintenu en place par le périoste, mais le plus souvent il présente une certaine tendance à se porter en dedans ou en dehors, c'est-à-dire à s'éloigner de l'autre condyle (fig. 176). Si le périoste a été lui-même

divisé, le condyle fracturé remonte au-dessus du niveau de l'autre et exécute un mouvement de bascule en avant ou en arrière qui porte le tibia de son côté. Le déplacement est quelquefois tellement considérable, que le tibia paraît luxé sur le condyle demeuré intact (fig. 181).

Lorsque les deux condyles sont fracturés, i y a toujours un chevauchement plus ou moins prononcé. Dans la majeure partie des cas,

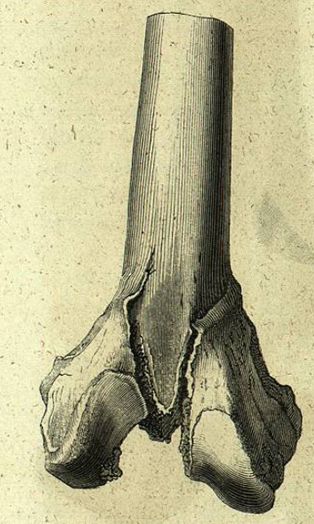

Fig. 177. — Fractures des deux condyles.

On voit qu'ils sont séparés par un fragment supérieur en forme de V.

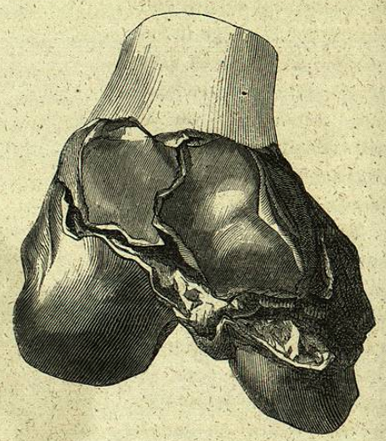

Fig. 178. — Fracture des deux condyles.

On voit que la solution de continuité est dirigée d'un côté à l'autre, au lieu d'être antéro-postérieure. (Musée Dupuytren.)

le fragment supérieur se porte en avant; cependant il peut aussi se porter sur les côtés ou même en arrière. Sur un des malades observés par Desault, les muscles, fortement contractés, avaient tiré en haut la portion du fémur qui tenait au condyle externe, et porté en bas le fragment supérieur de l'os, dont la pointe avait percé la peau et fait une plaie d'un pouce et demi au côté interne de la cuisse et un peu au-dessus du condyle. En même temps que ce chevauchement du fragment supérieur a lieu, les condyles s'écartent l'un de l'autre. En outre, un des condyles peut se porter en arrière, l'autre restant en avant; la jambe est alors dans une rotation forcée en dehors ou en dedans. Ce déplacement avait lieu sur un second malade dont parle Desault. Chez ce blessé, les douleurs étaient très-vives; il y avait un raccourcissement de quatre pouces, et la partie supérieure du fragment infé-

rieur faisait saillie à la partie interne et inférieure de la cuisse, tandis que l'extrémité inférieure du fragment supérieur descendait jusqu'auprès de l'article. L'extrémité inférieure du fémur était contournée de telle façon que le condyle externe se trouvait en arrière et la rotule en dehors.

Symptômes. — Les signes qui ont le plus de valeur sont la déformation, les mouvements anormaux et la crépitation, parce qu'ils se montrent dans tous les cas; d'autres, tels que le raccourcissement du membre, le changement de position de la rotule, la luxation incomplète du tibia, ne sont pas constants; d'autres enfin, tels que la douleur et l'ecchymose tardive, n'ont d'importance que s'il est bien prouvé qu'il n'y a pas eu de choc direct.

Lorsqu'un seul condyle est fracturé, le membre reste quelquefois dans sa position normale; toutefois cela est rare, même lorsque le périoste qui recouvre l'extrémité supérieure du fragment n'a pas été divisé. Si le condyle externe est seul fracturé, la jambe est presque toujours entraînée dans la rotation en dedans, ce qui s'explique par la subluxation du tibia en arrière; elle tend au contraire à se porter en dehors si la fracture porte sur le condyle externe (fig. 179 et 180); plus rarement elle se porte en haut de façon à suivre le mouvement ascensionnel du condyle, à produire un véritable raccourcissement du membre, et à simuler une luxation du tibia. Le genou présente une déformation très-prononcée, son diamètre transversal est élargi; la rotule paraît moins saillante qu'à l'ordinaire; le plus souvent elle occupe sa position normale; quelquefois elle est déplacée primitivement ou consécutivement. Au toucher, on sent une gouttière plus ou moins profonde entre les condyles, et l'on constate que celui qui est resté intact forme une saillie d'autant plus accusée, qu'il s'est plus écarté de celui qui a été

Fig. 179. — Fracture du condyle interne.

On voit que ce condyle exécute un mouvement de bascule qui porte le tibia de son côté.

fracturé. Il est quelquefois difficile de produire la crépitation lorsque le gonflement est très-prononcé. Pour la rechercher, il faut saisir le condyle fracturé et le mouvoir isolément : la même manœuvre sert à constater s'il existe une mobilité anormale du fragment. Les mouvements imprimés à la jointure sont très-douloureux et plus étendus que de coutume. Cette exagération porte surtout sur les mouvements de latéralité. Quelques auteurs sont même portés à croire qu'il y a un rapport constant entre ces mouvements anormaux et le condyle fracturé, c'est-à-dire que l'abduction forcée témoigne d'une fracture du condyle externe, et l'adduction d'une fracture de l'interne ; mais les faits démentent cette manière de voir.

Les fractures doubles donnent lieu à des symptômes qui ont été bien décrits par Desault. Ainsi, dans un des cas qu'il a cités, le genou, quoique contus, tuméfié et ecchymosé, parut aplati d'avant en arrière ; la rotule était moins saillante qu'à l'ordinaire ; la cuisse était courbée et raccourcie : lorsqu'on appuyait sur la rotule, elle s'enfonçait entre les condyles, et s'élevait quand on pressait les deux condyles l'un contre l'autre. Ceux-ci étaient mobiles d'avant en arrière, et dans ces mouvements produisaient une crépitation manifeste.

En résumé, aux symptômes de la fracture d'un condyle viennent se joindre tous ceux de la fracture sus-condylienne, tels que la mobilité plus grande au-dessus de l'articulation que dans l'articulation elle-même, et surtout un raccourcissement notable de la cuisse. Toutefois il est bon d'ajouter que l'élargissement du genou, de même que les autres symptômes, sont habituellement plus prononcés lorsque les deux condyles sont divisés. C'est ainsi que le fragment supérieur, chevauché en avant, a pu dans certains cas pénétrer dans le muscle triceps, et permettre d'imprimer à la rotule une mobilité presque aussi grande que si le ligament rotulien avait été rompu ; d'autres fois on a vu ce fragment continuer à descendre en avant au point de comprimer le bord supérieur de cet os sésamoïde, de le rendre complétement fixe et de forcer le membre à rester dans l'extension.

Diagnostic. — Le diagnostic n'offre guère de difficultés que dans les premiers jours. En effet, le gonflement peut masquer la fracture d'un condyle, empêcher de reconnaître la variété de fracture, le véritable degré du déplacement, et, dans certains cas, porter le chirurgien à croire à une fracture de rotule, à une déchirure du tendon rotulien ou même à une luxation simple du tibia. Mais avec un peu d'attention, l'obscurité disparaît habituellement dès que la diminution du gonflement permet de recourir à une investigation sérieuse.

Pronostic. — Les fractures d'un seul condyle sont ordinairement beaucoup moins graves que celles des deux condyles et même que les fractures sus-condyliennes, bien qu'elles communiquent toujours avec

l'articulation. En effet, elles sont généralement simples, et donnent lieu à une tuméfaction et à un épanchement sanguin intra ou extra-articulaire qui se résorbe spontanément ou après qu'on lui a donné issue ; le plus souvent elles se consolident en deux à trois mois, sans que le membre soit notablement raccourci ou déformé et sans que les malades aient perdu l'usage des mouvements de flexion et d'extension : cependant on a vu, dans quelques cas, un raccourcissement du membre assez prononcé pour déterminer la claudication et même un cal difforme (fig. 181). Enfin, on a vu les accidents les plus graves, tels que la suppuration, la gangrène et même la mort survenir lorsque l'attrition du genou ou le déplacement des fragments étaient trop considérables.

Fig. 180. — Fracture du condyle externe consolidée avec un léger raccourcissement.

Le pronostic est bien autrement grave lorsque les deux condyles sont fracturés, non-seulement à cause du voisinage de l'articulation et de la violence qui a été nécessaire pour les produire, mais encore à cause du déplacement et des complications qui surviennent. En effet, lorsque le déplacement n'est pas trop considérable ou trop difficile à corriger, la consolidation n'est pas notablement retardée par la lésion articulaire, et l'on peut espérer rendre au membre sa forme et la majeure partie de ses mouvements ; mais, dans le cas contraire, il y a toujours à craindre un retard dans la consolidation, une roideur articulaire, des hémorrhagies, une déformation et un raccourcissement très-prononcés, ou même une suppuration mortelle. Plusieurs malades sont même restés jusqu'à deux ou trois années avant de pouvoir faire quelque usage de leur membre, et la plupart n'ont retrouvé que des mouvements très-limités, lorsque la jambe conservait le déplacement qui avait été produit au moment de l'accident. Quand le fragment supérieur traverse le triceps ou comprime la rotule, il se fait à ce niveau une cicatrice adhérente, une hypertrophie de la rotule, ou des jetées osseuses qui gênent le jeu de ces organes. Toutefois il est à remarquer que la gangrène du membre produite par la compression du fragment supérieur sur les vaisseaux poplités n'est pas aussi fréquente que dans la fracture

sus-condylienne. Quand les fractures des deux condyles sont compliquées de plaies, Heister les regarde comme mortelles. Cette terminaison fâcheuse est encore plus à redouter lorsqu'une portion d'os, complétement détachée, flotte et allume dans l'articulation une inflammation violente.

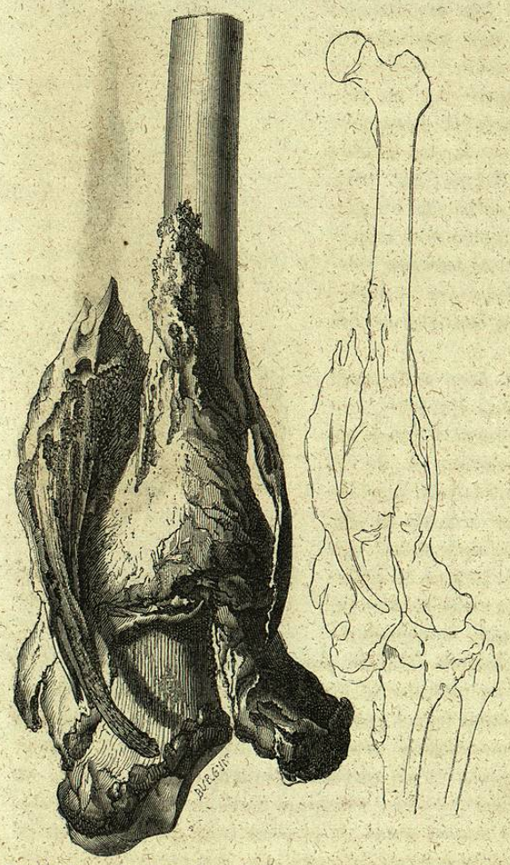

Fig. 181. — Fracture du condyle externe accompagnée d'un grand déplacement et d'une luxation incomplète du tibia. — Exemple remarquable de cal difforme. (Musée Dupuytren.)

Traitement. — Les indications à remplir sont fort simples. Il faut placer les parties dans une position telle que les fragments n'irritent pas les parties molles, que le membre soit bien soutenu dans toute son étendue, et que le raccourcissement soit le moindre possible. Dans les fractures d'un seul condyle, A. Cooper conseille de mettre le membre dans la position rectiligne, car alors le tibia maintient le condyle fracturé au même niveau que le condyle intact. Cette position nous a également donné d'excellents résultats dans la fracture des deux condyles, et, dans tous les cas, nous la préférons à la demi-flexion.

Il est nécessaire de combattre les symptômes inflammatoires par un traitement antiphlogistique local très-énergique, et ceux-ci une fois dissipés, on applique à la partie postérieure du genou une bande

de carton mouillé, dont les bords recourbés arrivent jusqu'à la rotule. Cette plaque de carton sert à effacer l'angle formé du côté vers lequel s'opère la déviation : elle doit être fixée par quelques tours de bande. Au bout de cinq à six semaines, on fait exécuter des mouvements modérés afin de prévenir une fausse ankylose.

Dans un cas de fracture compliquée de plaie et d'esquilles, observée chez un enfant, A. Cooper reséqua une portion de condyle, et la guérison fut obtenue. Desault et d'autres chirurgiens ont également obtenu des succès semblables.

Quelques chirurgiens ont pensé que l'amputation était indispensable dans les fractures comminutives. On rapporte que Louis s'y étant opposé dans un cas de ce genre, le malade succomba. J'ai vu également mourir plusieurs blessés qui s'étaient refusés à l'amputation.

Lorsque la fracture est produite par une arme à feu, est-il préférable de chercher à conserver le membre, de recourir à l'amputation ou de pratiquer la résection des extrémités articulaires ? Les statistiques établies avec soin à la suite des guerres de Crimée, d'Italie et des États-Unis, démontrent : 1° que la résection de l'extrémité inférieure du fémur est presque aussi dangereuse et presque aussi sûrement mortelle que la résection pratiquée au tiers moyen et au tiers supérieur du même os; 2° que les tentatives faites pour conserver le membre ont donné moins de revers; 3° enfin que la proportion de succès a été plus grande encore lorsque l'amputation immédiate ou consécutive a pu être pratiquée. (Voyez, pour le traitement des fractures du fémur par armes de guerre, les travaux récents et pleins d'intérêt de MM. Larrey, Legouest, J. Roux, M. Duval, Macleod, Heyfelder, et la circulaire n° 6 qui a été publiée le 1er novembre 1866, à Washington, à la suite de la guerre des États-Unis.)

ARTICLE XXVII.

FRACTURES DE LA ROTULE.

Placée superficiellement à la partie antérieure du genou, la rotule se trouve exposée à l'action des corps extérieurs, aussi est-elle assez souvent le siége de fractures directes; mais sa position à l'extrémité du tendon du muscle triceps crural, dans l'épaisseur duquel elle est développée, la met dans des conditions plus favorables encore pour la production d'une fracture par arrachement.

Causes. — 1° *Fractures directes.* — Elles peuvent se produire dans les chutes sur le genou, et dans toutes les circonstances où un corps exté-