obtenir dans les fractures verticales ou obliques, tandis qu'il sera souvent difficile de la percevoir dans les fractures transversales où le rapprochement des fragments, nécessaire pour la produire, est quelquefois presque impossible. Les fractures multiples se reconnaissent au nombre et à la mobilité des fragments, ainsi qu'à l'accroissement en largeur de la rotule.

Primitive dans la fracture directe, secondaire dans la fracture par arrachement, la chute accompagne presque toujours les fractures verticales de la rotule, et constamment celles qui sont transversales. Dans ce dernier cas, si l'os est rompu par l'action musculaire, le blessé ressent une douleur vive et un craquement au niveau de la fracture; presque toujours il tombe en arrière, le genou fléchi sous la cuisse, et, après la chute, la douleur est quelquefois si forte, que le blessé ne peut se relever; il fléchit difficilement la jambe, et ne peut la ramener à l'extension, parce que le fragment supérieur auquel s'attachent les muscles chargés d'exécuter ce mouvement ne transmet plus à la jambe le mouvement qui lui a été communiqué. Pour la même raison, le malade ne pourra marcher que sur un plan horizontal ou en allant à reculons, la jambe étendue et traînant sur le sol.

Les autres signes des fractures de la rotule n'offrent rien de particulier à noter.

Consolidation. — Lorsqu'il existe entre les fragments de l'os un écartement assez considérable, ceux-ci ne se réunissent point par un cal; ils se rattachent l'un à l'autre par une sorte de ligament fibreux qui non-seulement se continue avec les tissus fibreux qui recouvrent normalement la rotule, mais encore avec un tissu de nouvelle formation né des surfaces fracturées. Celui-ci est quelquefois très-mince, mais souvent il acquiert une résistance considérable. Dans tous les cas, il est constitué par des fibres entremêlées en couches épaisses qui forment au voisinage de chaque fragment un renflement volumineux. Ce cal fibreux peut acquérir une longueur considérable (fig. 184), comme on peut s'en convaincre à l'examen de quelques pièces du musée Dupuytren. Camper en a figuré un qui avait plus de 10 centimètres. Dans une autopsie faite par Malgaigne, le fragment supérieur, très-élevé, s'était creusé une nouvelle articulation sur le périoste épaissi du fémur, et autour de cette petite surface demi-elliptique qui avait gardé son cartilage il trouva les parties osseuses éburnées et irrégulières. Les fractures verticales et obliques se réunissent donc beaucoup plus souvent par un cal osseux que les fractures transversales, où ce mode de réunion est tellement rare, que les anciens chirurgiens (et l'Académie de chirurgie semble elle-même avoir adopté cette opinion) regardaient ce cal osseux comme impossible, attribuant ce défaut de consolidation à la structure de la rotule, différente, disaient-ils, de celle des autres os, à l'absence de

périoste sur sa face postérieure, à l'épanchement du suc osseux dans l'articulation, ou enfin à la dilution de celui-ci dans la synovie. Desault et Dupuytren ont montré depuis longtemps le peu de valeur de toutes ces hypothèses, en prouvant que la structure de la rotule ne faisait pas exception, et que cette réunion osseuse avait lieu chaque fois que les fragments pouvaient être maintenus en contact.

Recherchons ce qui se passe au niveau de la fracture quand on ne peut empêcher cet écartement des fragments. Voici ce que des expériences faites sur des chiens et des lapins ont appris à A. Cooper.

« Il se fait, dit ce chirurgien, dans le lieu » de la déchirure du ligament, un épanche- » ment sanguin qui est résorbé en peu de » jours : l'inflammation survient et déter- » mine un épanchement de lymphe plas- » tique qui s'étend d'un bord à l'autre du » ligament déchiré, et même entre les » fragments auxquels elle est solidement » unie; des vaisseaux qui proviennent » des lèvres de la déchirure du ligament » semblent organiser la substance de nou- » velle formation, qui constitue un tissu » fibreux semblable à celui d'où les vais- » seaux tirent leur origine. » (A. Cooper, trad. franç., 1837, p. 164.) M. J. Cloquet a démontré qu'il faut deux fois plus de temps chez l'homme que chez les lapins pour obtenir cette organisation.

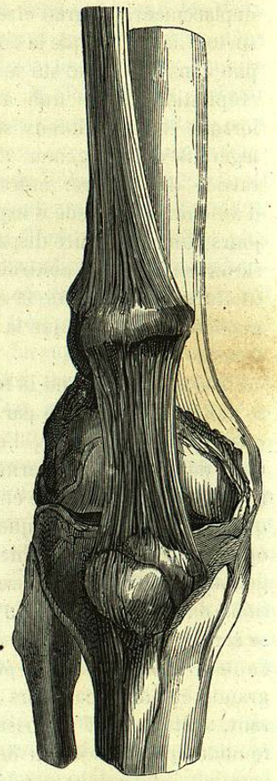

Fig. 185. — Fracture de la rotule.

Les fragments sont écartés de quatre travers de doigt. Le cal qui les réunit est très-mince. Le fragment inférieur est soudé à l'épine antérieure du tibia. (Musée Dupuytren.)

Lorsque la fracture est multiple, bien qu'elle soit généralement accompagnée d'un gonflement et d'un épanchement de sang considérables, on obtient le plus souvent la réunion osseuse, en raison de la couche fibreuse qui s'oppose à un écartement trop considérable, ainsi que Ch. Bell l'a constaté dans plusieurs autopsies.

Quand la fracture de la rotule est déjà ancienne, on observe un raccourcissement plus ou moins considérable du ligament rotulien, et quelquefois aussi, comme conséquence de ce raccourcissement, un renversement du fragment inférieur, dont la face antérieure regarde en

bas, celui-ci ayant exécuté un mouvement de rotation presque égal à un quart de cercle.

Diagnostic. — La fracture de la rotule, lorsqu'il existe un très-faible déplacement, pourrait être confondue avec une contusion. L'erreur est surtout facile lorsque la couche fibreuse prérotulienne a été seule rompue dans une chute sur le genou et que l'articulation est le siége d'une crépitation légère due à l'inflammation. Mais la fissure qui existe lorsque le tissu fibreux seul a été rompu ne s'élargit point par une légère flexion du genou, et ne pourrait permettre à une aiguille exploratrice de pénétrer entre les fragments. Le chirurgien n'emploiera d'ailleurs ce procédé d'exploration qu'avec réserve, puisque quelques jours suffiront à faire disparaître les symptômes de la contusion et laisseront subsister au contraire tous ceux de la fracture. Les exemples de fracture incomplète de la rotule sont rares et ne peuvent être reconnus pendant la vie, lorsque la solution de continuité porte sur la face postérieure de cet os.

Pronostic. — Quand la fracture est simple et transversale, la réunion se fait le plus souvent par un tissu fibreux. Lorsque la consolidation osseuse a été obtenue, l'os demeure souvent élargi et hypertrophié. Cette déformation est parfois tellement prononcée, que dans un cas où la rotule avait été brisée en trois fragments, M. Larrey trouva que chaque fragment avait presque acquis les dimensions de la rotule du côté opposé. Cette hypertrophie est évidemment nuisible aux fonctions du genou. Lorsque le cal fibreux n'a qu'une étendue médiocre, les fonctions du membre sont peu gênées; quelques malades semblent même se servir du membre qui a été blessé avec autant de liberté que de l'autre; mais il n'en est plus de même lorsque le cal fibreux a une grande étendue, car alors les mouvements énergiques, la course, le saut, sont souvent impossibles et les chutes fréquentes. Ce mode de réunion apporte souvent des obstacles insurmontables à l'exercice de certaines professions pénibles. Le chirurgien doit donc faire tous ses efforts pour rendre ce tissu intermédiaire aussi court que possible, car la faiblesse du membre est proportionnée à la longueur de ce ligament fibreux. Néanmoins il faut reconnaître que ce mode de réunion n'apporte pas toujours une gêne très-sensible aux fonctions du genou. En effet, Camper et M. Velpeau prétendent qu'un an ou deux suffisent au membre pour perdre sa roideur et pour reprendre toute sa solidité, lors même que l'écartement est de 5 à 8 centimètres, et, dernièrement, M. Péan voyait, dans le service de M. Désormeaux, un porteur de la halle qui n'avait en rien perdu de sa vigueur, bien que l'écartement des fragments fût considérable.

Je dois mentionner ici quelques accidents auxquels exposent ces consolidations fibreuses. Ce sont : 1° la disposition aux hydarthroses; 2° la

fracture de la rotule du côté sain, complication qui, suivant Malgaigne, serait due à ce que le malade reporte tout le poids du corps de ce côté sain, et qui, suivant nous, attesterait plutôt une fragilité spéciale du tissu osseux (voyez p. 153). 3° La rupture du tissu qui réunit les deux fragments. A. L. Richter cite un sujet observé par Ortalli, qui, dans l'espace de six ans, s'était rompu quatre fois le cal fibreux d'une fracture de la rotule. Cet accident n'est pas très-rare. M. Péan l'a vu survenir chez deux malades qui portaient une fracture transversale située près de l'extrémité inférieure de la rotule. Il trouva, sur l'un d'eux, le fragment inférieur adhérent à l'épine antérieure du tibia, comme cela avait lieu sur la pièce que nous avons fait représenter plus haut (fig. 185). Lorsque la fracture siége à ce niveau, le cal fibreux est d'autant plus faible, que les matériaux nécessaires à sa formation sont moins abondants, en raison du peu d'étendue des surfaces osseuses fracturées : il en est de même lorsque la fracture siége très-près de l'insertion du droit antérieur au bord supérieur de l'os. 4° La rupture de la peau consécutive à celle du tissu fibreux. C'est ainsi que Ch. Bell, cité par Samuel Cooper, rapporte l'observation d'un malade chez lequel la substance ligamenteuse, qui servait de moyen d'union entre les fragments de la rotule, était elle-même tellement adhérente aux téguments, que, dans une chute, il y eut rupture simultanée de la peau et de la couche fibreuse, de sorte que l'articulation du genou fut largement ouverte; l'amputation devint nécessaire dans ce cas. Astl. Cooper cite une observation dans laquelle on vit une ulcération qui avait envahi les téguments de la partie antérieure du genou se propager à ce tissu fibreux, et détruire complétement celui-ci, de sorte que l'articulation communiquait librement avec l'air extérieur. On fut encore obligé de recourir à l'amputation.

Au nombre des complications qui ont été observées à la suite des fractures de la rotule, nous citerons un cas extrêmement rare d'emphysème observé par Morel-Lavallée chez un choréique âgé de vingt-deux ans. Chez ce malade, l'emphysème apparut d'abord autour du genou et de la cuisse du côté malade, au treizième jour de l'accident. Trois jours après il envahit spontanément la cuisse du côté opposé, sans qu'il ait été possible de constater aucune communication avec les organes contenus dans les cavités abdominale ou thoracique. Enfin, dix jours plus tard, cette exhalation gazeuse se résorba sans que l'état général parût avoir subi cette altération profonde que l'on constate habituellement dans l'emphysème traumatique qui accompagne les fractures.

Traitement. — Les considérations que nous venons de présenter sur le mode de consolidation nous conduisent à regarder comme l'indication la plus importante, dans le traitement des fractures de la rotule, celle

qui consiste à éloigner les causes capables de produire l'écartement des fragments, c'est-à-dire la contraction des muscles extenseurs et des muscles fléchisseurs de la jambe, les premiers agissant, comme nous l'avons indiqué, directement sur le fragment supérieur, et les autres indirectement sur le fragment inférieur. On atteindra ce but en donnant une position convenable au membre et l'on assurera l'immobilité à l'aide d'appareils appropriés.

Faute d'avoir saisi cette indication, les chirurgiens du dernier siècle, J. L. Petit, Heister et d'autres encore, se bornaient à l'emploi d'une bande roulée, dont les tours se croisaient en X dans le creux du jarret, et formaient des anneaux passant au-dessus et au-dessous des fragments rotuliens; ils combinaient, dans certains cas, ce bandage appelé *kiastre* avec celui que l'on emploie dans le traitement des plaies en travers. Quelques-uns ajoutaient à la partie postérieure du genou une compresse épaisse ou une plaque de carton, dans le but d'empêcher la pression douloureuse de la bande sur les tendons fléchisseurs de la jambe. D'autres, à l'instar d'Albucasis, exerçaient autour de la rotule une compression circulaire, à l'aide d'appareils aujourd'hui complétement abandonnés. Plus tard l'insuffisance de ces moyens et une étude mieux raisonnée des fractures de la rotule ne tardèrent pas à amener des modifications importantes dans ce traitement : aussi voyons-nous quelques auteurs, Valentin entre autres, rejeter toute espèce d'appareil comme devenant nuisible par le gonflement qu'il provoque dans ces parties inférieures, et proposer la position du membre comme suffisante pour amener la guérison.

On se contentait dans ce cas de mettre la jambe dans une extension parfaite sur la cuisse, et de fléchir celle-ci sur le bassin. Cette flexion s'obtenait, soit en donnant au tronc une position verticale, le membre reposant horizontalement, soit au contraire en plaçant le membre sur un plan incliné dont la partie la plus élevée répondait au talon, le malade ayant été préalablement couché horizontalement. Cette position, qui est d'ailleurs excellente, est également la plus favorable à la résolution de l'inflammation. Pour éviter les douleurs causées par l'extension complète de la jambe combinée avec la flexion de la cuisse, Sabatier faisait coucher le malade sur le côté de la fracture, la cuisse fortement fléchie sur le bassin, et la jambe légèrement fléchie sur la cuisse.

Desault professa plus tard qu'il fallait non-seulement agir sur les fragments, mais encore comprimer les muscles extenseurs pour neutraliser leur action. Dans ce but, il ajouta au kiastre des anciens le bandage modifié des plaies en travers, et se servit en outre d'une bande roulée, destinée à comprimer les muscles, à prévenir le gonflement des parties inférieures, et à maintenir l'attelle qu'il plaçait en arrière dans toute la longueur du membre pour empêcher la flexion.

Boyer se servait d'une gouttière de bois bien matelassée, assez longue pour s'étendre du milieu de la cuisse jusqu'au-dessous du mollet, et assez profonde pour loger les deux tiers de l'épaisseur du membre. Vers le milieu des deux bords de la gouttière se trouvaient des clous à tête arrondie placés à 2 centimètres de distance les uns des autres; ils étaient destinés à fixer les courroies placées à la partie antérieure du membre, de manière à former, l'inférieure une anse ouverte en haut pour le fragment inférieur, et la supérieure une anse en sens contraire pour abaisser le fragment supérieur. En vertu de cette disposition, les courroies laissaient entre elles un espace, elliptique transversalement, dans lequel la rotule était comprise. Enfin le membre était maintenu dans l'appareil à l'aide de quelques lacs liés autour de la gouttière.

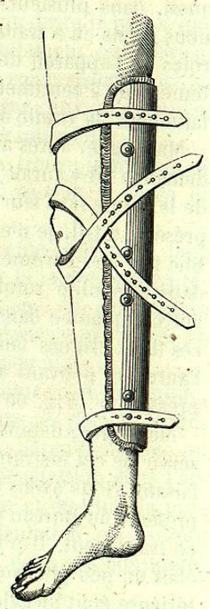

FIG. 186. — Appareil de Boyer appliqué sur le membre.

Un certain nombre de chirurgiens, à l'exemple de Pott, regardant à tort le fragment inférieur comme immobile, ont pensé qu'il suffisait d'exercer la compression au-dessus du fragment supérieur, et ont conseillé d'attacher les lacs et les bracelets compresseurs du côté de la plante du pied. C'est ainsi qu'A. Cooper employait un bracelet de cuir bouclé autour de la cuisse, au-dessus du fragment supérieur ; à ce bracelet il fixait une lanière passant sous la plante du pied, la jambe étant étendue et le pied aussi élevé que possible. Cette lanière, qu'il fixait au pied et à la jambe à l'aide d'un ruban de fil, était placée de chaque côté du tibia et de la rotule. Une bande roulée était en outre appliquée sur la jambe.

Ces appareils paraissent au premier abord remplir toutes les conditions désirables, et la plupart d'entre eux ont obtenu de nombreux succès. Cependant ils n'ont pas obtenu l'assentiment de tous les chirurgiens. Voici comment Malgaigne s'exprime dans son *Anatomie chirurgicale :* « Ces appareils doivent produire et produisent, en effet, un » déplacement particulier, sur lequel l'anatomie m'avait donné l'éveil, » et que j'ai constaté depuis sur plusieurs malades, et même dans une » autopsie. La courroie supérieure enfonce le tendon rotulien et la » base de la rotule, à laquelle il s'insère dans le creux sus-condylien ; » il en résulte que l'autre bout du fragment supérieur se relève sur le » bord de la poulie fémorale. De même la courroie inférieure déprime » le ligament rotulien dans cet angle que laissent entre eux le fémur

» et le tibia, et qui n'est occupé que par un paquet adipeux ; l'autre » bout du fragment inférieur est également soulevé par la poulie du » fémur, et les deux fragments s'inclinent l'un et l'autre en avant, de » manière à former d'abord en ce sens une double saillie désagréable, » et ensuite à s'écarter davantage en avant qu'en arrière. »

Cet inconvénient est réel ; nous avons eu bien des fois l'occasion de constater ce mouvement de bascule opéré par les deux fragments; aussi, dans plusieurs cas de fractures transversales de la rotule que nous avons eu à traiter, n'avons-nous pas hésité à supprimer les courroies de l'appareil de Boyer ; et les malades, qui présentaient un écartement de 2 centimètres environ entre les fragments, guérissaient parfaitement; la rotule étant réunie par un cal osseux.

Malgaigne, après avoir parlé de l'insuffisance de la position seule, se demande s'il y aurait quelque moyen de rapprocher les deux fragments de la rotule sans leur faire subir l'inclinaison qu'il a signalée. « Jusqu'à présent, dit-il, je n'en conçois pas d'autre qu'une sorte de suture établie par un instrument spécial. Ce serait une double érigne implantée dans le tendon rotulien au-dessus du bord supérieur de l'os, et une autre implantée dans le ligament au-dessous du sommet de la rotule, ces deux érignes faisant suite à deux plaques d'acier jouant l'une sur l'autre, et pouvant être rapprochées et fixées au moyen d'une vis de pression. » (Fig. 60 et 61.)

Malgaigne, depuis cette époque, a eu plusieurs fois l'occasion de se servir de cet instrument, et plusieurs fois il a obtenu un résultat satisfaisant. Nous avons pu nous-même vérifier ce fait sur un malade qui se présenta au Bureau central deux ou trois ans après avoir été soumis à ce traitement. Il n'y avait aucune apparence de cal fibreux ; la rotule était un peu plus volumineuse que celle du côté opposé, et sa face antérieure était inégale et raboteuse, le membre avait toute sa force habituelle. Nous devons faire observer cependant que, chez un certain nombre de malades, l'emploi de la griffe a provoqué la formation d'inflammations locales assez intenses entre les mains de Malgaigne lui-même. Pour éviter ces complications, M. Trélat a proposé de placer au-dessus et au-dessous de chaque fragment une plaque mince et étroite de gutta-percha moulée isolément sur chacun d'eux, et d'appliquer la griffe de Malgaigne sur ces deux petites plaques destinées à servir de point d'appui. M. Trélat pense que l'appareil ainsi modifié est aussi puissant dans son application que celui de Malgaigne, et qu'il en évite les inconvénients.

Pour remédier à la bascule des fragments, Morel-Lavallée se servait d'un appareil qui ressemblait beaucoup à celui de Boyer et dans lequel les lacs étaient remplacés par des liens élastiques de caoutchouc. Au moyen de cet appareil, Morel-Lavallée a obtenu la consolidation

osseuse chez plusieurs malades qui ont été présentés par lui en 1860 à la Société de chirurgie.

Ajoutons enfin que M. Velpeau emploie une bande roulée imbibée de dextrine. Il place en outre en arrière, dans toute la longueur du membre, une plaque de carton et une compresse graduée, au-dessus et au-dessous des fragments rotuliens. C'est surtout dans les fractures longitudinales et obliques que ce bandage dextriné offre de grands avantages.

Quel que soit l'appareil dont on fera usage, on ne devra le placer que six ou huit jours après l'accident, à cause du gonflement qui survient constamment. Lors de son application, il faudra soigneusement éviter de faire au devant du genou des plis à la peau, car ceux-ci tendraient à écarter les fragments en s'introduisant dans leur intervalle.

Mayor a signalé l'impossibilité absolue où se trouve le malade de fléchir la cuisse sur le bassin, dans les jours qui suivent la levée de l'appareil.

On pourra généralement, au bout de trente à trente-cinq jours, faire exécuter quelques légers mouvements de flexion à la jambe, pour prévenir l'ankylose qui succéderait à un repos prolongé. On augmentera chaque jour l'étendue de ces mouvements, et, quelques jours après, on pourra permettre au malade de marcher avec des béquilles.

Les complications les plus fréquentes des fractures de la rotule, telles que l'ecchymose, l'épanchement sanguin dans les parties molles voisines, l'écrasement de l'os, effet d'une violente percussion, une ou plusieurs plaies des parties molles avec ou sans pénétration dans l'article, la fracture simultanée des condyles du fémur et du tibia, la présence d'un corps étranger dans l'intérieur de l'articulation, etc., seront traitées par les moyens que nous avons indiqués dans nos considérations générales.

ARTICLE XXVIII.

FRACTURES DES OS DE LA JAMBE.

Le squelette de la jambe étant formé de deux os qui peuvent se briser ensemble ou séparément, l'histoire de ces fractures comprend trois parties distinctes : 1° la solution de continuité des deux os, généralement désignée sous le nom de *fracture de la jambe ;* 2° celle du tibia ; 3° celle du péroné. Ces deux dernières lésions sont moins fréquentes que la première.