compliquée de plaie et difficile à maintenir réduite. A l'autopsie, on trouva le nerf saphène interne irrité par les fragments du tibia entre lesquels il était interposé; de plus, le péroné avait été fracturé obliquement sur deux points très-rapprochés de la plaie, et quelques fibres des muscles voisins étaient interposées entre ses fragments, de telle sorte que la réduction complète aurait été impossible pendant la vie.

Le décollement des épiphyses inférieures des os de la jambe est excessivement rare et s'accompagne presque nécessairement de fracture (fig. 71).

(Voyez, pour la conduite à tenir dans les fractures de jambe compliquées d'accidents semblables, nos considérations générales sur les fractures, page 208, *Complications*.)

§ II. — Fractures du tibia.

Fractures de l'extrémité supérieure du tibia. — Les fractures de l'extrémité supérieure du tibia, produites ordinairement par des causes directes, sont presque toujours accompagnées d'une contusion plus ou moins forte des parties voisines, et pénètrent souvent dans l'articulation du genou. Leur direction est tantôt horizontale, tantôt oblique, d'autres fois longitudinale : dans ce cas, la solution de continuité se trouve en rapport avec l'intérieur de l'articulation.

Quand la fracture est à peu près transversale et siége au-dessous de l'articulation péronéo-tibiale supérieure, le déplacement est ordinairement très-peu marqué, attendu que le péroné sert en quelque sorte d'attelle ; cependant Boyer rapporte qu'il a vu une fracture de l'extrémité supérieure du tibia produite par un coup de pied de cheval, dans laquelle les fragments avaient éprouvé un déplacement assez grand suivant l'épaisseur de l'os, déplacement auquel il fut impossible de remédier, en sorte que le tibia resta courbé dans sa partie antérieure.

Lorsque la solution de continuité détache toute l'extrémité articulaire du tibia et suit une ligne légèrement courbe passant au-dessus de l'articulation péronéo-tibiale, on trouve, à la partie inférieure du genou, un déplacement assez étendu si la solution de continuité est oblique en bas et en dedans, tandis qu'il n'y a qu'un peu de tassement lorsque la fracture est multiple ou s'accompagne d'un certain degré de pénétration.

Lorsque la fracture comprend seulement un des côtés de la surface articulaire, le déplacement est peu prononcé, et ne porte que sur l'épaisseur et non sur la longueur.

Il peut se faire encore qu'il y ait un simple arrachement de la surface osseuse qui donne insertion aux ligaments croisés, comme l'a observé M. Anger, à la suite d'un broiement du genou produit par

une roue de voiture, chez un malade qui subit l'amputation. L'examen du membre montra que le déplacement était peu considérable.

Le diagnostic présente quelques difficultés lorsque le traumatisme articulaire est profond, et s'accompagne d'un très-faible déplacement. Il serait impossible de reconnaître un arrachement borné au voisinage de l'insertion des ligaments croisés. C'est là sans doute ce que A. Cooper a décrit sous le nom de luxation des fibro-cartilages interarticulaires. On pourrait alors méconnaître la fracture et croire à une simple entorse ou à une contusion violente. La difficulté est beaucoup moindre et disparaît habituellement après quelques jours, lorsqu'une portion notable de l'os a été détachée, et mieux encore lorsqu'il existe une fracture accompagnée d'un grand déplacement. Dans ce cas, outre les symptômes communs à toutes les fractures, tels que la douleur, l'impuissance du membre, la mobilité anormale, la crépitation et l'ecchymose, qui est toujours assez considérable, on trouve encore une déformation spéciale, quelquefois même de véritables mouvements de latéralité ou de circumduction au voisinage de l'articulation.

Le siége de la difformité indique la direction suivant laquelle le déplacement a lieu ; par conséquent, il est variable. Le plus souvent on voit le fragment supérieur faire saillie en avant et la jambe subir un certain degré de rotation. Cette difformité devient surtout apparente lorsqu'on exerce les manœuvres nécessaires pour percevoir la mobilité anormale et la crépitation.

Lorsque la fracture est compliquée d'une plaie étroite, il est difficile de savoir si celle-ci communique avec l'articulation, d'autant plus que le parallélisme peut être détruit et que l'écoulement de synovie pourrait provenir de l'ouverture de l'une des nombreuses bourses séreuses qui entourent l'articulation. Toutefois il importe de ne pas trop en rechercher l'origine, dans la crainte de favoriser l'apparition de l'arthrite qui éclate habituellement du deuxième au cinquième jour.

Le pronostic de ces fractures est toujours grave en raison du voisinage de l'articulation et des désordres que la violence extérieure produit habituellement dans les parties molles de la région. M. Ed. Marie, interne distingué des hôpitaux (thèses de Paris, 1867), insiste également, et avec raison, sur la lenteur avec laquelle s'opère leur consolidation, même lorsqu'elles sont simples. Il est rare, en effet de l'obtenir avant le soixantième jour ; quelquefois même elle n'a lieu qu'au sixième mois. L'obliquité de la fracture, l'abondance de l'épanchement sanguin, la multiplicité des fragments, la pénétration articulaire, l'âge avancé du malade, la présence de plaies communiquant ou non avec le foyer de la fracture, l'application inexacte de l'appareil et l'exercice prématuré du membre, sont les causes qui ont été le plus invoquées pour expliquer ce retard.

Parmi les complications qui peuvent survenir à la suite de ces fractures, on a encore signalé l'hémorrhagie inquiétante dont les plaies ont pu être le siége, et même la déchirure de la veine poplitée, constatée une fois à l'autopsie par M. Lannelongue.



Fig. 195. — Triple fracture dentelée du tibia.

Le traitement consiste, dit A. Cooper, d'abord à mettre le membre dans l'extension, le fémur ayant pour effet, dans cette attitude, de favoriser la coaptation de la fracture du tibia, en remplissant l'usage d'une attelle appliquée sur sa partie supérieure, et en permettant de maintenir les surfaces articulaires dans une exacte opposition. Ensuite on doit presser les surfaces de la fracture l'une contre l'autre, au moyen d'une bande roulée; favoriser cette pression, en appliquant un tampon d'ouate et une attelle de carton, et recourir de bonne heure aux mouvements passifs pour prévenir l'ankylose. Toutefois la crainte de l'ankylose ne doit pas empêcher d'immobiliser le membre aussi complétement que possible, tant que la consolidation osseuse n'aura pas lieu; car une fausse articulation gênerait considérablement les fonctions du membre.

Les fractures compliquées de plaies, celles qui sont produites par armes à feu, donnent lieu aux mêmes indications que les fractures de l'extrémité inférieure du fémur.

Fractures du corps du tibia. — La position superficielle du tibia qui, en outre, est chargé de supporter presque à lui seul le poids du corps transmis par le fémur, doit être regardée comme une cause qui prédispose à la production de ces fractures; néanmoins, malgré ces conditions, les solutions de continuité du tibia seul sont assez rares, comparativement à celles du péroné ou à celles des deux os de la jambe. Elles peuvent être produites par des causes directes ou indirectes, et occuper différents points de la longueur de l'os. Leur direction est quelquefois transversale; presque toujours elles sont obliques quand elles sont le résultat d'une chute sur les pieds, mais alors elles sont situées près de l'extrémité inférieure de l'os. Ces fractures sont habituellement uniques; cependant, lorsque la cause est directe, on conçoit qu'elles peuvent être doubles et même triples,

comme on le voit sur une pièce déposée au musée Dupuytren (fig. 195).

On a vu, chez de jeunes sujets, ces fractures provoquer, au bout

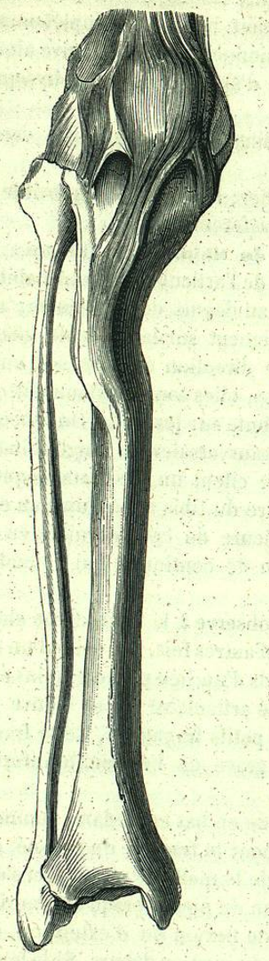

Fig. 196. — Fracture du corps du tibia vicieusement consolidée. On voit que le péroné est le siége d'une courbure.

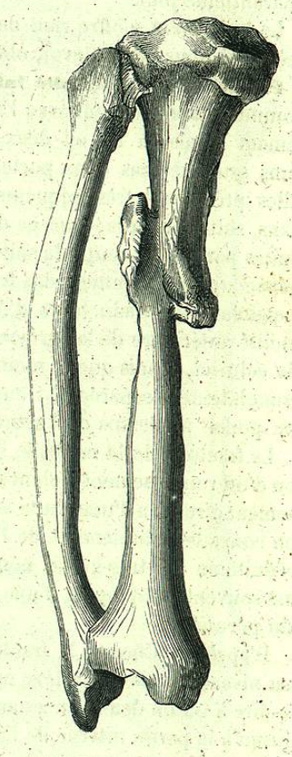

Fig. 197. — Fracture oblique du corps du tibia au voisinage de l'extrémité supérieure vicieusement consolidée. Courbure et hyperostose consécutives du péroné.

d'un certain temps, la formation d'une courbure et d'une hyperostose du péroné (fig. 196 et 197).

Les signes sont parfois très-obscurs, car le déplacement est souvent peu marqué, et les doigts promenés sur la crête du tibia ne constatent pas toujours une différence de niveau entre les fragments. La mobilité étant quelquefois nulle, la crépitation doit manquer complétement : aussi est-ce plutôt d'après les signes rationnels que l'on arrive alors à supposer l'existence de la fracture que d'après les signes physiques, qui font assez fréquemment défaut.

La fracture du corps de l'os est ordinairement consolidée vers le quarantième jour.

Le traitement n'offre rien de particulier; le bandage inamovible est celui qui nous paraît devoir obtenir la préférence.

Fractures de l'extrémité inférieure du tibia. — Ces fractures, qui communiquent souvent avec l'intérieur de l'articulation, sont habituellement situées à un ou deux pouces au-dessus des malléoles; mais dans quelques cas elles portent uniquement sur la malléole interne. Elles présentent très-fréquemment une direction oblique, soit en dedans, soit en dehors; dans ce dernier cas, elles sont constamment produites par contre-coup à la suite d'une chute sur les pieds. On rencontre beaucoup plus rarement des fractures transversales ou longitudinales : cependant les traducteurs d'A. Cooper citent un cas dans lequel la moitié antérieure de la surface articulaire du tibia restait unie au corps de celui-ci, tandis que la moitié postérieure de cette dernière en était complétement séparée par une solution de continuité qui s'étendait à un pouce au-dessus de l'articulation.

La fracture de la malléole interne s'observe à la suite d'une entorse ou d'un renversement violent du pied ; d'autres fois, à la suite d'un écrasement direct ou d'une chute sur les pieds d'un lieu plus ou moins élevé, on constate le broiement de l'extrémité articulaire qui se trouve ainsi réduite en un très-grand nombre de petits fragments. Cette fracture est souvent compliquée d'une fracture grave de l'extrémité inférieure du péroné.

D'après A. Cooper, la fracture oblique en bas en dedans commence au niveau du point où siége ordinairement la fracture du péroné, c'est-à-dire à un ou deux pouces au-dessus de la malléole externe, et s'étend jusqu'à la partie interne de l'articulation du pied ; lorsqu'on imprime à celui-ci des mouvements de rotation, de flexion ou d'extension, il y a en même temps une légère inclinaison du pied en dehors. Si la fracture ne pénètre pas dans l'articulation, mais se trouve située obliquement au-dessus d'elle, le fragment supérieur fait une légère saillie au-dessus de la malléole interne. Quand l'obliquité est dirigée en bas et en dehors, on constate, outre la crépitation, l'inclinaison du pied en dedans et une saillie anormale de la malléole externe.

Le pronostic n'offre généralement rien d'inquiétant quand la fracture

est simple ; les appareils employés pour celles des deux os de la jambe sont mis ici fréquemment en usage. Toutes les fois qu'il y a une diduction des deux os qui favorise le déplacement ou qu'il y a renversement du pied, soit en dedans, soit en dehors, il faut toujours appliquer un appareil analogue à celui qu'employait Dupuytren pour les fractures de l'extrémité inférieure du péroné, c'est-à-dire mettre un gros coussin et une attelle du côté opposé au renversement du pied, et rouler la bande de manière à faire exécuter au pied un mouvement en sens inverse.

Il reste presque toujours dans l'articulation, après la consolidation des fragments, une roideur qui ne disparaît qu'avec beaucoup de lenteur. Dans le cas, au contraire, où la fracture est compliquée d'une plaie de l'articulation ou du broiement des surfaces articulaires, on est souvent obligé de recourir à l'amputation. Il en est de même dans les fractures produites par armes à feu. La résection, conseillée par quelques chirurgiens, pourrait également donner quelques avantages dans le cas où il n'y aurait pas de fissures remontant à une trop grande hauteur. Dans quelques circonstances, cependant, on devra chercher à conserver le membre en essayant d'amener une ankylose de l'articulation. C'est au chirurgien à décider les cas où l'on devra avoir recours à ce moyen, car il est impossible de donner des règles précises à cet égard.

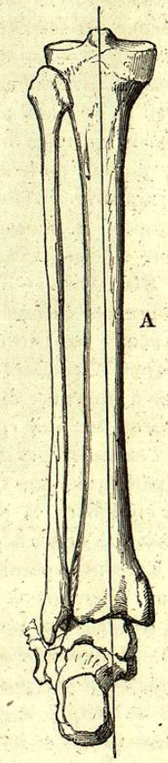

Fig. 198. — Rapport de l'axe vertical de la jambe avec l'articulation tibio-tarsienne.

§ III. — Fractures du péroné.

Quoique le péroné ne soit point, comme le tibia, immédiatement placé sous la peau, et que de plus il se trouve en dehors de la ligne de transmission du poids du corps (fig. 198), néanmoins ses fractures sont assez communes à cause du peu de résistance qu'il offre aux chocs extérieurs, et surtout en vertu du rôle important que remplit son extrémité inférieure dans l'articulation du pied avec la jambe.

Causes. — Ces fractures sont plus communes chez l'homme et sont propres à l'âge adulte. Dupuytren a observé que plus des deux tiers occupent la jambe droite.

Elles sont directes ou indirectes. Celles qui sont produites par une cause directe siégent indifféremment sur tous les points de l'os et ne