les formes les plus variées. On voit, dans le musée Dupuytren, trois pièces anatomiques recueillies par Desault, A. Dubois et Marjolin, nous montrant de ces exostoses intra-crâniennes sans aucune altération à la surface externe du crâne ; c'est à la face concave de l'os frontal, immédiatement au-dessus de la région orbitaire, que l'on remarque ces tumeurs sur les trois pièces que je viens de citer. Celle qui fut recueillie par Marjolin est très-remarquable (fig. 211): on y voit, de chaque côté de la rainure, qui vient se terminer à l'apophyse cristagalli, une tumeur représentant, par sa forme et son volume, la moitié d'une noix; celle-ci fait, à l'intérieur du crâne, une saillie d'un centimètre et demi environ, bien circonscrite, représentant la moitié d'un ovoïde fendu selon son plus grand diamètre. La pièce de A. Dubois, portant le n° 372, montre une agglomération de mamelons osseux qui occupent toute l'étendue des deux fosses coronales, en laissant entre elles un sillon profond qui correspond à l'extrémité du sinus longitudinal supérieur. La troisième pièce ressemble beaucoup à celle que je viens de décrire ; les mamelons osseux en sont seulement moins élevés. On trouve également, dans le traité des tumeurs de M. Virchow, l'exemple d'une tumeur osseuse, de la grandeur d'une petite pomme qui avait pris naissance sur la face interne de l'os frontal, près de la faux du cerveau, et qui faisait saillie dans la cavité antérieure du crâne. Cette tumeur perforait la dure-mère et déprimait fortement le lobe antérieur du cerveau. La surface était dure, lobulée. Une coupe perpendiculaire montra que la tumeur était éburnée et entourée d'une enveloppe fibreuse très-mince, qui lui donnait quelques vaisseaux. Ceux-ci pénétraient dans des canaux médullaires reconnaissables au microscope au milieu des couches osseuses stratifiées et remplies d'ostéoplastes.

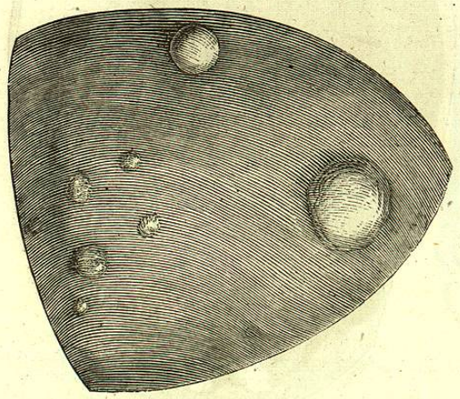

Fig. 212. — Exostoses multiples aplaties et nodulaires de la face externe du frontal. (Virchow.)

Les exostoses externes (fig. 212) peuvent également former à la surface de la boîte crânienne un relief plus ou moins considérable. On trouve, dans les auteurs, plusieurs exemples d'exostoses adhérentes à la face externe des os qui faisaient saillie vers la voûte orbitaire et la région sourcilière. L'une d'elles, née sur le frontal et figurée par Bruns, avait atteint lentement la grosseur d'une noix. J. L. Petit, qui paraît avoir trouvé quelques tumeurs semblables, en décrit une qui, née à la face externe du temporal, avait acquis un volume égal à celui d'un petit melon. Les auteurs citent quelques exemples de tumeurs analogues qui sont restées mobiles à la surface du crâne. L'une d'elles, au dire de Bruns, formait à l'occiput une tumeur pesant dix livres. Mais ces faits sont extrêmement rares.

Certaines exostoses font une saillie à peu près égale sur les deux faces des os du crâne; c'est ce que l'on remarque sur une pièce extrêmement curieuse qui fut envoyée à l'Académie de chirurgie par Bonnet, chirurgien à Clermont-Ferrand, et que possède maintenant le musée Dupuytren. On voit sur cette pièce, dont nous reproduisons la figure ci-contre (fig. 213), deux exostoses, dont l'une occupe

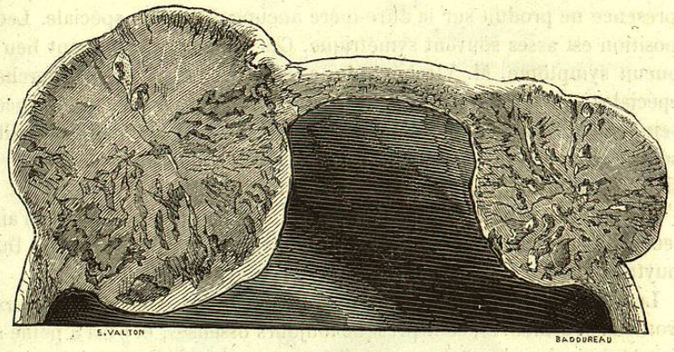

Fig. 213. — Exostoses faisant une saillie à peu près égale sur les deux faces des os crâniens.

la partie supérieure de l'os frontal, et l'autre l'angle postérieur et supérieur des deux pariétaux; elles ont une forme presque complétement sphérique. Les os du crâne, prolongés par la pensée dans l'intérieur de ces tumeurs, les partageraient en deux moitiés à peu près égales, dont l'une proémine extérieurement, tandis que l'autre forme une saillie à l'intérieur de la boîte osseuse; mais ce qui a surtout lieu de nous surprendre, c'est le volume de ces tumeurs, dont l'une, celle qui correspond à l'os frontal, atteint à peu près le volume d'une orange. On comprend difficilement que le cerveau ait pu supporter une compression semblable à celle que produisaient ces tumeurs. Les musées de Hunter, de Vrolik et la collection de Prague contiennent de beaux

échantillons de tumeurs semblables qui pénétraient à la fois dans les cavités orbitaire et crânienne.

Parmi les exostoses qui se développent simultanément à l'intérieur et à l'extérieur du crâne, nous devons mentionner d'une façon toute particulière celles qui surviennent dans l'état puerpéral. Découvertes par M. Ducrest, ancien interne de la Maternité de Paris, ces exostoses sont aujourd'hui connues de tous les chirurgiens depuis les beaux travaux de MM. Rokitansky, Al. Moreau et Lebert. Sur un relevé de 332 femmes autopsiées par M. Moreau à la suite de couches, 130 présentaient des excroissances osseuses. Ces tumeurs, qui restent souvent à l'état d'ostéophytes, peuvent atteindre une épaisseur de 3 à 4 millimètres. Elles se composent de deux couches, l'une externe, aréolaire, l'autre interne, compacte. Leur adhérence au crâne est la règle, celle à la dure-mère, l'exception. Quelquefois elles s'étendent aux os de la face, mais cela est beaucoup plus rare. La structure de ces excroissances est d'abord cartilagineuse et ensuite osseuse. Leur présence ne produit sur la dure-mère aucune altération spéciale. Leur position est assez souvent symétrique. Ces tumeurs ne donnent lieu à aucun symptôme. M. Virchow, qui a fait sur ce sujet des recherches spéciales, observe qu'il a rencontré un certain nombre d'excroissances semblables dans le crâne des tuberculeux. Suivant lui, l'atrophie dite sénile coïnciderait également chez certains vieillards avec l'apparition d'exostoses qui feraient simultanément saillie à l'intérieur et à l'extérieur de la boîte crânienne. Cette disposition, assez rare d'ailleurs, s'observe très-bien sur quelques pièces déposées au musée Dupuytren.

Les ostéocèles qui prennent naissance dans les sinus ethmoïdaux, frontaux et orbitaires, sont presque toujours osseuses, et c'est à peine si l'on trouve, dans les auteurs, quelques exemples de tumeurs ostéocartilagineuses dont la valeur soit nettement établie. Ces exostoses sont habituellement constituées par une substance éburnée d'une dureté considérable; cependant il n'est pas rare de trouver du tissu spongieux dans leur intérieur. Tantôt elles sont adhérentes aux parois osseuses, ainsi que cela résulte des observations de Baillie, Jobert, Busch, Paget, Pech et Romhild (fig. 214) : plus souvent elles demeurent indépendantes des os, et alors elles semblent provenir du périoste fibro-muqueux qui tapisse les sinus. C'est ce qui avait lieu dans les cas de Otto, Roux, Holmes-Coot et Dolbeau. Cette disposition, depuis longtemps signalée par M. le baron J. Cloquet, avait conduit ce savant chirurgien à considérer les exostoses des sinus comme des polypes ossifiés. Quelques auteurs ont vivement combattu cette manière de voir : les uns en prétendant que ces tumeurs ne deviennent mobiles qu'après avoir refoulé et détruit par compression la lame osseuse qui

leur avait donné naissance ; les autres, en affirmant que les cas observés par M. Cloquet n'étaient en réalité que des polypes ou des tumeurs kystiques dont la coque ou le centre étaient ossifiés. A l'appui de cette

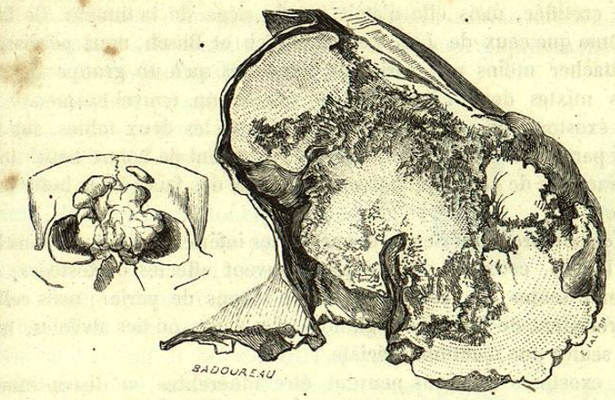

Fig. 214. — Exostose éburnée des sinus frontaux. La petite figure représente la pièce vue à l'extérieur.

opinion, M. Virchow invoque les exemples d'ostéomes kystomateux signalés par les auteurs. Lui-même aurait observé un cas semblable

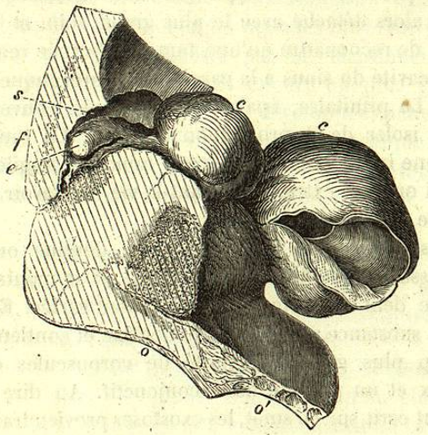

Fig. 215. — Ostéome kystomateux de l'orbite. (Virchow.)

dans les sinus frontaux d'un adulte (fig. 215). La tumeur avait percé les deux tables, remplissait les sinus frontaux et faisait saillie à l'intérieur et à l'extérieur de l'os. L'autopsie démontra que cette excroissance

était éburnée dans la plus grande partie de son étendue, tandis que sur les autres points elle était constituée par un tissu poreux, riche en vaisseaux et par des kystes muqueux revêtus d'une couche d'épithélium vibratile. Or, dans ce cas, la muqueuse des sinus était épaissie et en partie crétifiée, mais elle n'était pas le siége de la tumeur. Ce fait, de même que ceux de J. L. Petit, Delpech et Busch, nous paraissent se rattacher moins aux véritables exostoses qu'à un groupe de tumeurs mixtes dont l'étude mérite encore un nouvel examen.

Les exostoses qui prennent naissance entre les deux tables, sur les autres parties du crâne, sont rares, et présentent de bonne heure tous les caractères de celles qui naissent sur l'une des faces de la boîte crânienne.

Les maxillaires supérieurs, et surtout les inférieurs, sont, de tous les os de la face, ceux qui sont le plus souvent affectés d'exostoses, on y observe toutes les variétés dont nous venons de parler; mais celles qui procèdent de l'antre d'Highmore, des dents, ou des alvéoles, méritent seules une mention spéciale.

Les exostoses du sinus peuvent être adhérentes ou discontinues. Celle qui fut enlevée par Michon était mobile. Sur un sujet qui servait à ses cours pratiques de médecine opératoire, lorsqu'il était prosecteur à l'amphithéâtre des hôpitaux, M. Péan trouvant une résistance presque insurmontable au passage de la scie à chaîne, soupçonna que le sinus pouvait être rempli par une exostose. Le maxillaire supérieur fut alors détaché avec le plus grand soin, et l'examen de la pièce permit de reconnaître qu'une tumeur éburnée remplissait complétement la cavité du sinus à la paroi supérieure duquel elle adhérait intimement. La pituitaire, épaissie, vascularisée, couverte de mucus, était facile à isoler de la production morbide. La tumeur était implantée sur une lame osseuse tellement mince et fragile, qu'il eût été impossible, si on l'eût extraite pendant la vie, de savoir si elle était ou non adhérente aux parois osseuses.

Les exostoses dentaires procèdent de la dentine ou du cément. Celles qui naissent de la dentine sont rares, et se montrent tantôt sur une partie de dent saine, tantôt sur une dent cariée. Elles sont formées par une substance analogue à la dentine et contiennent toujours une beaucoup plus grande quantité de corpuscules osseux, quelques vaisseaux et un peu de tissu conjonctif. Au dire de quelques auteurs qui ont écrit sur ce sujet, les exostoses proviendraient rarement du cément, et il faudrait attribuer au périoste les hyperostoses que l'on observe assez fréquemment autour des racines de certaines dents.

Étudiées histologiquement, les exostoses du cément ont pour physionomie constante une hypergenèse de la substance osseuse, avec production de canaux de Havers servant de centre aux stratifications concentriques

d'ostéoplastes irréguliers comme ceux du cément normal. Suivant M. Magitot, dont chacun connaît les consciencieux travaux sur l'anatomie et la pathologie dentaires, le cément serait le point de départ de toutes les exostoses que l'on observe chez l'adulte et le vieillard, tandis que les exostoses dans lesquelles on trouve la dentine mêlée à du cément et même à de l'émail ne se produiraient jamais après l'achèvement complet de l'évolution dentaire. Les premières seraient presque toujours consécutives à une affection antérieure, telle que la carie, les luxations incomplètes et l'ostéite, tandis que les secondes ne seraient dues qu'à un trouble de nutrition qui surviendrait dans la pulpe, c'est-à-dire dans l'organe producteur de la dentine. Cette opinion repose sur l'observation d'un très-grand nombre de faits. Quoi qu'il en soit, il est aujourd'hui bien établi que les exostoses du cément sont petites et se présentent habituellement sous la forme de dépôts plus ou moins réguliers qui entourent la racine de la dent (fig. 216), tandis que les exostoses dans lesquelles on découvre une proportion notable de dentine naissent plus spécialement au niveau de la couronne, et peuvent, en se développant, acquérir un volume extraordinaire. Elles avaient atteint la grandeur d'une noix chez les malades observés par MM. Wedl et Billroth. Sur une pièce déposée par M. Maisonneuve au musée Dupuytren, la tumeur avait acquis encore un plus grand volume. Les dents irrégulièrement groupées ou développées peuvent également donner naissance à des productions osseuses sur presque tous les points des os maxillaires. Ces anomalies rendent quelquefois, au premier abord, le point de départ de la production morbide difficile à déterminer.

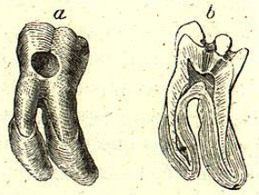

Fig. 216. — Exostose de la racine d'une dent cariée.

Les exostoses nées dans le tissu osseux péri-alvéolaire déterminent un travail de tuméfaction et d'éburnation dans une partie plus ou moins étendue de l'un des maxillaires qui permet habituellement, pendant la vie, de les distinguer des précédentes.

Les exostoses sont moins fréquentes sur les os du tronc, tels que les vertèbres, le bassin et l'omoplate ; cependant on en observe quelques exemples. C'est ainsi que Regnauld a vu une exostose cartilagineuse se développer, sans cause connue, sur la branche descendante de l'ischion d'un portefaix âgé de quarante-trois ans (*Observ. chir.*, Pisa, 1836). Follin et M. Cl. Bernard en ont rencontré dans le bassin de femmes mortes à la suite de l'état puerpéral. Les recherches faites par M. Péan, à la Maternité de Paris, lui ont démontré que ces exostoses puerpérales

sont rares et assez souvent symétriques. Les accoucheurs allemands ont donné dans ces derniers temps le nom d'épineux aux bassins atteints de cette singulière affection. Suivant eux, quelques-unes de ces saillies ont pu occasionner la déchirure de l'utérus au moment de la parturition. M. Virchow prétend qu'elles occupent de préférence les points où les os pubis, iléon et ischion, se réunissent primitivement.

On observe également de nombreux exemples d'exostoses sur les clavicules, le sternum, les côtes, le tibia ; en un mot, sur les os dont une des faces est placée au-dessous des téguments. Il faut remarquer cependant que l'on est exposé à exagérer la fréquence relative des exostoses profondes et superficielles; car celles-ci sont facilement reconnues, précisément parce qu'elles sont placées immédiatement au-dessous de la peau, tandis que celles qui sont développées sur des os cachés par des couches épaisses de muscles doivent plus facilement être méconnues ; et, dans ce cas, si l'exostose est douloureuse, on se borne à dire que le malade est en proie à des douleurs ostéocopes. Les grands os des membres, l'humérus, le cubitus, le radius, le fémur, en sont assez souvent affectés. Tantôt c'est sur la diaphyse, tantôt au niveau de l'épiphyse, au niveau des points où s'attachent de fortes insertions musculaires, qu'elles prennent naissance. C'est surtout pour le fémur qu'il est vrai de dire que les exostoses affectent certains lieux de prédilection (fig. 205) ; en effet, on les observe presque constamment, ainsi que l'a fait remarquer A. Cooper, au-dessus du condyle interne de cet os.

L'observation démontre également que le plus grand nombre des exostoses qui se développent sur les os longs, pendant la période de croissance, sont superficielles : cependant M. Virchow a trouvé dans la diaphyse du tibia d'un enfant, auprès de l'articulation, une tumeur assez dense, quoique encore spongieuse et qu'il considère comme une énostose (fig. 217). Mais ce fait doit être regardé comme exceptionnel.

Fig. 217. — Enostose poreuse recueillie par M. Virchow dans l'extrémité supérieure du tibia.

Les tumeurs osseuses sont rares sur les os courts ; on cite cependant quelques ostéocèles développées sur les os du tarse, du carpe, sur les phalanges et même sur l'os hyoïde ou les osselets de l'ouïe. Dupuytren a décrit le premier une affection qui résulte de la formation d'une exostose à la face supérieure de la dernière phalange du gros orteil. (*Leçons orales*, t. I, p. 110). Nous parlerons des diverses formes que peut revêtir cette variété d'ostéocèles en décrivant les maladies propres à la région dans laquelle elles apparaissent.

Souvent on ne rencontre sur un malade qu'une seule exostose; quelquefois on en voit deux, trois et même un plus grand nombre. Le docteur C. Hawkins dit en avoir vu huit ou neuf sur un sujet traité par le docteur Eubank; et ce qui est fort curieux, c'est que plusieurs de ces exostoses occupaient exactement les mêmes points de deux os de chaque côté, tels que les deux radius, les deux cubitus et les deux péronés (exostoses symétriques) (fig. 209 et 210). On trouve aussi dans le musée Dupuytren trois squelettes dont presque tous les os sont couverts d'exostoses (voy. les pièces portant les n°s 334 et 436, données par Breschet, et la pièce n° 437, donnée par Béclard). Une observation semblable a été rapportée par Paget. La loi de symétrie que nous avons énoncée précédemment se trouve encore confirmée par l'examen de ces pièces.

La forme des exostoses n'est pas moins variable que leur nombre : les unes offrent un relief considérable de la surface de l'os (fig. 219);

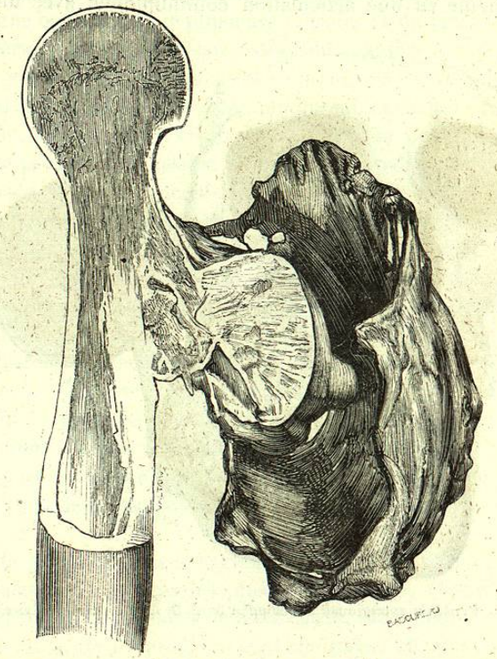

Fig. 218. — Exostose osseuse du fémur. On voit que cette tumeur s'est recouverte d'une bourse séreuse.

d'autres représentent une élevure à peine saillante au-dessus du niveau (fig. 212); les autres enfin sont globuleuses, plus ou moins régulières et attachées à l'os qui leur donne naissance par un pédicule plus

ou moins volumineux et se présentent sous la forme d'apophyses extrêmement longues et grêles (fig. 218). Leur volume est aussi très-variable : quelques-unes sont grosses à peine comme un pois, tandis que d'autres dépassent par leur volume la tête d'un adulte. Mais c'est là une limite extrême qu'elles atteignent bien rarement.

Les diverses espèces d'exostoses que nous venons de passer en revue sont recouvertes par le périoste, qui est généralement épaissi et faiblement adhérent à la tumeur. Lorsque celle-ci est volumineuse, les muscles qui la recouvrent peuvent être plus ou moins tendus, amincis, déviés de leur direction normale. Si ces organes ou les téguments exercent pendant les mouvements un frottement à la surface de l'exostose, il se forme entre les parties contiguës une de ces bourses séreuses (fig. 218) dont nous avons parlé (voy. chap. III, tome Ier, page 521). Stanley a même vu une articulation communiquer avec une bourse

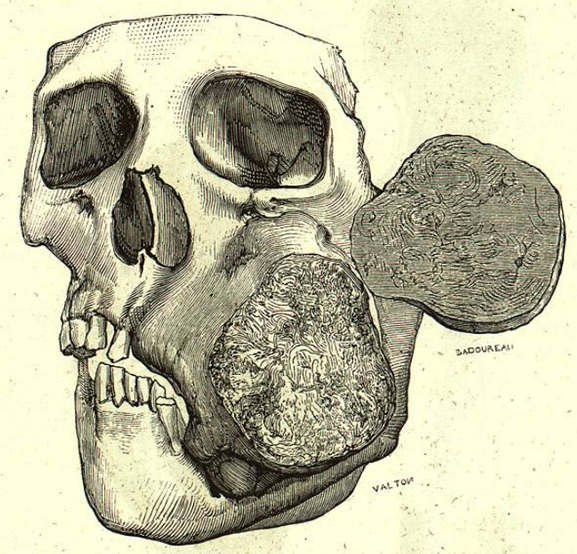

Fig. 219. — Exostose spongieuse développée dans le diploé du maxillaire supérieur.

séreuse qui coiffait une exostose située très-près du genou (*Diseases of bones*, p. 160). Les os, comprimés par la tumeur, sont déplacés si leurs articulations le permettent (fig. 209 et 210); s'ils résistent, tantôt ils contractent adhérence avec la tumeur, tantôt ils subissent une atrophie plus ou moins considérable. On trouve dans les *Bulletins de la Faculté de médecine*, t. IV, p. 332, une observation de Breschet dans laquelle

on voit une exostose de l'os maxillaire supérieur qui, par la pression qu'elle a exercée sur la mâchoire inférieure, a fait perdre à cet os plus des trois quarts de son volume normal (fig. 219).

Étiologie. — Nos connaissances sur les causes qui produisent les exostoses sont très-restreintes; on ne peut méconnaître que, chez certains sujets, ces tumeurs se développent sous l'influence d'une disposition générale de l'économie ; c'est à elle qu'il faut attribuer ces ostéocèles multiples observées sur le même sujet, dont nous avons cité plusieurs exemples dans l'anatomie pathologique. Cette prédisposition inconnue dans sa nature, et qui ne se traduit à nous que par ses effets, coïncide ordinairement avec une diathèse osseuse qui détermine l'ossification des tissus tendineux et ligamenteux. Abernethy a vu un jeune enfant du comté de Cornwall qui présentait plusieurs exostoses en même temps qu'une ossification de plusieurs muscles et de leurs tendons; le ligament cervical postérieur était ossifié de manière à rendre la tête immobile, et *les deux bords des cavités axillaires*, probablement les tendons du grand pectoral et du grand dorsal, également envahis par l'ossification, fixaient les bras sur les côtés de la poitrine. La même coïncidence peut être constatée sur une pièce pathologique déposée dans le musée des chirurgiens de Londres ; le sujet, qui mourut à l'âge de trente-neuf ans, avait presque la moitié de ses muscles ossifiés, et en outre un grand nombre d'exostoses (*Gazette méd. de Londres*, loc. cit.). Mais, quoique souvent combinés sur le même individu, ces deux genres d'ossifications anormales ne paraissent pas tenir exactement à la même disposition de l'économie. En effet, tandis que l'ossification des tissus fibreux se rencontre principalement chez les personnes avancées en âge, les exostoses que j'ai appelées autrefois *constitutionnelles* se montrent le plus souvent dans le jeune âge; non pas précisément chez de jeunes enfants, mais dans la période de dix à vingt ans. On peut regarder comme exceptionnels les faits de Langenbeck et de Carl Textor, dans lesquels la maladie a été reconnue avant l'âge de deux ans.

L'hérédité paraît également exercer une influence sur la production de cette maladie. Un des cas les plus remarquables, et qui met dans toute son évidence la puissance de cette cause, est rapporté par Boyer: c'est l'observation de Pélerin, qui était elle-même affectée de plusieurs exostoses, et dont le père, les frères, les sœurs, les neveux et les enfants portaient de semblables tumeurs (1).

On a accusé les scrofules de pouvoir déterminer le développement de ces tumeurs osseuses. Quelle est l'affection des os que l'on n'a point cherché à faire dériver de cette cause? Certes il est bien fréquent de

(1) *Traité des maladies chirurgicales*, t. III, p. 598.