le sphénoïde (Köhler, Leipzig, 1795), le temporal (Wolfath, *Diss. inaug.* Wirceb, 1848), ou l'un des maxillaires, elle donne naissance à une tumeur circonscrite qui tend à combler les parties voisines et donne lieu à des troubles de voisinage assez semblables à ceux des exostoses (fig. 221).

Lorsque l'hypertrophie générale occupe les os longs, elle est plus prononcée sur la diaphyse que sur les extrémités épiphysaires de l'os, qui ont à peine augmenté de volume. Contrairement à ce que l'on observe pour les os du crâne, les parois de la diaphyse de ces os s'ac-

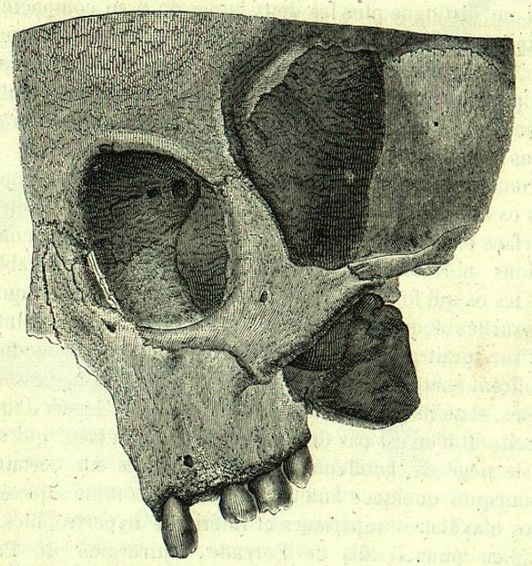

Fig. 221. — Hyperostose d'une moitié du sphénoïde. (Virchow.)

croissent ordinairement par leurs deux faces ; d'où il résulte que le canal médullaire se trouve d'abord rétréci, puis plus tard complétement oblitéré, en même temps que l'os prend un volume plus considérable (fig. 222). Quelquefois cependant cet accroissement ne s'opère que par une seule face, et c'est ordinairement la face interne, de sorte que l'os présente à l'extérieur son volume normal; il est seulement un peu rugueux à sa surface; mais si l'on vient à le scier, on le trouve plein, il n'y a plus de canal médullaire : au lieu de représenter un tube, il forme un cylindre entièrement formé de tissu compacte. Les os ainsi hypertrophiés présentent ordinairement une déformation; ils se courbent légèrement, suivant leur longueur.

Quelle est la cause de l'hyperostose ? Ne craignons pas d'avouer que nous sommes sur ce point dans l'ignorance la plus complète. Je ne puis cependant passer sous silence une explication très-ingénieuse de l'hypertrophie générale des os du crâne, qui a été donnée par A. Andral, neveu du professeur Andral. Suivant cet auteur, l'hypertrophie serait la conséquence d'une hydrocéphalie chronique, dont le liquide aurait été à peu près absorbé, la table interne s'étant graduellement éloignée de la table externe pour suivre le retrait du liquide. Cette explication, en faveur de laquelle son auteur a fait valoir des raisons plus ingénieuses que solides, n'a point été généralement adoptée. Il en est de même de l'opinion de Huschke, qui a essayé de rattacher au rachitisme l'hypertrophie diffuse des os du crâne, et de celle de quelques auteurs qui attribuent les hyperostoses des os longs à l'ostéite chronique ou à l'arthrite sèche. Toutes ces idées reposent sur une connaissance inexacte de la nature de ces divers états morbides.

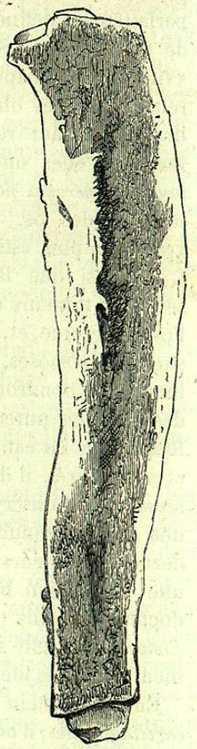

Fig. 222. Hyperostose totale du tibia.

Une augmentation considérable dans le volume des os, appréciable par la vue et par le toucher, constitue le signe presque pathognomonique de cette affection. Si avec cela on constate qu'il n'y a point de douleurs actuelles, point de traces d'inflammation ; si l'on apprend qu'il n'y en a point eu antérieurement; si la constitution du sujet est exempte de tout vice général, on peut affirmer, avec bien peu de chances de se tromper, que l'on a affaire à une hyperostose.

On ne connaît aucun traitement rationnel à opposer à cette affection, qui constitue plutôt une difformité qu'une maladie.

ARTICLE XXXVI.

DES OSTÉOCHONDROMES.

Définition. — Le nom d'*ostéochondrome* s'applique aux productions accidentelles des os dont le tissu fondamental est constitué

par l'hypergenèse et la prédominance absolue des éléments anatomiques appelés chondroplastes.

Historique. — La description des chondromes des os, et l'analyse précise des caractères distinctifs qui leur ont fait assigner une place parfaitement définie dans la classification des tumeurs osseuses, sont de date récente. S'il est vrai, en effet, que dès le commencement du XVIIIe siècle, Shaper et Below, Ruysch, Méry et M. A. Séverin aient relaté quelques observations que nous devons rapporter à des chondromes, il faut reconnaître que ces observations sont extrêmement rares, qu'elles ont été confondues sous les noms de *spina-ventosa*, d'*atheroma nodosum*, d'*ostéatomes*, avec les diverses espèces de tumeurs des os. Cette confusion se retrouve même dans les ouvrages les plus estimés qui ont paru au commencement de ce siècle. C'est ainsi que Boyer, suivant l'exemple de ses devanciers, présente ces tumeurs comme participant à la fois du spina-ventosa et de l'ostéosarcome, et, quand on lit attentivement le mémoire de A. Cooper sur les exostoses, on voit que cet auteur méconnaissait complétement les chondromes des os, et qu'il établissait entre ces tumeurs des divisions purement arbitraires. Après avoir admis des exostoses fongueuses ou cancéreuses qu'il divise suivant leur siége en *périostales* et *médullaires*, il donne, sous le nom d'*exostoses médullaires cartilagineuses*, deux observations de corps fibreux enkystés, enveloppés dans une coque produite par le refoulement du tissu osseux contigu. Ces dernières tumeurs sont également rangées parmi les exostoses dans une publication beaucoup plus récente, remarquable d'ailleurs, du docteur Hawkins (*Lectures on tumours of the bones*, et *Gazette méd. de Londres*, nouvelle série, t. I, p. 474), dont nous devrons plus d'une fois mentionner les idées dans cet article.

Enfin, Lobstein confondit, sous les désignations de *périostoses fibro-cartilagineuses*, d'*ostéospongioses*, d'*ostéophytes*, les exostoses périostales de Cooper, le spina-ventosa de Boyer et les variétés les plus diverses de cancers des os.

M. J. Cruveilhier, le premier, dans son remarquable travail sur l'anatomie pathologique, eut le mérite de séparer les chondromes des os, auxquels il imposa le nom exact d'*ostéochondrophytes*, d'avec les autres tumeurs, et de comprendre leur bénignité en les distinguant de l'ostéosarcome. Mais ce fut J. Müller qui, en 1836, entreprit, après de laborieuses recherches bibliographiques, et à l'aide d'observations exactes et détaillées, de démontrer que l'enchondrome des os, aussi bien que celui des parties molles, formait une classe nombreuse de productions morbides qu'il fallait séparer d'avec les autres tumeurs. Bientôt de nouveaux chirurgiens s'engagèrent dans

cette voie féconde, et, sans parler des descriptions que j'ai faites moi-même plusieurs années avant la première édition de cet ouvrage (1), ni de la note sur l'évolution de ces tumeurs que j'ai communiquée à l'Académie de médecine en 1855 (2), nous citerons, comme ayant un mérite tout particulier, les recherches que M. Lebert, professeur distingué à l'université de Zurich, a publiées en 1845 et en 1848, celles de MM. Fichte (3), Gluge (4), Paget (5), J. Cruveilhier (6) et Fayau (7). Nous mentionnerons également les observations publiées en 1857, par M. Voisin, dans la *Gazette des hôpitaux*; les articles importants de M. Dolbeau sur les enchondromes de plusieurs régions du corps, et l'excellente thèse soutenue en 1859 par M. A. Audé; travaux qui ont été en grande partie inspirés par les nombreuses leçons que nous avons professées sur ce sujet à l'hôpital des Cliniques, depuis un grand nombre d'années. Enfin nous citerons avec éloge les chapitres remarquables que MM. Broca et Virchow ont consacrés à cette affection dans leurs traités sur les tumeurs.

Anatomie et physiologie pathologiques. — L'étude anatomique et physiologique des chondromes des os nous oblige à étudier successivement : 1° leur évolution, 2° les altérations qu'ils sont susceptibles d'éprouver, 3° les modifications qu'ils font subir aux organes voisins.

A. **Évolution des ostéochondromes.** — Au point de vue de leur origine, les ostéochondromes se divisent naturellement en deux classes : 1° ceux qui naissent à l'intérieur des os, et que nous désignerons sous le nom de chondromes profonds, ou *enchondromes*; 2° ceux qui naissent dans les parties extérieures, auxquels nous donnerons le nom de chondromes superficiels, ou *périchondromes*. Quant aux chondromes qui se développent sur les cartilages permanents, côtes, larynx, trachée par exemple, et auxquels M. Virchow donne le nom d'*ecchondromes*, ou chondromes hyperplasiques, par opposition à ceux des os, qu'il nomme hétéroplasiques, il nous semble inutile de les décrire séparément.

1° *Enchondromes*. — Ces tumeurs sont de toutes les plus fréquentes. On les rencontre le plus habituellement sur les petits os, comme les phalanges des doigts et des orteils, les métacarpiens et les métatar-

(1) Nélaton, *Éléments de pathologie chirurgicale*, 1re édit., 1844, t. II.
(2) *Gazette des hôpitaux*, numéros des 25 janvier et 1er février 1855.
(3) Edward Fichte. Tubingen, 1850.
(4) Gluge, *Atlas d'anatomie pathologique*.
(5) James Paget, *Traité des tumeurs*.
(6) J. Cruveilhier, *Traité d'anatomie pathologique*, t. III, 1856.
(7) Fayau, thèse de Paris, *Sur l'enchondrome*, 1856.

siens, plus rarement sur les grands os des membres ; elles sont habituellement uniques, mais quelquefois elles affectent plusieurs os simultanément.

Nous avons décrit précédemment (tome Ier, page 483) leur mode d'apparition, nous nous contenterons donc de le rappeler ici en peu de mots. Au début, ils apparaissent dans l'intérieur des aréoles dont est creusé le tissu spongieux, sous la forme de noyaux cartilagineux disséminés (fig. 223). M. J. Cruveilhier observe avec raison qu'il est beaucoup plus rare de le voir former une petite masse enkystée dans une coque vésiculaire et sans vestige de tissu spongieux interposé au centre.

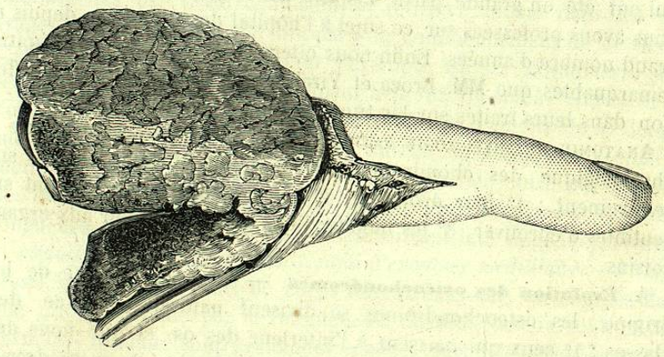

Fig. 223. — Chondrome né dans le tissu spongieux. On voit que la trame osseuse a été complétement détruite. (D'après un dessin figuré par moi en 1852 et déposé au musée Dupuytren.)

Lorsque ces dépôts augmentent de volume, ils distendent peu à peu la coque osseuse qui les enveloppe et la refoulent de tous côtés. Dans certains cas, cette coque est plus épaisse que s'il y avait eu simple distension vésiculaire, ce qui indique un accroissement hypertrophique du tissu osseux (fig. 224). Cette hypertrophie est due sans doute à un simple accroissement de nutrition, et non à une ossification du cartilage contenu dans son intérieur ; car la tumeur n'a jamais de tendance à s'ossifier ni à se convertir en exostose.

Lorsque la tumeur a débuté au centre de l'os, elle est habituellement sphéroïdale, sans bosselures : elle peut atteindre le volume d'une noix, d'une orange et même davantage. Sous l'influence de cet accroissement, l'écorce osseuse finit par céder; le plus souvent alors elle se perfore et ne présente que quelques parcelles amincies à la surface de la tumeur : d'autres fois elle se laisse détruire d'une

façon régulière, et les deux extrémités de l'os ne tiennent plus l'une à l'autre que par le périoste, qui est ainsi devenu l'enveloppe immédiate de la masse cartilagineuse. Parvenue à cet état, la production morbide s'échappe au dehors, refoule le périoste lui-même, et présente cette forme lobuleuse mamelonnée qui la distingue des autres variétés de chondromes. La tumeur se divise alors en deux parties, l'une contenue dans l'intérieur de l'os, l'autre à l'extérieur, qui se trouvent réunies dans leur partie moyenne, au niveau de la perforation plus ou moins rétrécie de la coque osseuse. C'est là ce qui avait

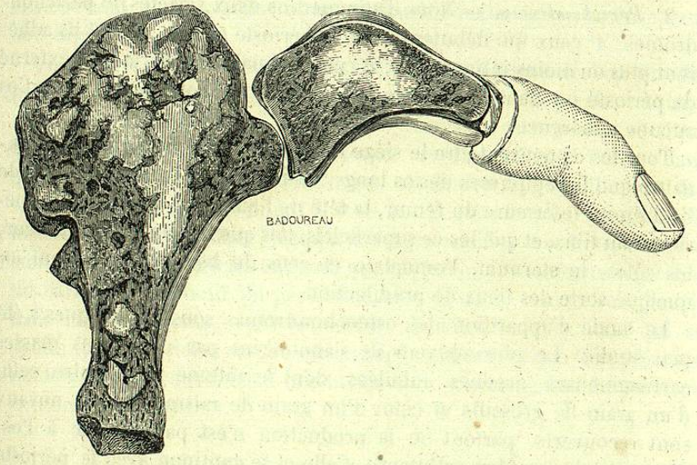

Fig. 224. — Chondrome enkysté ayant débuté au milieu du tissu spongieux. On voit que le tissu osseux s'est hypertrophié autour du tissu cartilagineux. (Cette pièce, extirpée par moi en 1847, est déposée au musée Dupuytren.)

lieu sur une pièce dont j'ai parlé dans ma première édition, et qui avait été recueillie sur un aliéné qui la portait depuis plus de trente ans. Cette disposition a été également constatée plusieurs fois par C. Hawkins, autant du moins qu'on peut en juger d'après la description très-peu détaillée que l'on trouve dans la *Gazette médicale de Londres* (*loc. cit.*). Suivant ce chirurgien, qui a décrit le premier cette variété, les chondromes profonds produiraient un accroissement presque général de la diaphyse d'un des os long des membres, et prendraient naissance à la fois dans le canal médullaire et à l'extérieur de l'os. L'auteur à qui j'emprunte cette description a eu l'occasion d'observer deux fois sur l'humérus cette variété de l'exostose. Elle ne cause, dit-il, aucune douleur, aucune gêne ; et dans un cas ce

fut par hasard qu'on la découvrit, en faisant l'autopsie d'un sujet mort à l'hôpital Saint-George, dans le service de M. Hewet : le malade ne s'en était jamais plaint.

Lorsque les noyaux cartilagineux se déposent primitivement au-dessous de la mince lame compacte des os spongieux et des épiphyses des os longs, on voit souvent quelques-uns de ces noyaux soulever la lame mince qui les emprisonne, refouler le périoste, et acquérir un grand développement. Nous verrons tout à l'heure que cette variété d'enchondrome pourrait être confondue avec certains chondromes superficiels ou sous-périostiques.

2° *Périchondromes.* — Nous distinguerons deux variétés de périchondromes : 1° ceux qui débutent entre le périoste et l'os, auquel ils adhèrent plus ou moins intimement ; 2° ceux qui naissent sur la face externe du périoste ou dans le périoste lui-même, et ne contractent avec l'os aucune adhérence.

Tous les os peuvent être le siége de ces tumeurs, mais il faut reconnaître que les épiphyses des os longs, en particulier la partie interne de l'extrémité inférieure du fémur, la tête de l'humérus, l'extrémité supérieure du tibia, et que les os superficiels, tels que le maxillaire inférieur, les côtes, le sternum, l'omoplate et ceux du bassin, constituent en quelque sorte des lieux de prédilection.

Le mode d'apparition des ostéochondromes sous-périostiques a été peu étudié. Le plus souvent ils s'annoncent par de petites masses cartilagineuses, grenues, lobulées, dont le volume varie entre celui d'un grain de groseille et celui d'un grain de raisin, etc. Ces noyaux sont recouverts, partout où la production n'est pas accolée à l'os, d'une enveloppe fibro-celluleuse. Celle-ci se continue avec le périoste et pénètre au fond de chacun des sillons qui séparent les lobules, sous forme de prolongements très-consistants et difficiles à détacher par dissection. Sa disposition a été ingénieusement comparée par Boyer à celle de la pie-mère autour des circonvolutions cérébrales, et par M. J. Cruveilhier à celle du chou-fleur. En effet, lorsqu'on l'enlève, on reconnaît aisément l'indépendance des mamelons cartilagineux et leur implantation sur un noyau commun. Cette enveloppe fibreuse présente pendant la vie une vascularisation plus ou moins prononcée ; elle est parfois doublée à l'extérieur d'une couche adipeuse qui peut acquérir une assez grande épaisseur.

Lorsque la tumeur s'accroît, le tissu osseux sous-jacent peut éprouver quelques modifications : tantôt il s'atrophie, plus souvent il s'hypertrophie, et s'excave peu à peu sous l'influence de la pression qui s'exerce sur lui. Dans le premier cas, l'atrophie peut être considérable : c'est ce qui eut lieu sur un jeune homme de dix-huit ans qui fut opéré par M. Ad. Richard. En disséquant la pièce avec soin, on

reconnut que la dernière phalange du pouce, considérablement atrophiée, était placée au centre d'un chondrome dont le tissu était constitué par le cartilage le plus pur. Dans le second cas, l'os présente parfois un accroissement considérable, comme on peut s'en convaincre en jetant les yeux sur un cinquième métatarsien que j'ai extrait en 1859 sur un homme âgé de cinquante ans, que j'ai déposé au musée Dupuytren. La tumeur avait le volume du poing et recouvrait la plus grande partie de l'os. Celui-ci avait augmenté de plus du double de volume ; son tissu, légèrement ramolli, était vasculaire, comme s'il était atteint d'inflammation chronique. Cependant la production morbide était entièrement cartilagineuse et ne contenait aucune masse osseuse dans son intérieur.

On trouve quelquefois un état aréolaire ou éburné de l'os sur des points opposés à ceux qui supportent la tumeur, mais cela est très-rare ; plus rarement encore on voit ce travail d'ostéoporose ou d'ostéosclérose s'étendre jusqu'au centre de l'os affecté. Enfin, dans quelques variétés de périchondromes, on trouve des aiguilles ou des végétations qui se présentent à tous les degrés, depuis l'ossification histologiquement parfaite, jusqu'à la simple calcification. Nous pensons, contrairement à quelques auteurs, que ces jetées stalactiformes qui sont un caractère distinctif du périchondrome et ne se rencontrent jamais dans l'enchondrome, sont le résultat de l'ostéite chronique qui se produit, dans certains cas, au contact de la tumeur, et que leur présence ne doit pas être attribuée à une ossification commençante du cartilage de nouvelle formation.

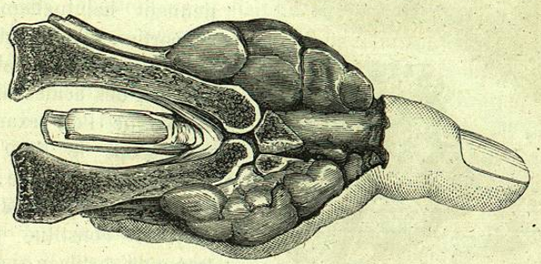

Fig. 225. — Chondrome né à la surface de l'os. (Pièce recueillie sur un sujet opéré par moi en 1858 et déposée au musée Dupuytren.)

Les chondromes nés dans les couches extérieures du périoste sont très-rares (fig. 225). Lenoir et M. Voillemier en ont cité des exemples ; j'en ai moi-même observé deux cas, l'un au pied, l'autre à la main. Leurs caractères anatomiques sont semblables à ceux des autres péri-