chondromes, c'est-à-dire qu'ils sont constitués par un tissu fibro-cartilagineux pur ou associé à quelques prolongements ostéo-calcaires. Parfois même ils adhèrent au périoste, mais toujours il est facile de les en séparer sans mettre l'os à nu. Il semble bien démontré, contrairement à l'opinion de M. J. Cruveilhier, qu'ils ne peuvent se greffer sur l'os qui les supporte, ni se transformer soit en exostose ostéo-cartilagineuse, soit en périchondrome sous-périostique.

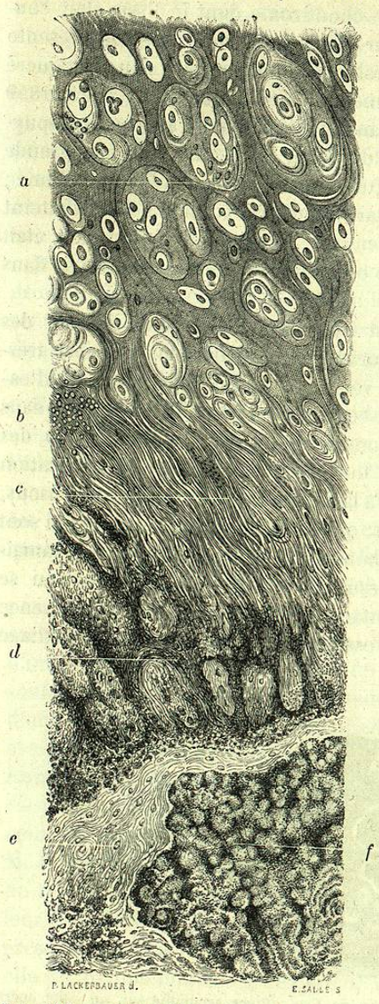

Fig. 226. — Enchondrome du pied vu au microscope. — Préparation faite par M. Ordoñez.
a. Trame du cartilage permanent. — *b*. Dépôt de granulations graisseuses. — *c*. Trame fibroïde. — *d*. Dépôts de matière phymatoïde. — *e*. Partie légèrement fibroïde dans laquelle on voit quelques ostéoplastes mal développés. — *f*. Masses de carbonate et de phosphate de chaux.

La composition chimique des chondromes des os est semblable à celle des chondromes des parties molles : comme eux, ils donnent à l'ébullition la chondrine, qui, suivant MM. Robin et Verdeil, n'est autre chose qu'un produit obtenu par l'altération du véritable principe immédiat, qui est la cartilagéine; mais ils contiennent habituellement une proportion plus grande de sels calcaires, reconnaissables par l'emploi des acides minéraux.

Lorsque l'on examine au microscope le tissu de ces tumeurs, on trouve, suivant M. Ordoñez, qu'il est presque toujours constitué par une trame de cartilage appartenant à la troisième variété de M. Robin, c'est-à-dire au cartilage permanent; très-rarement par le cartilage de la deuxième variété (fœtal ou d'ossification). La structure de ces productions diffère peu d'ailleurs de celle du cartilage normal. On trouve,

en effet, par places, des points où la substance fondamentale est formée de chondroplastes, de cellules et de noyaux semblables à ceux que l'on rencontre dans le cartilage physiologique. Toutefois, contrairement à ce qui a lieu pour ce dernier, on constate : 1° qu'un certain nombre de chondroplastes sont entourés d'une trame fibreuse; 2° que d'autres sont envahis, ainsi que la substance fondamentale et les cellules, par des granulations calcaires, ce qui donne à la préparation l'aspect d'une véritable incrustation; 3° que d'autres sont, ainsi que la substance intermédiaire, le siége d'une véritable ossification; toutefois ceci est beaucoup plus rare. Quant aux produits que l'on rencontre accessoirement dans ces tumeurs, tels que la matière phymatoïde, les dépôts de sang ou de pus plus ou moins altérés, ils n'offrent rien de particulier. Il en est de même des cavités kystiques dont nous allons parler, et dont les parois sont constituées, tantôt par le tissu cartilagineux lui-même, tantôt par une mince couche de tissu fibreux (fig. 226).

B. **Altération des chondromes.** — Les chondromes des os, comme ceux des autres organes, sont susceptibles de présenter, pendant les diverses phases de leur évolution, un certain nombre d'altérations dont les unes, telles que la vascularisation, les épanchements sanguins, l'ossification, le ramollissement, les kystes ou l'ossification, sont très-fréquentes, tandis que les autres, telles que l'inflammation, l'ulcération ou la gangrène, sont beaucoup plus rares. Tous ces épiphénomènes impriment à la tumeur des modifications qu'il importe de faire connaître.

Nous avons dit en effet que, pendant la première phase de leur évolution, le tissu chondromateux était bleuâtre, à reflet laiteux, luisant à la coupe, ferme, facile à écraser sous le doigt, composé d'une substance transparente, entourée elle-même d'une trame fibro-membraneuse ou spongieuse. Or, à cette période, le tissu morbide ne contient pas de vaisseaux. Mais, en se développant, la tumeur se vascularise. On voit alors de beaux réseaux, composés d'artérioles et de veinules, apparaître au centre et à la périphérie du tissu cartilagineux, qui devient alors plus tenace et plus élastique.

A mesure que la tumeur s'accroît, ces vaisseaux se multiplient comme ceux de l'os et des parties molles avoisinantes; ils se dilatent, deviennent flexueux, souvent même ils se rompent, et donnent lieu à des épanchements sanguins. On trouve alors une partie plus ou moins grande de la tumeur formée par des caillots séparés par des cloisons très-vasculaires. Ce sang extravasé se modifie peu à peu par l'absorption, et donne à la portion de tumeur qui le contient un aspect qui pourrait au premier abord en imposer à un chirurgien peu exercé et lui faire croire à de l'encéphaloïde (fig. 227). Sur d'autres points, le cartilage

devenu friable perd son élasticité et se convertit en substance phymatoïde.

D'autres fois une portion de la tumeur se creuse de vacuoles ou de cavités kystiques. Celles-ci ne sont habituellement tapissées par aucune fausse membrane. Leur contour est tantôt gélatineux et d'une magnifique transparence ; tantôt il est hyalin, clair ; tantôt il est jaunâtre,

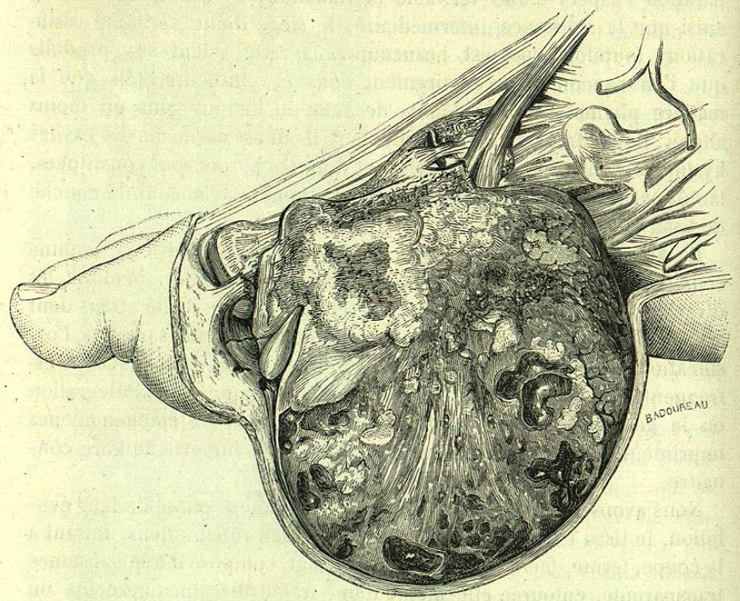

Fig. 227. — Chondrome du premier métatarsien. Cette tumeur, opérée par moi en 1848, avait été prise à tort pendant la vie pour un encéphaloïde. On voit qu'elle contient beaucoup de kystes et de matière phymatoïde. (Musée Dupuytren.)

visqueux ou même sanguinolent (tumeurs myxoïdes de Virchow) ; plus rarement ils contiennent des paillettes de cholestérine. Le nombre de ces kystes est variable : quelquefois il est considérable, et alors on les trouve irrégulièrement disséminés dans la masse du cartilage, qui forme autour de chacun d'eux une coque d'épaisseur variable. Quelques-unes de ces cavités peuvent atteindre les dimensions les plus extraordinaires. C'est ainsi que j'ai trouvé plus de dix litres de liquide dans l'extrémité inférieure du fémur, chez un malade qui mourut à l'Hôtel-Dieu lorsque je suppléais Roux, et que j'ai vu dans le service de Lugol, à Saint-Louis, un kyste qui prit naissance dans le même

os, et qui versa au dehors plus de trente litres de sérosité. La tumeur mesurait 1 mètre 75 centimètres de diamètre. Le malheureux qui la portait se montrait en spectacle aux fêtes des barrières, et avait été surnommé l'*homme-ballon*.

D'autres fois la tumeur s'ossifie : la production cartilagineuse prend alors un aspect aréolaire, ou ressemble à une substance compacte éburnée. Ce tissu nouveau possède quelquefois une structure semblable à celle du tissu osseux, mais plus souvent il est constitué par une simple incrustation calcaire. Cette transformation se rencontre dans un grand nombre de chondromes des os, quelle que soit la variété à laquelle ils appartiennent. Elle s'observe également dans beaucoup d'autres productions morbides. C'est donc à tort que M. Virchow considère cette disposition comme étant propre à une espèce particulière de chondromes à laquelle il donne le nom d'ostéoïde.

En même temps que ces modifications se passent dans les chondromes, on voit quelquefois l'inflammation se développer dans le tissu cartilagineux ou même dans les cavités kystiques. Dans le premier cas, il peut en résulter la formation d'abcès qui se vident au dehors et se cicatrisent spontanément ; dans le second, on voit fréquemment le pus se mélanger au liquide contenu dans le kyste, et provoquer une ouverture spontanée d'autant plus redoutable, que la poche est plus vaste, et que ses parois, revenant difficilement sur elles-mêmes, laissent le malade exposé à tous les accidents que détermine l'introduction de l'air dans son intérieur.

Quel que soit le siége de la suppuration, il est aisé de comprendre qu'elle laisse souvent à sa suite des ulcérations de profondeur variable (fig. 228). L'apparition de ces ulcérations peut encore être facilitée par l'amincissement de la peau distendue à la surface de la tumeur, par le frottement de corps étrangers, ou par l'application de topiques irritants, de ponctions et même de cautérisations intempestives. Une fois produites, ces ulcérations s'étendent généralement avec lenteur, surtout lorsque l'enchondrome est peu volumineux, comme celui des extrémités ; néanmoins, dans quelques cas, heureusement fort rares, elles prennent un mauvais caractère, détruisent rapidement la peau, la tumeur et les tissus voisins, et provoquent une suppuration ou des hémorrhagies de la plus haute gravité.

Enfin plusieurs observations démontrent que la gangrène elle-même peut s'emparer d'une portion plus ou moins grande de la tumeur, et convertir le tissu cartilagineux ou les kystes en putrilage. On a vu cette gangrène succéder à une ponction exploratrice, comme cela eut lieu chez la malade de M. Lloyd, qui était affectée d'un énorme

chondrome ramolli, mais non ulcéré, du tibia. Dès que cette altération se déclare, le pus devient brunâtre, acquiert une horrible fétidité et se mêle à des gaz qui ne tardent pas à s'infiltrer dans les régions voisines.

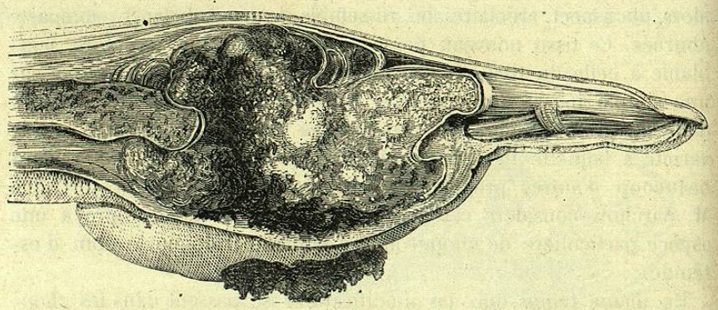

Fig. 228. — Chondrome ulcéré opéré par moi en 1865. (Déposé au musée Dupuytren.)

Lorsqu'une portion plus ou moins étendue de la masse chondromateuse a été détruite, elle laisse à sa place une vaste cavité ouverte à l'extérieur et dont les parois sont formées par les débris de l'écorce osseuse qui entourait le tissu cartilagineux; d'autres fois on voit survenir des complications importantes, telles que l'érysipèle ou l'infection putride, complications qui entraînent presque inévitablement la mort lorsque la tumeur est trop volumineuse pour qu'il soit possible d'entraver la marche de ces terribles accidents.

Pour compléter ce qui a trait aux diverses formes que les chondromes des os peuvent affecter, il est bon d'ajouter que ces tumeurs, contrairement à ce qui a lieu pour les chondromes de certains organes, sont rarement mixtes. Assez souvent, il est vrai, on voit, à une certaine période de leur évolution, une portion de leur substance passer à l'état granulo-graisseux; mais à peine pourrait-on citer quelques exemples d'association du tissu cartilagineux avec le tissu lipomateux ou avec le tissu dit cancéreux. Si donc la science a enregistré quelques faits comme ceux de Paget, qui a trouvé dans les côtes et dans les vertèbres le tissu cartilagineux mélangé au tissu cancéreux, l'étude approfondie de l'évolution de ces tumeurs n'en a pas moins clairement démontré, il faut le reconnaître, qu'elles doivent être désormais séparées de la classe des cancers, avec lesquels, en raison de leur aspect, elles ont été de tout temps confondues.

C. **Modifications que les ostéochondromes font subir aux organes voisins.** — Pendant que les chondromes des os parcourent les diverses

périodes de leur développement, ils envoient des prolongements entre les organes voisins, qu'ils compriment, sans avoir cette tendance à se les approprier qui caractérise le cancer. C'est ainsi qu'ils refoulent le périoste, les muscles, les tendons, les vaisseaux, les nerfs, parfois même les os et les articulations qui les entourent. On a vu, par exemple, les chondromes du maxillaire refouler les fosses nasales au point de chasser l'œil de l'orbite, et un chondrome né sur la tête des côtes désorganiser la moelle épinière en passant par les trous intervertébraux. Ces changements de rapports entraînent donc quelquefois à leur suite des troubles fonctionnels importants : les muscles amincis peuvent subir la transformation graisseuse, la circulation profonde être gênée; parfois même l'œdème survient dans la partie sous-cutanée placée au-dessous de la tumeur, le réseau veineux superficiel se dilate, les aponévroses, les tendons et leurs gaînes sont soumis à un tiraillement extrême qui les dévie et favorise leur atrophie; enfin, la peau, lorsqu'elle est trop distendue, peut elle-même céder, et alors apparaissent les ulcérations dont nous avons parlé.

Dans quelques cas, MM. Paget et Virchow ont vu des masses chondromateuses se produire dans les vaisseaux sanguins et dans les lymphatiques du voisinage; mais ces faits sont extrêmement rares et n'ont été observés que dans un très-petit nombre d'enchondromes périphériques.

Fig. 229. — Enchondromes multiples des doigts. (Pièce déposée au musée Dupuytren par M. Denonvilliers.)

Étiologie. — Les causes générales ou locales qui favorisent l'apparition des chondromes sont peu connues, mais il est évident qu'ils affectent de préférence certains os, ceux des extrémités par exemple. Cette fâcheuse prédisposition se montre manifestement chez les malades atteints de chondromes multiples. C'est ainsi que l'on a vu plusieurs fois des malades porter douze à quinze tumeurs chondromateuses sur les phalanges des orteils, sur les métatarsiens ou le tibia, ou bien aux mains et aux avant-bras. Plusieurs pièces semblables ont été déposées au musée Dupuytren. L'une d'elles, recueillie par M. Denonvilliers, occupe à la fois plusieurs doigts et plusieurs métacarpiens, comme l'indique la figure 229.

L'hérédité paraît jouer dans quelques cas un rôle assez considérable pour être noté. L'enfance et la jeunesse offrent également une influence assez marquée sur la manifestation de ces tumeurs, et en particulier