En décrivant les tumeurs fibro-plastiques, les fibromes, les kystes, les anévrysmes des os et les tumeurs blanches, nous verrons à l'aide de quels symptômes on peut les différencier des tumeurs myéloplaxiques.

Les épulis myéloplaxiques pourraient, en s'ulcérant, faire croire à l'existence d'une production épithéliale, d'autant mieux que certaines plaques à noyaux multiples prennent exceptionnellement, quand elles s'altèrent, une forme analogue aux cellules épithéliales; mais l'illusion ne peut être de longue durée pour un observateur attentif.

Traitement. — Aucun traitement médical n'est susceptible d'arrêter les progrès d'une tumeur myéloplaxique. Les moyens chirurgicaux seuls offrent de grandes ressources; mais ils n'ont d'efficacité qu'à la condition de détruire le tissu morbide en totalité. « La plus petite portion oubliée, dit Dupuytren (*Leçons orales sur le fongus hématode*, 1839), suffit pour la reproduction de la maladie. » Il serait donc impossible d'espérer une guérison durable au moyen de la ligature de l'artère principale du membre.

Parmi les procédés mis en usage contre ces productions accidentelles, le plus grand nombre d'entre eux, tels que la résection partielle, l'évidement, la rugination, la cautérisation, ne conviennent qu'aux tumeurs superficielles et facilement accessibles. Cependant tous ces moyens ont donné des guérisons durables, et il importe de leur accorder la préférence toutes les fois qu'ils sont applicables. Par malheur, il est difficile, dans la grande majorité des cas, de savoir d'avance, ou même seulement pendant l'opération, la profondeur à laquelle l'altération pénètre le tissu osseux, de sorte que l'on est le plus souvent obligé de recourir à la résection totale de la portion d'os affecté ou même à l'amputation du membre. Ces deux moyens radicaux et efficaces par excellence sont ordinairement les seuls à opposer aux tumeurs intra-osseuses développées dans la profondeur des membres.

ARTICLE XXXVIII.

DES OSTÉOFIBROPLAXOMES.

Synonymie : Tumeurs fibroïdes, fibro-plastiques, embryoplastiques (1).

Définition. — Nous donnons ce nom aux tumeurs des os constituées

(1) Ce chapitre, de même que ceux qui ont été ajoutés dans cette édition, à propos des tumeurs des os, a été extrait presque textuellement d'un *Traité sur les tumeurs* que M. Péan allait mettre sous presse lorsque je lui ai confié le soin de continuer la publication de cet ouvrage.

par la multiplicité anormale et prédominante des éléments anatomiques dits fibro-plastiques.

Historique. — Les anciens auteurs, se basant surtout sur les caractères extérieurs de ces tumeurs, les confondaient sous les noms vagues de sarcomes, spina-ventosa, fongus, exostoses, avec des affections essentiellement différentes; en sorte qu'il est difficile de découvrir, au milieu de leurs observations, celles qui se rattachent le plus directement aux fibroplaxomes.

A une époque rapprochée de nous, nous voyons encore les auteurs les plus justement estimés, tels que les Dupuytren, les Boyer, continuer à les décrire sous des noms variés et obscurs qui les rendent souvent méconnaissables, dans l'ignorance où ils étaient de leur structure intime. Quant aux auteurs qui accordèrent aux études histologiques une véritable importance, ils n'étaient pas beaucoup plus heureux.

Lorsque, en 1845, M. Lebert décrivit une espèce particulière de tumeurs constituées par un tissu qu'il avait étudié le premier, et auquel il donna le nom de *fibro-plastique*, ce savant distingué fut bientôt amené à reconnaître quelques-uns des caractères cliniques de cette classe de tumeurs des os; mais il les confondait encore avec les tumeurs myéloplaxiques, lorsque M. Robin vint démontrer la différence des éléments qui constituent ces deux ordres de tumeurs.

A partir de cette époque, nous voyons publier dans les recueils périodiques, tant en France qu'en Allemagne et en Angleterre, plusieurs observations dignes d'intérêt; toutefois ce fut M. Ordoñez qui, le premier, eut le mérite d'établir que le tissu fibroplastique offre, à l'état pathologique, plusieurs variétés qui correspondent aux diverses périodes d'évolution que parcourt le tissu conjonctif. Ces recherches ont été vulgarisées dans les leçons que M. Péan a professées publiquement, en 1859, sur les tumeurs myéloplaxiques et fibro-plastiques des os. Elles ont été également consignées dans la thèse de M. Manuel Carrera, qui était à cette époque un de ses élèves les plus distingués (thèse de Paris, 1865). Cette monographie remarquable mérite d'autant mieux d'être consultée, qu'elle renferme un grand nombre d'observations recueillies avec soin, et que, au moment de sa publication, les tumeurs fibro-plastiques des os n'avaient été l'objet d'aucune étude spéciale dans les livres de pathologie les plus modernes.

Siége. — Les fibroplaxomes peuvent occuper tous les os du squelette, mais ils siégent de préférence sur les os longs, et en particulier sur le fémur, le tibia et le péroné. Sur vingt-trois cas relevés par M. Carrera, quatorze fois la tumeur occupait un os long, sept fois un os plat, et deux fois seulement un os court, lequel dans ces deux cas était le calcanéum. Parmi les os longs, huit fois la maladie occupait

une des épiphyses du genou, et, parmi les os plats, ceux de la voûte crânienne, le maxillaire inférieur et l'omoplate furent le plus souvent affectés.

Il est extrêmement rare, dans les os longs de dimensions considérables, que la diaphyse soit le point de départ de la tumeur, au moins d'une manière exclusive. Dans les os longs de dimensions moindres, comme les métacarpiens et les métatarsiens, la diaphyse, au contraire, est souvent envahie en totalité par la maladie. M. Carrera a observé également que, dans les os plats, c'est plutôt le centre que la circonférence qui est affecté. Quant au calcanéum, dans les deux cas où il avait été attaqué, il entrait en entier dans la constitution de la tumeur.

Anatomie et physiologie pathologiques. — Pour mettre autant d'ordre que possible dans la description qui va suivre, nous allons étudier successivement : 1° le tissu des tumeurs fibro-plastiques ; 2° leur évolution ; 3° leurs altérations ; 4° l'influence qu'elles exercent sur les organes circonvoisins.

1° *Tissu fibro-plastique.* — Le tissu fibro-plastique des os, de même que celui des parties molles, ne présente pas toujours le même aspect. Le plus souvent il offre une teinte grisâtre, et ressemble au tissu plus ou moins congestionné du cerveau ; mais, d'autres fois, il a toutes les apparences de la gélatine ou du tissu fibreux : c'est ce qui explique pourquoi les auteurs ont assez souvent désigné les tumeurs fibro-plastiques des os, d'après leur aspect, sous les noms typiques de colloïdes, sarcomateuses, myxoïdes ou fibroïdes.

La consistance de ces tumeurs varie suivant qu'on les examine à l'état de crudité ou à l'état de ramollissement. A l'état de crudité, le tissu fibro-plastique présente un certain degré de résistance et d'élasticité. Par le grattage, il fournit une sérosité plus transparente que le suc cancéreux ; à la coupe, il donne quelquefois une crépitation produite par la brisure d'aiguilles osseuses contenues dans sa trame. A l'état de ramollissement, il devient jaunâtre, mou, friable, grumeleux, presque liquide. Dans les deux cas, le degré de consistance et de coloration, tout en se rapprochant de ceux que nous venons d'indiquer, présente pour chaque tumeur quelques nuances dues à la proportion variable des éléments accessoires ; ceux-ci peuvent donner à la tumeur une teinte plus rougeâtre, d'autres fois une teinte jaunâtre, comme celle de la matière grasse dite phymatoïde, et un peu plus de cohérence. Mais ce sont surtout, comme on va le voir, les diverses périodes d'évolution des éléments constituants qui déterminent les principaux types que revêtent ces tumeurs.

En effet, lorsqu'on examine au microscope les éléments qui constituent principalement les fibroplaxomes (fig. 234), on voit : 1° Que ceux qui existent dans les colloïdes sont semblables à ceux qui caractérisent le

tissu conjonctif normal dans les premiers temps de sa formation, c'est-à-dire que cette substance est constituée par une matière amorphe, semblable à de la colle ou à de la gélatine et par un grand nombre de noyaux. Elle est habituellement incolore, mais elle peut être jaunie

Fig. 234. — Ostéofibroplaxome de la jambe. (Préparation faite par M. Ordoñez.)

a, a, a. Trame de tissu fibreux. — *b, b, b.* Plaques ossifiées. Les ostéoplastes sont petits et irréguliers. La substance fondamentale est granuleuse. — *c, c, c.* Dépôt de granulations calcaires et de matières grasses.

par la présence de granulations graisseuses, ou rougie par l'hématosine et quelques globules de sang contenus dans son intérieur. Presque toujours elle est enfermée dans des cavités kystiques dont les parois sont minces et constituées par du tissu fibreux. 2° Que ceux des tumeurs charnues ont des caractères analogues à ceux que le tissu conjonctif possède à l'état normal, depuis la deuxième jusqu'à la cinquième période de son évolution, c'est-à-dire des noyaux plus ou moins allongés, quelquefois en voie de segmentation, et des corps fusiformes. Ces éléments sont habituellement contenus dans des aréoles formées par du tissu fibreux qui donne à la tumeur un certain degré de résistance et d'élasticité. Cette variété de fibroplaxomes des os est de toutes la plus commune : c'est à elle qu'il faut rattacher les tumeurs décrites par MM. Paget et Bennet sous les noms de fibro-nucléées et de tumeurs fibroïdes à récidives. C'est donc faute de connaissances suffi-

santes sur le développement du tissu conjonctif que ces auteurs ont créé inutilement ces deux dernières variétés et qu'ils les ont plusieurs fois confondues avec les myéloplaxomes. 3° Enfin que ceux des fibroplaxomes à type fibroïde sont caractérisés histologiquement par la prédominance de l'élément fibre, tandis que les noyaux, à toutes les phases de leur évolution, et les corps fusiformes, sont relativement en quantité minime. La plupart des fibres portent encore leur noyau, mais un grand nombre d'entre elles sont entièrement développées. La présence de cette trame fibroïde explique pourquoi ces tumeurs présentent un aspect brillant et nacré, et crient sous le scalpel comme le tissu dit squirrheux. Les noms de cancer fibreux et de myxomes, appliqués par MM. Paget et Virchow à ces sortes de tumeurs, montrent que ces auteurs, faute d'avoir bien interprété la constitution histologique de ces tumeurs, n'avaient pas bien nettement séparé le tissu fibro-plastique du tissu fibreux.

Outre les éléments embryoplastiques, les fibroplaxomes des os, lorsqu'ils se développent dans l'intérieur des os ou dans les épiphyses des os longs, contiennent habituellement des myéloplaxes, des médullocelles et des granulations graisseuses ; mais ces éléments, comme l'a remarqué M. Ordoñez, sont accessoires et relativement en quantité très-minime.

Les éléments des tumeurs fibroplastiques sont souvent parfaitement semblables à ceux du tissu conjonctif normal, dont ils représentent les divers degrés d'évolution ; mais souvent aussi ils offrent quelques particularités : c'est en général une hypertrophie qui porte sur l'élément lui-même, sur les noyaux et sur les nucléoles. On voit quelquefois les corps fusiformes se déformer et se fusionner, les noyaux pulluler et atteindre jusqu'à 9 millièmes de millimètre de diamètre, leur surface plus granuleuse, leurs nucléoles plus volumineux et plus brillants, leurs granulations plus foncées (fig. 235).

Pour ne rien omettre, nous ferons observer que le tissu des fibroplaxomes est souvent composé en même temps par les éléments de deux et même des trois types que nous venons de décrire.

Quel que soit d'ailleurs le type auquel elles appartiennent, ces tumeurs sont habituellement peu vasculaires. Cependant cette vascularité est plus prononcée dans la variété sarcomateuse que dans les deux autres, ce qui explique pourquoi la coloration est souvent plus prononcée.

2° *Évolution des ostéofibroplaxomes.* — L'évolution de ces tumeurs varie suivant qu'elles naissent à l'intérieur ou à la périphérie de l'os ; de là deux formes qu'il importe de décrire séparément.

a. *Forme intra-osseuse* (fig. 235). — Les tumeurs intra-osseuses se développent presque toujours dans le tissu conjonctif qui constitue

la moelle, rarement dans l'intérieur même de la substance osseuse.

Elles comprennent deux variétés : dans l'une le produit morbide se dépose dans une cavité kystique plus ou moins régulière ; dans l'autre, cette substance se trouve disséminée dans des cavités aréolaires creu-

Fig. 235. — Tumeur fibro-plastique de l'extrémité interne de la clavicule, forme intra-osseuse. — Variété infiltrée. (De la collection de M. Péan. Recueillie en 1860, dans le service de M. Gosselin, à l'hôpital Beaujon.)

sées au centre du tissu spongieux : nous désignerons la première variété sous le nom d'enkystée et la seconde sous le nom d'infiltrée.

Lorsque le volume du produit pathologique enkysté est peu considérable, la loge osseuse qui l'entoure peut être complète. C'est la présence de cette enveloppe calcaire qui avait fait donner autrefois à ces tumeurs, de même qu'à tant d'autres de nature différente, le nom de spina-ventosa. A l'extérieur, cette loge est recouverte par un périoste sain et adhérent ; à l'intérieur, elle est quelquefois lisse et régulière, mais le plus souvent elle est hérissée de lamelles osseuses plus ou moins développées qui cloisonnent la petite masse charnue et l'empêchent d'être énucléable. En augmentant de volume, la production morbide refoule la coque osseuse, la distend et l'amincit ; parfois même elle la perfore plus ou moins largement, et alors, ou bien l'ouverture qui en résulte laisse la matière morbide s'engager dans le canal médullaire, ou bien, si le mal s'étend vers le périoste, celui-ci comble l'ouverture, de sorte que la cavité de réception de la tumeur devient ostéofibreuse. Cette membrane peut se laisser elle-même perforer par le tissu morbide qui s'étend au dehors, ou au contraire sécréter à sa face profonde une nouvelle couche osseuse qui recouvre la production fibro-plastique en partie ou en totalité.

Dans la seconde variété, lorsque le tissu morbide est infiltré, il apparaît sous la forme de petits dépôts blanchâtres qui remplissent les cellules du tissu spongieux. A mesure qu'on s'éloigne du début, les petites productions charnues refoulent les cloisons osseuses qui les

séparent et finissent par les détruire, de sorte que l'on a une forme enkystée consécutive. Dans ce cas, comme dans le précédent, la production pathologique peut s'étendre plus ou moins loin dans le canal médullaire ou du côté du périoste. Cette membrane elle-même peut se laisser détruire ; on voit alors une tumeur molle s'ajouter à la tumeur osseuse préexistante. Autour de ces cavités, le tissu osseux demeure habituellement sain ; quelquefois cependant il se vascularise au contact de la matière sarcomateuse.

b. *Forme périphérique.* — Les tumeurs périphériques présentent également deux sous-variétés, suivant qu'elles débutent dans les couches superficielles du périoste, *forme périostique*, ou dans les feuillets de cette membrane qui adhèrent au tissu compacte, forme *sous-périostique*.

Les tumeurs périostiques sont très-rares, si l'on en juge par le petit nombre de cas qui ont été relatés dans la science.

J'ai eu cependant l'occasion d'en observer plusieurs exemples, entre

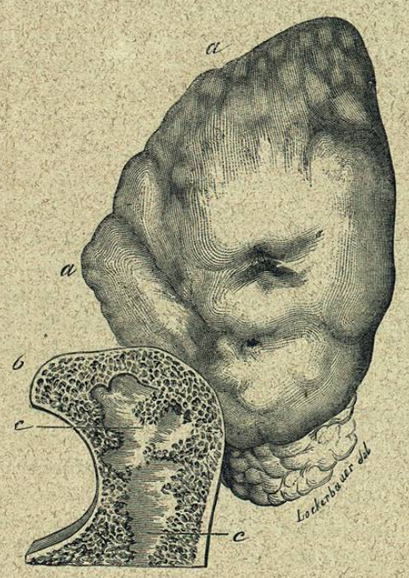

Fig. 236. — Tumeur fibro-plastique de l'olécrâne, forme périostique. (De la collection de M. Péan.)

On voit qu'une autre tumeur se développait simultanément dans le tissu spongieux de l'épiphyse.

autres sur une jeune dame de vingt-deux ans, que j'opérai, en 1858, d'une tumeur développée sur l'olécrâne, et sur un homme âgé de trente

ans, que j'opérai, en 1859, d'un fibroplaxome périostique développé à la face externe de l'arcade pubienne. Toutefois il est à remarquer que, chez la première, outre la tumeur périostique, on trouva de petites productions blanchâtres, de même nature, qui étaient infiltrées dans le tissu spongieux situé au centre de l'épiphyse (fig. 236). M. Péan, qui assistait à ces deux opérations, reconnut, avec M. Ordoñez, que le tissu de ces tumeurs était constitué par une trame fibreuse infiltrée d'une énorme quantité d'éléments embryoplastiques.

Les tumeurs sous-périostiques sont plus communes ; on les observe habituellement aux extrémités des os longs et sur les os plats. Comme les précédentes, elles peuvent s'accompagner d'une tumeur de même nature siégeant à l'intérieur de l'os : dans ce cas, la portion d'os qui correspond à la double tumeur est toujours le siége d'une hypertrophie plus ou moins considérable.

La conformation intérieure des tumeurs périostiques et sous-périos-

Fig. 237.

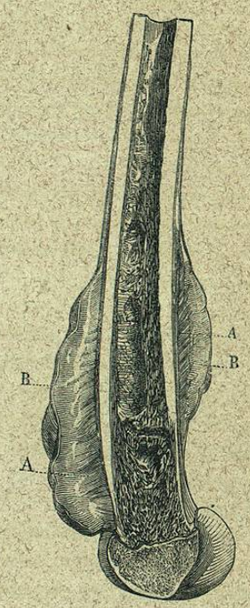

Fig. 238.

La figure 238 représente l'extrémité inférieure du fémur scié suivant sa longueur. — A, A. Filaments osseux implantés à la surface de l'os. — B, B. Couche de tissu fibroplastique.

tiques est loin d'offrir les mêmes caractères. Tandis que les premières ne diffèrent pas sensiblement des fibroplaxomes des parties molles,