ARTICLE XLII.

OSTÉOMÉDULLOMES.

Synonymie : Tumeurs à médullocelles.

Nous désignons ainsi des tumeurs des os qui sont formées par l'hypergenèse d'un élément anatomique auquel M. Ch. Robin a donné le nom de médullocelle (*Dict. de médecine*, par Littré et M. Ch. Robin, 12e édition).

La rareté de ces tumeurs explique pourquoi elles ont été niées par plusieurs chirurgiens, et pourquoi elles ont été confondues par quelques observateurs, et en particulier par M. Ordoñez avec certaines formes de fibroplaxomes. Cependant nous en avons recueilli plusieurs observations; l'une d'elles a été longuement décrite dans l'excellente thèse de M. E. Nélaton. (*Thèse sur les tumeurs à myéloplaxes*. Paris, 1860.) Leur aspect est grisâtre ou gris rosé, comme celui de l'encéphaloïde; leur consistance est un peu supérieure à celle de la moelle normale, mais elles sont friables et faciles à écraser sous le doigt. Au microscope, on trouve qu'elles contiennent : 1° des médullocelles placées les unes contre les autres, au milieu d'une matière amorphe, finemement granuleuse. Suivant M. Ch. Robin il est de ces tumeurs dans lesquelles la plupart des médullocelles appartiennent à la variété noyaux libres, et un petit nombre seulement à la variété cellules complètes. Ces noyaux sont semblables à ceux qu'on trouve dans le tissu normal de la moelle; toutefois ils sont un peu plus volumineux et offrent les contours plus réguliers qu'à l'état sain; quelquefois ils possèdent un ou deux nucléoles, petits et brillants, mais plus souvent ils en sont dépourvus. Lorsque ce sont des médullocelles de la variété cellules qui prédominent, on trouve celles-ci d'autant plus hypertrophiées et moins régulières qu'on les examine dans la portion la plus ramollie de la tumeur ou la plus éloignée de la moelle saine : elles ont fréquemment deux noyaux hypertrophiés ou non, et sont dans le premier cas pourvues d'un nucléole brillant.

Ces tumeurs naissent de la moelle des os longs et des os courts. A mesure qu'elles se développent, elles détruisent le tissu osseux plus ou moins rapidement, et envahissent les parties molles voisines. Pendant ce temps elles suivent une marche et donnent lieu à des indications curatives assez analogues à celles que présentent les ostéofibroplaxomes. Toutefois nous attendrons de nouvelles observations pour donner, au sujet de leur étude clinique, de plus amples détails.

ARTICLE XLIII.

OSTÉOMÉLANOMES.

Synonymie : Mélanose des os.

La mélanose des os est une affection dont le tissu fondamental est constitué par une altération spéciale des globules sanguins, altération sur laquelle nous reviendrons en parlant de l'examen microscopique. La rareté de la mélanose des os explique pourquoi sa description est encore confondue dans les traités de chirurgie les plus modernes, avec celle d'un grand nombre d'autres tumeurs, sous le nom de *cancer des os*. Nous avons eu l'occasion d'en observer plusieurs exemples. Quelques-unes des pièces que nous avons eues entre les mains ont servi à M. le docteur Ordoñez pour ses belles recherches sur la mélanose. Nous utiliserons tous ces matériaux pour la rédaction de cet article. Nous avons pris soin aussi de consulter les six observations que MM. B. Anger et L. Worthington ont réunies dans une excellente monographie.

Anatomie pathologique. — La mélanose peut envahir les os primitivement ou consécutivement. Or, il est difficile, dans l'état actuel de la science, de décrire séparément ces deux variétés, et de dire quels sont les os qui ont le plus de tendance à être primitivement envahis, attendu que dans presque toutes les autopsies on a reconnu que la maladie était généralisée dans un grand nombre d'organes.

Pour mieux décrire l'étude anatomique des ostéomélanomes, nous passerons en revue : 1° leur tissu; 2° leur évolution; 3° les désordres qu'elles occasionnent dans les organes voisins.

1° *Tissu mélanique*. — Lorsqu'on examine à l'œil nu le tissu qui se dépose dans les os affectés de mélanose, on voit qu'il offre une teinte noirâtre qui a valu à cette affection le nom qu'elle porte. Cette coloration rappelle ordinairement celle de la truffe ou de la sépia; quelquefois cependant elle est vineuse, grisâtre ou jaunâtre comme celle des foyers hémorrhagiques altérés. Sa consistance est peu considérable : à l'état de crudité, elle est friable, peu cohérente et n'oppose à la pression du doigt qu'une faible résistance : à l'état de ramollissement, elle ressemble à un magma granuleux ou à un liquide épais. Dans le premier cas, on constate la présence de quelques feuillets celluleux et de vaisseaux qui, dans le second, ont presque entièrement disparu.

L'examen microscopique de plusieurs tumeurs mélaniques des os a démontré à M. Ordoñez que la matière noirâtre et vivement colorée est composée, comme celle des autres tumeurs mélaniques, de granulations moléculaires agrégées en nombre variable, qui ne sont autre chose que des globules sanguins à différents degrés d'altération, et qui consti-

tuent l'élément fondamental. Les éléments accessoires sont des débris de capillaires sanguins, des granulations graisseuses, quelques cristaux d'hématoïdine, des granulations calcaires et des éléments celluleux.

En résumé, suivant M. Ordoñez, qui depuis un grand nombre d'années a donné des preuves à l'appui de son opinion, le sang éprouve chez les malades affectés de mélanose des changements analogues à ceux qui surviennent à la suite des états dits scorbutiques. Collis prétend avoir reconnu que le tissu d'une tumeur soumise à son examen était composé de cellules pigmentaires, granulées, sans trace de cellules cancéreuses. M. B. Anger prétend avoir trouvé chez un de ses malades, de grosses cellules à plusieurs noyaux, dont la teinte était obscurcie par des granulations pigmentaires, mais quelques-unes, en petit nombre, avaient une teinte brune ou rougeâtre. Tout autour étaient de grosses cellules adipeuses et des globules de pus. C'est du pigment qui se développe dans l'épaisseur de certains tissus, comme l'épiderme se généralise dans l'épithélioma. Suivant M. Ordoñez, l'erreur de ces chirurgiens tient à ce que l'hématine s'était déposée par infiltration dans des éléments normaux, celluleux ou myéloplaxiques par exemple, qu'ils ont cru, en raison de leur coloration, être hétéromorphe.

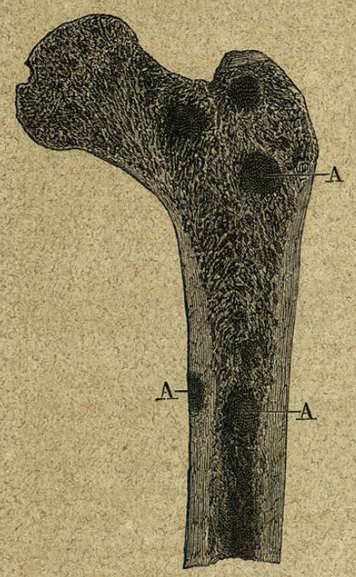

Fig. 240. — Coupe du fémur.

A, A, A. Masses mélaniques en forme de globules arrondis dans l'épaisseur du tissu spongieux, dans le canal médullaire et dans l'épaisseur même du tissu compacte. (B. Anger et Worthington.)

2° *Évolution.* — L'évolution du produit mélanique diffère suivant qu'il donne naissance à de petites masses qui se creusent, dans le tissu osseux, des cavernes plus ou moins spacieuses, ou qu'il forme de petites taches disséminées dans les cellules du tissu spongieux ; de là deux variétés, l'une enkystée, l'autre infiltrée.

a. *Forme enkystée.* — Il est rare de trouver une seule tumeur enkystée dans le tissu spongieux. Le plus souvent on rencontre plusieurs masses, de volume variable, qui sont tantôt dispersées, tantôt très-rapprochées : dans ce dernier cas, elles ont une grande tendance à se fusionner. Lorsqu'on les détache à l'aide de légères tractions, on reconnaît que les parois de la caverne qui les circonscrit ont une teinte noirâtre et sont fréquemment le siége d'une hypertrophie interstitielle. Celle-ci ne s'étend guère au delà d'un centimètre. Un peu plus tard, les productions morbides envahissent le canal médullaire et décollent le périoste qui complète la cavité de réception. On voit alors cette membrane fibreuse s'épaissir, se vasculariser et donner naisance à des ostéophytes qui ont quelquefois une assez grande étendue (fig. 240).

b. *Forme infiltrée.* — Lorsqu'il est infiltré, le tissu morbide remplit les cellules spongieuses auxquelles il adhère habituellement si peu qu'il suinte à la coupe ou qu'il se laisse enlever à l'aide d'un simple filet d'eau. L'infiltration est quelquefois circonscrite, mais le plus souvent elle envahit l'os dans toute son étendue. On voit alors la matière morbide apparaître au travers du périoste ou même des cartilages diarthrodiaux. Lorsqu'on l'enlève, on constate qu'elle a fait disparaître le tissu adipeux qui, à l'état normal, remplit les cellules spongieuses, et que les lamelles osseuses qui l'emprisonnent ont conservé leur blancheur et leur intégrité. Toutefois, un peu plus tard, celles-ci finissent elles-mêmes par se détruire ; les noyaux se fusionnent et la forme enkystée se produit. On sait d'ailleurs que ces deux formes coexistent habituellement lorsque la maladie est arrivée à une période assez avancée. Le tissu de la mélanose, de même que celui des autres tumeurs, peut devenir le siége d'altérations qui sont habituellement d'autant plus prononcées que la tumeur est plus volumineuse. Les plus fréquentes sont le ramollissement, la suppuration et l'ulcération.

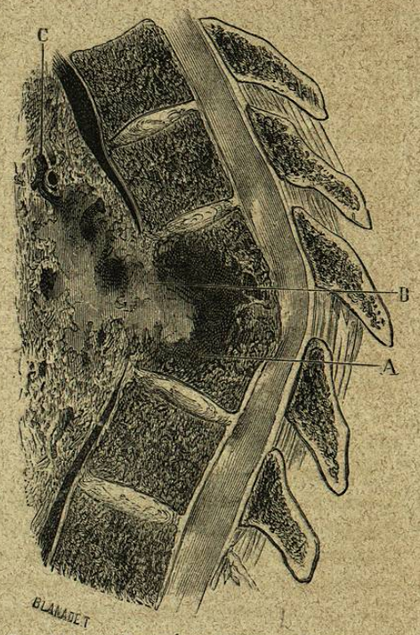

Fig. 241. — Caverne vertébrale mélanique communiquant avec une caverne mélanique du poumon. — Coupe sur la ligne médiane des vertèbres dorsales.

A. Caverne osseuse infiltrée de mélanose. — C. Bronche s'ouvrant sous la caverne pulmonaire B. (B. Anger et Worthington.)

3° *État des parties voisines.* — En même temps que ces changements s'accomplissent, ont voit la tumeur refouler le périoste et les organes voisins; parfois même elle les irrite, les ulcère et les détruit, comme on le voit sur la figure 241.

Étiologie. — L'observation ne nous ayant rien appris sur l'action que les causes physiques ou physiologiques peuvent exercer sur le développement de ces tumeurs, nous laisserons de côté cette question; nous ferons seulement observer qu'elles sont rares avant l'âge de vingt-cinq ans, et qu'elles atteignent leur maximum de fréquence de quarante à soixante ans.

Diagnostic. — Les mélanomes ne donnent lieu à aucun symptôme spécial, tant qu'ils sont intra-osseux. Par contre il est assez facile de reconnaître à leur teinte noire ceux qui sont superficiels et qui font une saillie apparente au-dessous des téguments. Cette teinte, visible à travers la peau, est réellement pathognomonique et donne au diagnostic une grande valeur. Les mélanomes des os acquièrent rarement un grand volume; quelques-uns cependant atteignent celui d'un œuf de poule ou même celui du poing. Ils ont une faible tendance à guérir ou à rester stationnaires : par contre ils en ont une très-grande à récidiver, et surtout à se généraliser. Cette généralisation s'opère habituellement par les lymphatiques de la région; mais souvent elle a lieu dans les viscères les plus éloignés sans que les ganglions voisins paraissent affectés. Ces tumeurs se distinguent des autres ostéocèles par leur coloration spéciale, leur marche rapide et par leur malignité; toutefois lorsque la tumeur est profonde et que le diagnostic laisse quelques doutes, il importe de pratiquer dans la tumeur une ponction exploratrice, afin d'en extraire quelques parcelles et de les soumettre à l'examen microscopique.

Traitement. — Nous ne connaissons aucun moyen médical assez puissant pour ralentir la marche de cette affection, dont la nature nous échappe. Nous n'hésitons même pas à rejeter les moyens chirurgicaux toutes les fois que la tumeur est peu circonscrite ou qu'elle occupe une région dangereuse. Les procédés opératoires qui offrent le moins de chance de récidive et auxquels par conséquent il convient de donner la préférence, sont la résection et l'amputation.

ARTICLE XLIV.

DU CANCER DES OS.

A. *Historique.* — Le cancer des os, généralement désigné sous les noms d'*ostéosarcome*, d'*encéphaloïde*, se trouve décrit par les auteurs du siècle dernier, J. L. Petit, Duverney, Heister, qui le confondaient

encore avec la carie et la nécrose, sous le titre de *carnification des os*. Parmi les auteurs modernes, Cooper donne encore le nom d'*exostose fongueuse de la membrane médullaire* à une variété de dégénérescence cancéreuse des os. Boyer adopta ses idées dans la description qu'il fit des exostoses laminées, celluleuses : ce qui ne l'empêcha pas de consacrer un chapitre à l'ostéosarcome et de décrire encore une des formes du cancer des os sous le titre de *spina ventosa* des adultes. Ces dénominations différentes, mal définies et appliquées à une même affection, apportaient la plus grande confusion dans la matière, et l'on comprendra que cette nomenclature bizarre, fondée exclusivement sur l'aspect physique de chaque tumeur, dût causer un préjudice considérable à la science.

D'ailleurs l'affection qui porte le nom de cancer des os n'étant point déterminable par la présence d'éléments dont l'unité de texture soit le caractère et le critérium certains, nous n'en donnerons la définition qu'après avoir jeté un coup d'œil sur l'historique des phases que la question scientifique a traversées et desquelles s'est dégagée la définition qu'on en peut donner aujourd'hui.

La confusion qui existait dans la détermination de l'affection cancéreuse des os empêcha pendant longtemps les chirurgiens d'écarter de cette classe pathologique une foule de tumeurs remarquables par leur bénignité.

Lorsque le microscope fut appliqué aux recherches anatomo-pathologiques, il ne parvint pas tout d'abord à dissiper cette obscurité. Les micrographes considéraient alors le cancer, quel que fût son siége, comme un tissu anormal, un parasite en quelque sorte, d'après les idées de Bayle et de Laennec.

En 1837, deux anatomistes recommandables (Gluge et Valentin), se livrèrent à de nombreuses investigations pour scruter plus avant qu'on ne l'avait fait jusqu'alors la nature intime des tissus réputés cancéreux. Au milieu des éléments, qui, pour la première fois, apparurent à leurs yeux, ils furent frappés de la présence de certaines cellules à noyaux remarquables par leur grandeur. Entraînés par les idées qu'on se faisait du tissu cancéreux, ils pensèrent aussitôt qu'il y avait un rapport intime entre la simple présence de cette cellule et la malignité.

Cette théorie, séduisante par sa simplicité même, fut soutenue avec talent par M. Lebert et presque généralement adoptée. Dès lors on appela hétéromorphes les tumeurs malignes ou cancéreuses, dans lesquelles on croyait trouver la cellule spécifique, par opposition aux tumeurs bénignes, que l'on crut être formées par l'hypergenèse d'éléments normaux, et auxquelles, pour cette raison, on appliqua le nom d'homœomorphes. Cependant les chirurgiens ne tardèrent pas à remarquer que cette théorie était impuissante à rendre compte de la béni-