aucun fait dans lequel la présence de ce tissu accidentel ait été bien nettement établie par l'observation.

5° Enfin, la mélanose a été rencontrée dans les os, et pourrait, à la rigueur, constituer une cinquième forme du cancer des os. Mais celle-ci ayant fait l'objet d'un article spécial, nous n'en parlerons pas ici.

Nous venons de mentionner assez longuement les diverses formes sous lesquelles se présente habituellement le cancer primitif des os. Nous dirons peu de mots du cancer qui atteint consécutivement le tissu osseux, attendu que sa description appartient plus spécialement

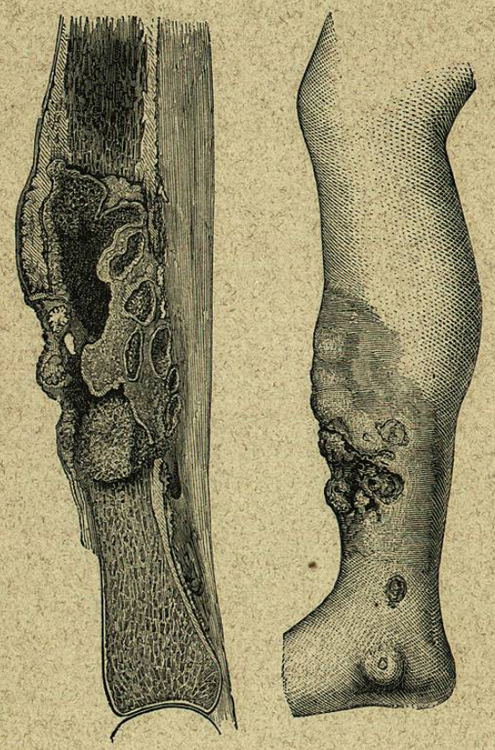

Fig. 242. — Cancer secondaire du tibia. — On voit que l'affection épithéliale avait pris naissance sur la peau. (De la collection de M. Péan.)

à celles des affections organiques des parties molles qui en sont le point de départ. Parmi les cancers de voisinage qui paraissent se propager avec le plus de facilité au tissu osseux, nous citerons plus spécialement les formes mélanique épithéliale, et fibro-plastique. Les

premiers sont plus fréquents à l'orbite que dans toutes les autres régions, et se propagent surtout par infiltration : les seconds plus communs dans les régions où le squelette est très-rapproché des téguments, à la bouche, à la face interne du tibia, par exemple, trouvent dans le périoste et dans les os une résistance plus grande que dans les parties molles; cependant ils finissent par contracter des adhérences avec la lame compacte et par envoyer à travers les canaux qui livrent passage aux vaisseaux nourriciers, des prolongements qui les distendent à mesure qu'ils augmentent de volume; ces prolongements amincissent, raréfient et détruisent le tissu osseux par un mécanisme analogue à celui de l'ostéite; et lorsqu'ils atteignent le diploé d'un os plat ou le canal médullaire d'un os long, ils déterminent la production de stalactites, de couches osseuses de nouvelle formation, en même temps qu'ils mortifient des portions plus ou moins volumineuses de l'os ancien, en le privant de leurs connexions; parfois ils remontent dans l'intérieur de l'os à une hauteur considérable, comme on peut en juger par la figure ci-contre qui a été recueillie en 1859 par M. Péan (fig. 242). Quant aux tumeurs fibro-plastiques elles restent parfois longtemps au contact du périoste avant de l'attaquer. Ce n'est généralement qu'après avoir contracté des adhérences avec ce dernier qu'elles exercent sur le tissu osseux une action destructive. Cette destruction elle-même paraît être due tout d'abord à la compression que la masse morbide exerce sur la lame compacte, et ce n'est que plus tard, alors que la tumeur augmente de volume, se ramollit ou s'ulcère, qu'elle pénètre plus ou moins profondément dans l'os affecté.

Il nous reste, pour compléter ce tableau, à parler du cancer qui apparaît dans les os à l'époque où le cancer primitivement développé dans un autre point du corps se généralise. A vrai dire, les os sont moins disposés que d'autres organes plus vasculaires, tels que le poumon et le foie, à être le siége de ces tumeurs; cependant les exemples sont loin d'être rares, et M. Cazalis, qui a fait un grand nombre de recherches sur ce sujet, insiste avec raison sur la tendance qu'offrent certaines tumeurs qui prennent naissance dans d'autres organes (le squirrhe atrophique du sein par exemple), à se multiplier consécutivement dans le squelette. Mais ce n'est pas le lieu de nous appesantir longuement sur cette variété, sa description devant trouver place dans les articles consacrés au cancer en général ou aux maladies propres aux divers organes.

Il résulte clairement de la description qui précède, que le cancer ne produit pas toujours dans les os les mêmes désordres et que, par conséquent, il ne peut se manifester exactement par les mêmes symptômes. Or, pour faciliter l'étude sémiologique, nous rattacherons les principales formes sous lesquelles il se présente aux quatre suivantes :

A. *Première forme.* — On trouve à l'intérieur même du tissu osseux des noyaux de tissu cancéreux formant des plaques arrondies, contenues dans des excavations qu'ils remplissent exactement : le tissu de l'os a complétement disparu dans les points envahis par le tissu accidentel, il est remplacé par la matière cancéreuse; il y a une perte de substance osseuse semblable à celle que pourrait produire un emporte-pièce (fig. 243, A et B). Cette destruction se remarque également sur le tissu compacte et sur le tissu spongieux. Il n'est pas rare de l'observer sur les os du crâne, sur le sternum et sur les côtes; on l'a rencontré également sur les diaphyses du fémur et de l'humérus. Dans le voisinage de cette perte de substance, l'os ne paraît avoir subi aucune altération : à peine y remarque-t-on quelquefois une injection vasculaire un peu plus considérable que ne le comporte l'état normal.

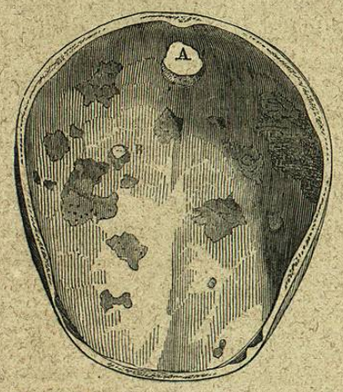

Fig. 243. — Cancer du crâne avec perte de substance osseuse (A. B.).

Dans le principe, le noyau cancéreux conserve exactement la forme de la portion d'os qui a disparu; il semble que les progrès de la dégénérescence soient limités par le périoste. Plus tard la masse cancéreuse prend plus de développement et forme une saillie plus ou moins considérable à la surface de l'os altéré. Mais si la production accidentelle a pour siége un os long, et qu'elle corresponde à la diaphyse, comme la membrane médullaire n'oppose pas à son développement les mêmes obstacles que le périoste, il n'est pas rare de voir le noyau cancéreux prendre de l'extension vers le canal médullaire, dans lequel il se propage avec rapidité, formant ainsi dans son intérieur un bouchon qui remonte beaucoup plus haut que ne pourraient le faire présumer le siége et le volume de la tumeur qui fait saillie à la surface de l'os. On comprend facilement combien il est urgent d'être prévenu de la possibilité d'une semblable disposition, lorsque l'on se décide à pratiquer une amputation dans le cas qui nous occupe.

B. *Seconde forme.* — Dans cette forme, le tissu de l'os a subi une modification profonde; il présente une tumeur ordinairement volumineuse, dont la coupe laisse voir un grand nombre de cellules très-irrégulières quant à leur forme et à leur dimension, et remplies par un tissu cancéreux à divers degrés de ramollissement : il semble qu'il y ait

eu là une raréfaction considérable du tissu osseux, dans les cellules duquel s'est déposée la matière cancéreuse (fig. 244). Cette variété se rencontre surtout au niveau des épiphyses des os longs; elle s'accroît souvent avec beaucoup de lenteur et acquiert bientôt un volume considérable. C'est là l'affection décrite plus spécialement, dans les traités dogmatiques, sous le nom d'*ostéosarcome*.

Fig. 244. — Extrémité supérieure d'un tibia où se trouvent réunies la seconde forme et, dans le point A, la quatrième forme du cancer des os.

C. *Troisième forme.* — Dans celle-ci une masse cancéreuse prend naissance dans l'intérieur d'un os, elle se développe peu à peu; mais au lieu de détruire le tissu osseux, comme dans la première forme, au lieu de lui faire prendre la structure celluleuse, comme dans la seconde, elle le refoule excentriquement. Celui-ci cède d'une manière lente et graduelle, il s'amincit peu à peu et finit par ne plus représenter qu'une coque très-mince, très-friable, dans l'intérieur de laquelle est maintenue la masse cancéreuse (*spina ventosa* des auteurs) (fig. 245). Cette forme du cancer, plus rare que les précédentes, se montre presque exclusivement sur les os longs des membres; elle a cependant été quelquefois observée sur les os maxillaires supérieur et inférieur. Lorsque la tumeur a pris un volume assez considérable, la coque osseuse finit par être perforée, la tumeur s'engage dans la perforation, s'approche de la surface du corps et se conduit ultérieurement comme tous les cancers.

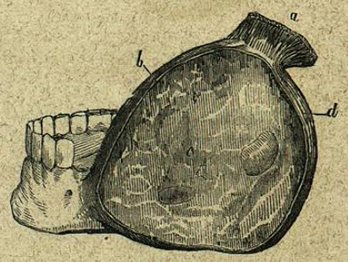

Fig. 245. — Tumeur cancéreuse développée dans la branche gauche de l'os maxillaire inférieur.

a. Tendon du muscle temporal. — *b.* Coque osseuse. — *c.* Masse cancéreuse qui remplit cette coque. — *d.* Point qui correspondait au condyle articulaire.

D. *Quatrième forme.* — La tumeur est appliquée à l'extérieur de l'os et recouverte par le périoste. Cette forme, décrite autrefois sous le nom

de tumeur fongueuse du périoste, a été décrite plus haut à l'occasion des tumeurs fibro-plastiques périosseuses.

On voit qu'il existe entre ces variétés des différences bien tranchées, toutefois il faut reconnaître qu'elles ne sont pas toujours aussi nettement isolées que nous venons de l'établir. C'est ainsi que la deuxième

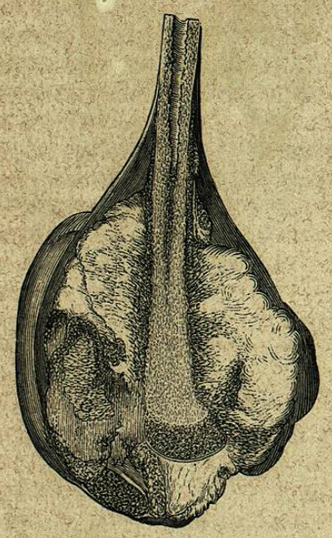

Fig. 246. — Chondrosarcome périostal ossifiant malin très-volumineux du genou.

A la partie inférieure (à gauche du dessin), se trouve la rotule, qui n'a presque pas éprouvé de modifications; seulement les grandes végétations ostéoïdes, et d'autres plus molles qui se sont développées au delà de l'extrémité articulaire et du cartilage persistant, et qui remplissent dans cette région toute l'articulation, la séparent du fémur. Au-dessus de la rotule se trouvent de grandes masses ostéoïdes; plus loin un mélange varié de parties chondromateuses et ossifiantes; en haut, surtout en arrière, se voit une prolifération ostéoïde toute récente du périoste. (Virchow.)

Fig. 247. — Noyaux métastatiques des poumons provenant du chondrosarcome malin représenté par la figure ci-contre.

Le dessin représente une petite partie de la coupe des poumons atteints de broncho-pneumonie. — *a*. Noyau assez grand, crétifié à l'intérieur, cartilagineux à l'extérieur, entouré en grande partie du tissu pulmonaire hépatisé. — *b*. Noyau plus petit purement cartilagineux et charnu. — *c*. Noyaux d'hépatisation simple avec centre assez compacte. Grandeur naturelle. (Virchow.)

forme peut être combinée, soit avec l'une, soit avec l'autre des formes que nous venons de décrire séparément. Quelle que soit d'ailleurs la forme première de la production morbide, elle ne cesse pas de présenter les caractères propres aux affections cancéreuses. Ainsi elle

s'accroît d'une manière constante; elle se ramollit, finit par s'ulcérer, se reproduit presque toujours après l'ablation, et finit par amener la cachexie cancéreuse.

Une remarque importante à faire à l'occasion du développement de ces tumeurs, c'est qu'elles n'envahissent jamais le tissu cartilagineux : aussi, lorsque le cancer a pris naissance près de l'extrémité articulaire d'un os, trouve-t-on le cartilage diarthrodial intact (fig. 246), malgré la dégénérescence complète de l'épiphyse qui le supportait. Cette immunité des cartilages diarthrodiaux rend assez rare la propagation du cancer dans les cavités articulaires : cependant cela s'observe quelquefois, et voici par quel mécanisme : la production cancéreuse étant arrêtée dans ses progrès par la lame cartilagineuse, s'étend latéralement jusqu'à ce qu'elle parvienne dans un point où le tissu osseux n'est plus recouvert que par le périoste et la membrane synoviale; ces deux couches sont bientôt alors envahies par le cancer, et la tumeur s'avance dans l'intérieur de la capsule articulaire, qu'elle distend, de manière à simuler, dans certains cas, un épanchement de liquide. J'ai montré à la Société de chirurgie un exemple fort beau de cette propagation d'un cancer du fémur dans l'articulation du genou. Virchow et Müller en citent également deux exemples. Dans ces cas, la production accidentelle s'était introduite dans l'article par l'échancrure qui sépare les deux condyles du fémur et avait pénétré dans la tête du tibia.

Symptomatologie. — Bien que les diverses formes du cancer des os que nous avons décrites ne se manifestent point par une série de symptômes exactement semblables, nous croyons devoir exposer ici, d'une manière collective, la symptomatologie de ces différentes formes, attendu qu'elles présentent entre elles un grand nombre de points communs, et qu'une description spéciale de chacune d'elles nous entraînerait à de fastidieuses répétitions; ajoutons que le lecteur, en se rappelant ce que nous avons dit dans le précédent paragraphe sur l'anatomie et la physiologie pathologiques, reconnaîtra facilement, dans cet exposé général, ce qui appartient à chaque variété.

Quelques malades éprouvent au début de leur affection, pendant un temps plus ou moins long, des douleurs assez vives, mais passagères, qui reviennent quelquefois spontanément, d'autres fois à l'occasion de la fatigue ou de mouvements brusques : cependant si l'on examine le point douloureux, on n'y découvre rien; mais au bout d'un certain temps une tumeur commence à se montrer. Chez d'autres malades, au contraire, la tumeur apparaît sans avoir été précédée de douleurs; elle est elle-même indolente, et fixe à peine l'attention du malade; mais dans l'un et dans l'autre cas elle s'accroît tantôt avec lenteur, tantôt avec une effrayante rapidité.

Lorsque la tumeur n'a qu'un volume peu considérable, la peau qui la