structure est la même. Il suit de là que les épiphyses constituant les surfaces articulaires, leurs altérations produiront une bonne partie de ces maladies des articulations que nous avons désignées sous le nom de *tumeurs blanches*.

Quelles sont donc ces maladies du tissu osseux? Nous trouvons : l'*ostéite*, la *carie*, l'*affection tuberculeuse*, la *nécrose*, les *dégénérescences* de diverses natures.

A. L'*ostéite* des extrémités articulaires des os peut être primitive ou naître sous l'influence d'une maladie développée dans les parties voisines, telles que le tissu cellulaire profond, les gaînes tendineuses, la synoviale, et être par conséquent consécutive; elle peut se rattacher à des causes diverses, être liée à des états particuliers de l'organisme, tels que la diathèse rhumatismale, scrofuleuse, syphilitique, etc. Toutes ces particularités ont été étudiées avec détail précédemment (voy. art. *Ostéite*). Il ne nous reste à exposer ici que ce qu'il y a de spécial dans le cas qui nous occupe.

L'ostéite, développée primitivement dans l'extrémité épiphysaire d'un os long, n'a été que très-rarement observée à l'état naissant. Elle est caractérisée par l'infiltration d'un liquide rougeâtre dans les cellules osseuses, l'agrandissement de ces cellules, le gonflement de l'os, l'hypertrophie, la vascularisation et l'injection du périoste.

Ce gonflement des os, nié par Crowther, Russel et Samuel Cooper (art. ARTICULATION, *Dict. de chir. prat.*), et par quelques autres praticiens anglais qui disent ne l'avoir jamais rencontré, est aujourd'hui un fait généralement admis, et, on peut le dire, acquis à la science; nous avons eu plusieurs fois occasion de le constater sur le cadavre, alors que les os du côté sain et du côté malade, dépouillés de leurs parties molles, ne pouvaient donner lieu à une erreur (voy. *Ostéite*, t. II). Sur le vivant, pour les articulations superficielles, il est assez difficile, ainsi que nous le dirons en parlant des symptômes, de s'assurer de cette particularité.

Lorsque l'ostéite augmente d'intensité, on peut observer la série des phénomènes déjà décrits à l'article *Ostéite:* du pus se forme dans les os, s'y infiltre; puis il se produit une carie, une nécrose; des séquestres peuvent succéder à cette inflammation du tissu spongieux.

Lorsque ce travail inflammatoire dure depuis quelque temps, les parties molles circonvoisines, le périoste, le tissu cellulaire profond, la membrane synoviale, participent à la phlegmasie, une arthrite plus ou moins intense se développe et suit la marche que nous venons d'exposer à l'occasion des altérations de la synoviale.

B. *Carie.* Il est facile de comprendre que ce que nous venons de dire à l'occasion de l'ostéite s'applique également à la carie.

C. *Nécrose.* Quant à la nécrose, elle présente quelque chose de particulier : lorsque la mortification a atteint une partie de l'épiphyse recouverte par le cartilage diarthrodial, celui-ci, n'ayant plus pour ainsi dire de soutien et manquant de vaisseaux propres qui puissent lui fournir les matériaux nécessaires à sa nutrition, se détruit bientôt. La portion osseuse nécrosée se voit alors dans l'articulation; le pus qui accompagne cette altération est versé dans la cavité articulaire, l'enflamme, et dès lors la maladie a changé de face : ce n'est plus une simple nécrose, c'est une tumeur blanche. Cette destruction du cartilage s'observe aussi dans le cas d'ostéite et de carie; mais le plus souvent alors ce cartilage est graduellement absorbé ou détruit par un mécanisme que nous exposerons plus loin. Dans l'un et l'autre cas, des liquides sanieux ou purulents peuvent alors, découlant de l'os, être versés dans l'articulation et provoquer directement l'inflammation de la synoviale, déjà vascularisée par son contact avec un os malade; ou

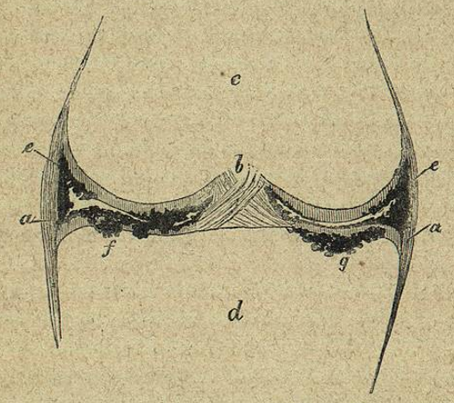

FIG. 261. — Coupe schématique d'une articulation fémoro-tibiale atteinte de tumeur blanche (Billroth).

Les cartilages semi-lunaires sont laissés de côté; le cartilage articulaire est figuré par les hachures. *aa*, capsule fibreuse; *b*, ligaments croisés; *c*, fémur; *d*, tibia; *ee*, membrane synoviale fongueuse végétant dans l'épaisseur du cartilage; et en *f*, jusqu'à l'os; *g*, amas de granulations ayant végété isolément dans l'os, sur la limite entre l'os et le cartilage.

bien, comme il arrive souvent, des bourgeons charnus naissent des cellules spongieuses situées au fond de ces pertes de substance, et, comme dans les cas de carie, sortent et se développent sous forme de fongosités saignantes qui viennent bientôt, selon l'expression de M. Richet, *tendre la main* à celles que la synoviale a commencé à envoyer sur les cartilages, et ne tardent pas à les recouvrir partiellement ou en totalité, comme on le voit sur la figure schématique représentée ci-contre (fig. 261).

Pendant que ces phénomènes se passent du côté de la cavité articulaire, dont les désordres vont sans cesse en augmentant, on remarque que le périoste, qui tapisse l'extrémité de l'os situé hors de la synoviale, se vascularise, s'hypertrophie et tend, en s'épaississant, à retarder le moment où la maladie fera explosion au dehors et dépassera les limites de l'os. Cet épaississement du périoste peut même donner naissance à des couches osseuses sous-jacentes qui offrent une disposition concentrique et faire croire à tort au gonflement de l'os lui-même; mais il ne suffit point dans tous les cas à arrêter les progrès du mal, car il n'est pas rare de voir des abcès se former sous lui, puis le perforer et bientôt s'ouvrir à l'extérieur. On comprend que ces trajets ne communiquent point avec l'articulation.

Une fois la cavité articulaire ainsi envahie, les parties molles qui la composent, et qui jusqu'alors n'avaient souffert que par le voisinage, commencent à s'enflammer par le contact de ces divers liquides irritants; la synoviale s'épaissit, devient fongueuse, verse du pus dans la jointure; les ligaments se ramollissent, perdent leurs points d'attache au squelette; les surfaces articulaires, n'étant plus maintenues, s'écartent les unes des autres, et sont luxées ordinairement en obéissant à la puissance des muscles les plus forts, d'autres fois par le seul fait de la position. Telle est la succession des phénomènes de l'ostéite articulaire. Jusqu'ici, nous avons à peine parlé des altérations des cartilages; c'est qu'en effet nous nous réservons de les étudier bientôt séparément.

L'ostéite n'est point toujours primitive; elle peut succéder à une lésion de la synoviale et des parties molles qui entourent l'articulation. Dès lors elle devient consécutive; de même d'ailleurs que les parties molles articulaires peuvent, ainsi que nous venons de le démontrer, ne s'enflammer qu'à la suite d'une ostéite.

Mais cette inflammation du tissu spongieux des épiphyses présente ici une particularité qu'il importe, pour notre sujet, de faire connaître. Ainsi, lorsque les phénomènes inflammatoires se manifestent dans l'extrémité d'un os long, comme cette portion osseuse communique par le canal central de la diaphyse avec l'épiphyse opposée, la maladie se propage quelquefois jusqu'à cette extrémité, et l'on trouve alors une injection vasculaire qui indique cette ostéite par extension dans le canal médullaire et dans l'épiphyse opposée. Nous verrons plus tard combien ce fait pathologique est important pour la symptomatologie et le traitement.

Tels sont les phénomènes auxquels donne lieu l'inflammation, soit consécutive, soit primitive, des extrémités articulaires des os. On comprend, nous le répétons, qu'il est inutile de reproduire ici ce que nous avons dit précédemment des diverses variétés d'ostéite; il est bien

clair qu'elles présentent ici les phénomènes qui les caractérisent partout ailleurs.

D. L'*affection tuberculeuse* développée dans les extrémités spongieuses des os longs, par conséquent dans le voisinage des articulations, donne lieu à des phénomènes pathologiques divers, généralement compris sous la dénomination collective de *tumeur blanche*. Les deux formes de l'affection tuberculeuse s'observent presque avec une égale fréquence.

a. Tubercules enkystés. Lorsqu'un tubercule enkysté se développe dans l'extrémité d'un os long, il est d'abord renfermé au centre du tissu spongieux de l'épiphyse, à peu de distance de la cavité articulaire; il s'accroît dans tous les sens, et s'approche graduellement, d'une part, de la cavité articulaire, et, d'autre part, de la partie périphérique de l'os placée hors de l'articulation. Si, par les progrès de son développement, il arrive plus promptement à la surface non articulaire, il se vide dans le tissu cellulaire voisin; un foyer se forme, s'accroît, s'ouvre; une fistule lui succède; le kyste tuberculeux s'hypertrophie, oblitère la cavité de l'os, et la guérison est assez commune dans ce cas. Mais si, au contraire, le tubercule arrive d'abord à la cavité articulaire, soit parce qu'il a pris naissance à peu de distance de cette cavité, soit parce que des couches osseuses de nouvelle formation s'accumulant dans les points recouverts du périoste, reculent pour ainsi dire incessamment la périphérie de l'os, le cartilage est alors perforé : la matière tuberculeuse s'épanche dans l'articulation et détermine subitement une arthrite des plus intenses, qui se complique des symptômes locaux et généraux les plus graves, et peut être suivie d'une désorganisation presque complète de toutes les parties articulaires. J'ai vu plusieurs exemples de cette terminaison malheureuse de l'affection tuberculeuse des os. Un enfant de douze ans présentait plusieurs des caractères que l'on a coutume de regarder comme propres à la constitution lymphatique, mais se portait bien d'ailleurs; il éprouvait, à des intervalles éloignés, dans l'articulation du genou gauche, une sensation de fatigue passagère; il pouvait cependant marcher, courir, exécuter avec ce membre tous les mouvements sans éprouver la moindre gêne : tout à coup une douleur violente se fait sentir dans le genou; cette douleur s'accroît le lendemain et les jours suivants; l'articulation se gonfle, devient rouge; un abcès se forme dans son voisinage; cet abcès s'ouvre; il s'écoule au dehors un liquide purulent contenant quelques flocons tuberculeux; la suppuration continue; elle épuise rapidement le malade, qui succombe. A l'autopsie, je trouvai la cavité articulaire pleine de pus et une perforation circulaire large d'un centimètre, située entre les deux condyles du fémur, et répondant à une cavité arrondie tapissée par une membrane très-vasculaire dans laquelle il était facile de reconnaître l'enveloppe d'un tubercule du tissu osseux. Autour

de cette perforation, le cartilage diarthrodial n'avait point été notablement modifié, il avait seulement perdu son poli habituel. La membrane synoviale présentait une surface rugueuse et terne, recouverte dans quelques points par des fausses membranes. Les vaisseaux capillaires sous-séreux, extrêmement apparents, formaient un réseau rouge violacé que l'on apercevait à travers le feuillet séreux. J'ai fait représenter dans ma thèse inaugurale une pièce anatomique semblable à celle que je viens de décrire, qui a été recueillie par Rufz à l'hôpital des Enfants. La forme enkystée du tubercule des os a été considérée par quelques auteurs comme ne pouvant pas donner lieu à une tumeur blanche, mais bien à une arthrite suppurée, causée par épanchement.

b. Une *infiltration tuberculeuse* peut se développer dans l'extrémité épiphysaire d'un os long. Sans envahir la portion de cet os qui forme la surface articulaire, la partie osseuse infiltrée se nécrose, l'élimination s'opère, la sortie ou l'extraction du séquestre amène une prompte guérison. Mais il n'en est plus de même lorsque l'infiltration se propage jusqu'à la surface de l'os revêtue de cartilage; en effet, ce cartilage ne tarde pas à disparaître, et le mécanisme de sa destruction est sans doute analogue à celui suivant lequel se détruisent les disques intervertébraux. Mais il est remarquable que la destruction de ce cartilage n'est pas toujours, comme dans le cas précédent, suivie d'un épanchement purulent dans la cavité articulaire : on voit, en effet, assez souvent cette cavité oblitérée avant la disparition complète du cartilage qui revêt la portion osseuse infiltrée. En même temps que se produit la destruction du cartilage, la portion osseuse nécrosée s'élimine; c'est alors que, si l'on vient à faire l'autopsie du membre, on trouve dans la cavité articulaire des portions osseuses *blanches, dures, éburnées*. Il est facile de comprendre, d'après ce que nous avons dit de l'infiltration tuberculeuse du tissu osseux, comment ce fait signalé par Boyer, fait qui lui paraissait si surprenant, trouve maintenant une explication rigoureuse. Ces séquestres, enfermés dans l'articulation, y entretiennent une suppuration intarissable, un engorgement chronique de tous les tissus; en un mot, une tumeur blanche.

On peut voir, d'après cet exposé des deux variétés de l'affection tuberculeuse des articulations, qu'il y a une analogie frappante entre elles et les affections tuberculeuses pulmonaires envisagées au point de vue des perforations : ainsi la première variété correspond aux cas où il n'existe qu'un petit nombre de tubercules pulmonaires, dont un s'ouvre dans la plèvre et détermine subitement une pleurésie aiguë, tandis que l'infiltration tuberculeuse, ordinairement diffuse, correspond aux cas où une grande quantité de tubercules occupant les poumons, il se forme entre les deux feuillets de la plèvre des adhérences qui causent l'épanchement de la matière ramollie dans sa cavité.

E. La *dégénérescence cancéreuse* ne doit point nous occuper ici, quoiqu'elle puisse donner naissance à des phénomènes simulant une tumeur blanche; mais il est une autre espèce de dégénérescence qui peut produire, selon M. Richet, une variété de tumeur blanche, et que nous allons décrire d'après lui. D'après cet auteur, elle n'aurait pas encore été mentionnée, et cependant elle serait loin d'être rare.

Tous les pathologistes, dit-il (*loc. cit.*), ont certainement dû voir des articulations à peine remplies de quelques cuillerées à café d'un liquide séro-sanguinolent et purulent, et dont la synoviale était à peine injectée, les cartilages amincis, érodés, inégaux, comme pointillés par un grand nombre de petites perforations. Ceux-ci se décollent facilement; au-dessous d'eux on trouve une couche sanguinolente que l'on peut même apercevoir quelquefois par transparence à travers le cartilage aminci. Ce sang, d'une couleur noirâtre, est interposé entre les cellules spongieuses et la lame compacte.

Si l'on fend l'os, on sent qu'il se laisse facilement pénétrer par la scie, et la coupe présente une couleur jaunâtre d'autant plus prononcée qu'on approche du centre. Les cellules spongieuses sont visiblement agrandies; elles cèdent sous la plus faible pression du doigt en faisant entendre une crépitation légère, et l'on en expulse en même temps un suc huileux et jaunâtre très-abondant. Le tissu compacte qui environne l'os est tellement aminci qu'il se laisse enfoncer sans se fracturer. Le périoste ne paraît ni rouge, ni enflammé, ni épaissi. Tantôt le volume de l'os est augmenté; d'autres fois, il est diminué. Les parties molles environnantes sont saines. Cette affection se traduit par des symptômes très-graves, puisqu'elle nécessite l'amputation, tant les douleurs sont vives.

A quelle espèce d'altération a-t-on ici affaire? Ce liquide oléagineux qui imbibe les cellules, cette friabilité et cette raréfaction du tissu spongieux, l'atrophie du tissu compacte, tout n'annonce-t-il pas une absence de vitalité, une dégénérescence graisseuse? L'os ne recevant plus de vaisseaux sanguins suffisants pour sa nutrition, la lamelle compacte, moins vasculaire que le tissu spongieux, est la première à s'altérer; elle se détache du reste de l'os, entraîne dans sa chute le cartilage, puis tend à s'éliminer. Pour accomplir ce phénomène, la vie languissante de l'os, un instant réveillée, donne naissance à cette sécrétion sanguinolente que l'on trouve dans ces cas entre les cellules et la lame compacte articulaire.

M. Panas observe avec raison que cette inflammation graisseuse offre une assez grande analogie avec l'atrophie produite par l'immobilité prolongée du sujet.

Quant aux fractures dans les articulations, aux luxations, aux hydatides, sans doute elles peuvent donner lieu à des altérations qui déter-

mineront plus tard des tumeurs blanches; mais cette fâcheuse conséquence s'observe bien rarement dans ce cas.

3° *Altérations des cartilages articulaires.* — Avant de décrire les altérations auxquelles sont soumis les cartilages d'encroûtement, il y a une question préalable à résoudre. Ces cartilages sont-ils doués d'une vie propre? ou ne sont-ils que des tissus parasites, ne contenant ni nerfs, ni vaisseaux, analogues enfin aux produits de sécrétion, tels que l'ongle, le poil, l'épiderme, etc.?

Si les cartilages ne sont pas doués d'une vie propre, l'histoire des tumeurs blanches est tout de suite merveilleusement simplifiée.

Dans ces derniers temps, à l'aide des analyses microscopiques, qui, sans contredit, ont fait faire de grands progrès à l'anatomie de texture, malgré les abus auxquels on s'est laissé entraîner, on a constaté que les cartilages d'encroûtement n'avaient, avec les autres cartilages, de commun que le nom et l'apparence extérieure : aussi a-t-on été forcé de désigner les premiers sous le nom de *vrais cartilages*, et les seconds sous celui de *faux cartilages*. Les premiers, qui comprennent tous les cartilages qui recouvrent les extrémités articulaires des os longs et de quelques os courts, se distinguent des seconds en ce qu'ils ne sont composés que de *cellules* contenant un liquide et un *nucléole* ou *cystoblaste*, lesquelles cellules sont plongées dans une *gangue* ou *blastème* qui ne présente aucune trace d'organisation. Ainsi, on n'y découvre non-seulement ni vaisseaux ni nerfs, mais aucune trace du tissu élémentaire, c'est-à-dire d'un tissu formé de ces fibres cellulaires qui constituent les premiers rudiments de l'organisation.

Les faux cartilages, au contraire, sont abondamment pourvus de ces fibres qui sont plongées au milieu du blastème ou *substance fondamentale*, laquelle présente de plus, çà et là, quelques cellules de vrais cartilages.

Cette texture est si nette, si tranchée, qu'il n'y a parmi les micrographes aucune dissidence à ce sujet. Meckauer, Henle, Burggraeve M. Richet et la plupart des anatomistes ont également constaté ces faits.

On conçoit cependant qu'avant ces derniers temps la discussion sur la vitalité des cartilages n'ait pu être tranchée, puisque l'on ne pouvait faire la distinction que ces auteurs ont établie.

Les vrais cartilages, en effet, ne contenant aucun rudiment d'organisation, ne sont point susceptibles de vivre par eux-mêmes, ni de s'organiser, tandis que les faux cartilages, qui possèdent l'élément organisateur, en réserve il est vrai, peuvent, dans certains cas donnés, s'organiser et vivre comme les autres tissus. Aussi s'ossifient-ils et se vascularisent-ils quelquefois, tandis que *jamais* on n'a pu démontrer dans les vrais cartilages de semblables phénomènes.

Si, de ces preuves anatomiques, nous passons aux preuves physiologiques, elles sont tout aussi convaincantes. Harder, Autenrieth, M. J. Cruveilhier ont, sur les animaux vivants, brûlé, déchiré, coupé les cartilages diarthrodiaux, sans pouvoir déterminer la moindre douleur, le plus simple phénomène inflammatoire.

N'a-t-on pas eu, d'ailleurs, l'occasion de voir sur l'homme vivant des cas dans lesquels les cartilages mis à nu avaient pu être impunément et sans douleur coupés et enlevés? Ne les a-t-on pas vus se comporter, au contact de l'air, comme les tissus inorganisés auxquels nous les comparions tout à l'heure, et ne présenter, jusqu'à ce qu'ils fussent expulsés par des bourgeons charnus nés au-dessous d'eux, ni vascularisation, ni aucun autre des phénomènes communs à l'inflammation?

Les vrais cartilages ne sont point susceptibles, lorsqu'ils sont divisés, de se réunir, de se cicatriser, comme le font tous les autres tissus de l'économie; les lèvres de la solution de continuité restent aussi nettes que celles d'un ongle divisé par les ciseaux. M. J. Cruveilhier cite le cas d'une femme qui, dix ans après une fracture de la tête du fémur, mourut d'un accident étranger à sa fracture. On trouva le cartilage diarthrodial séparé dans le point correspondant à la fracture de l'os, mais nul travail réparateur ne s'était produit autour de la division du cartilage. On eût dit que la rupture venait d'avoir lieu.

On n'a *jamais* pu montrer de cartilages diarthrodiaux dans la *substance* desquels se seraient développés des vaisseaux. On a souvent vu des vascularisations même très-prononcées à leur surface; mais nous avons prouvé précédemment que l'on s'en était laissé imposer par l'aspect de fausses membranes, produits de la synoviale enflammée, qui les avaient peu à peu recouverts. Dans les tumeurs blanches les plus avancées, alors que la synoviale et ses fausses membranes tapissent toute la cavité articulaire, alors que les os cariés ou nécrosés sont luxés les uns sur les autres, on retrouve quelquefois sur les surfaces osseuses comme un îlot cartilagineux caché sous le pus et les fongosités. On peut voir que, même dans ces cas, le cartilage a seulement perdu le poli de sa surface, et qu'il a conservé sa couleur et son aspect normal. On n'y trouve aucune trace de vascularisation.

Enfin, pour compléter la démonstration, disons qu'ils sont presque toujours réfractaires à l'envahissement des dégénérescences morbides qui ne respectent aucun autre tissu. Ainsi le cancer, qui détruit et convertit en une substance semblable à la sienne, nerfs, tissu cellulaire, vaisseaux, muscles, tissus fibreux et osseux, respecte les cartilages diarthrodiaux (voy. *Cancer des os*), ainsi que le prouvent plusieurs observations de J. L. Petit (*Maladies des os*, t. II, p. 419), celle de M. Richet (*loc. cit.*, p. 195) et plusieurs pièces que nous avons examinées avec le plus grand soin. Il est clair que si, dans ce cas, les vrais cartilages sont respectés et se comportent comme des corps