par la flexion et l'abduction de la cuisse, ce qui est le contraire de la tumeur blanche. En outre la sacro-coxalgie produit des variations de longueur du membre qui n'existent pas dans la psoïte, et, lorsqu'elle donne lieu à des abcès, ceux-ci suivent une marche particulière et contiennent souvent des fragments d'os qui sortent mélangés au pus. La contracture idiopathique des muscles n'est pas constamment accompagnée de douleur. De même que le rhumatisme, elle ne se manifeste pas au niveau de l'articulation, mais plutôt dans le corps des muscles. Enfin, les inflammations chroniques du sacrum et de l'os iliaque peuvent amener des abcès dont la marche simule celle des tumeurs blanches. Le diagnostic cependant pourrait encore être fait avec assez de facilité si, dans un assez grand nombre de cas, ces inflammations n'étaient pas elles-mêmes compliquées de la tumeur blanche.

Traitement. — Il est le même que celui des tumeurs blanches des autres articulations : antiphlogistiques au début, révulsifs cutanés, immobilité; quelques malades ont obtenu un soulagement marqué et même une guérison par l'usage d'une ceinture qui comprimait latéralement le bassin, et qui, par conséquent, bornait les mouvements anormaux de l'articulation malade. C'est donc là un moyen qu'il ne faudrait pas négliger. Quant aux abcès par congestion et à l'affection osseuse qui les produit, ils seront traités par la méthode ordinaire. Enfin, si l'immobilité trop prolongée paraissait défavorable, on pourrait entourer le bassin et la racine des deux cuisses à l'aide d'un appareil inamovible et faire marcher le malade sur deux béquilles, en ayant soin de suspendre le membre qui correspond au côté affecté.

La *tumeur blanche de l'articulation pubienne* peut être rapprochée de la précédente; cette maladie est excessivement rare, les auteurs se bornent à la mentionner sans la décrire : une douleur, une tuméfaction locale, une mobilité anormale, la claudication, sont des symptômes qui la caractérisent; son traitement est le même que celui de la précédente.

ARTICLE XIII.

TUMEURS BLANCHES DE L'ARTICULATION ILIO-FÉMORALE (FÉMORO-COXALGIE).

Les tumeurs blanches de l'articulation ilio-fémorale comprennent plusieurs affections, offrant les mêmes symptômes à une certaine période de leur développement, mais distinctes à leur début par les altérations anatomiques qui les caractérisent; elles sont désignées dans la science sous les noms de *luxation spontanée*, *luxation consécutive*, *luxation symptomatique du fémur*, *coxalgie*, *coxarthrocace*, *fémoro-coxalgie*.

Parmi ces dénominations, qui sont toutes plus ou moins attaquables, nous préférons celle de *fémoro-coxalgie*, qui précise le siége de la maladie, sans rien préjuger sur sa nature et ses phénomènes d'ailleurs assez variables; nous verrons en effet que la luxation est loin de se produire dans tous les cas, comme semblent l'indiquer plusieurs des noms que nous venons de citer.

Cette maladie n'était point inconnue aux anciens. Hippocrate, Galien, Oribase, Cælius Aurelianus, Aétius, Paul d'Égine, en font mention; il en est de même des Arabes, des arabistes et de leurs successeurs immédiats. Cependant il paraît que l'attention des praticiens avait été détournée de cette affection, car J. L. Petit, qui la décrivit en 1722, crut exposer des idées toutes nouvelles (1). A partir de cette époque, la fémoro-coxalgie, et surtout les doctrines de J. L. Petit devinrent l'objet de discussions vives qui contribuèrent fort peu à éclairer les points en litige. Exceptons cependant un mémoire de Sabatier (2), qui se fait remarquer par une critique judicieuse et modérée. En 1803, parurent les *Leçons* de Boyer sur les maladies des os; on y trouve sur la coxalgie un fort bon article qui a été reproduit plus ou moins exactement, depuis le commencement de ce siècle, par tous les auteurs classiques. Cependant, l'histoire de cette maladie laissait encore bien des points à étudier, bien des problèmes à résoudre : aussi a-t-elle été l'objet d'un grand nombre de publications, parmi lesquelles nous citerons l'article de Larrey (3), la description de Brodie (4), de Paletta (5), l'ouvrage de Humbert et Jacquier (6), le mémoire de Lesauvage (de Caen) (7), les lettres de Bouvier, de Malgaigne et de M. J. Guérin (8), la thèse de Vicherat (9), les mémoires de Bonnet (de Lyon) (10), la thèse de

(1) *Observations anatomiques et pathologiques sur les chutes qui causent une luxation, dont les auteurs n'ont point écrit* (dans les *Mémoires de l'Académie royale des sciences*, 17 février 1722).

(2) *Mémoire sur les luxations consécutives du fémur*, publié dans les *Mémoires de l'Académie royale de chirurgie*, t. V, p. 791, in-4.

(3) *Mémoires et campagnes de chirurgie militaires*, t. IV, 1817, p. 392.

(4) *Pathological Researches and surgical Observations on the joints* (London, 1818), traduit par Léon Marchant, 1819.

(5) *Exercitationes pathologicæ*. Milan, 1820.

(6) *Essais et observations sur la manière de réduire les luxations spontanées et symptomatiques*. Bar-le-Duc, 1835.

(7) *Archives de médecine*, novembre 1835.

(8) *Gazette des hôpitaux*, 1838, p. 73, 83, 99, 112, 128.

(9) *Essai sur la coxalgie*, 1840, n° 357.

(10) *Mémoire sur l'influence des positions dans les maladies articulaires* (*Gazette médicale*, 1816).

M. Maisonneuve (1), les deux mémoires extrêmement remarquables de J. Parise (2), le traité de M. Crocq (3), les conférences de Robert (4), la thèse de M. Bazire (5), le traité de M. Heyfelder (6), l'intéressant article publié en 1863 par M. Sayre dans l'*American medical Times*, la thèse de M. Labbé (7), celle de M. Padieu (8), et beaucoup d'autres travaux dont il sera question et que nous utiliserons dans le cours de cet article.

Diverses affections ont été à tort confondues avec la coxalgie proprement dite. Parmi ces affections nous citerons : 1° Certaines luxations spontanées à marche rapide, consécutives à des ostéites aiguës de la tête du fémur, et qui s'accompagnent de la formation d'abcès nombreux et d'une suppuration si active, qu'elle entraîne la mort du malade dans l'espace de deux ou trois mois.

2° D'autres luxations spontanées qu'on observe pendant le cours de certaines fièvres graves, telles que la fièvre typhoïde.

3° Les luxations spontanées qui, comme nous l'avons vu avec MM. Blache et Guersant chez un jeune enfant, suivent de près le début des fièvres éruptives : dans le cas dont nous parlons, la luxation se produisit le dix-septième jour de l'invasion scarlatineuse.

4° Enfin certaines luxations spontanées qui se produisent d'une manière insidieuse, sans travail local appréciable, sans grande manifestation douloureuse, mais qui ne sont suivies ni d'ankylose, ni de production de stalactites osseuses, ni des modifications profondes qu'on rencontre dans la coxalgie. Ces dernières sont très-rares : cependant j'en ai observé quelques exemples qui m'ont paru offrir un intérêt d'autant plus grand qu'elles n'avaient pas encore été mentionnées par les auteurs.

Ces éliminations faites, nous réserverons le nom de *coxalgie* à l'arthrite coxo-fémorale à marche lente avec production d'altérations qui portent sur tous les éléments qui composent l'articulation, os, ligaments, parties molles, et qui caractérisent l'affection communément désignée sous le nom de tumeur blanche : non pas que dans tous les

(1) *De la coxalgie*, thèse de concours pour l'agrégation, 1844.

(2) *Recherches historiques, physiologiques et pathologiques sur le mécanisme des luxations spontanées du fémur* (*Archives*, mai 1842). — *Mémoire sur l'allongement et le raccourcissement du membre inférieur dans la coxalgie* (*Arch.*, juillet 1843).

(3) *Traité des tumeurs blanches*. Bruxelles, 1853.

(4) *Coxalgie hystérique* (conférence de clinique chirurgicale, Paris, 1860).

(5) *De la résection coxo-fémorale*. Paris, 1860.

(6) Heyfelder, *Traité des résections*, traduit par M. Bœckel. Paris, 1863.

(7) Labbé, *De la coxalgie*, thèse de concours pour l'agrégation, 1863.

(8) Padieu, *De la coxalgie chez le fœtus et le nouveau-né* (Thèses de Paris, 1865).

cas ces lésions doivent se trouver réunies chez le sujet atteint de coxalgie; car il n'y a souvent au début qu'une arthrite légère

Anatomie et physiologie pathologiques. — On comprend que la coxalgie n'entraînant jamais la mort dans sa première période, les occasions d'étudier les altérations anatomiques qui signalent son début se présentent bien rarement. En outre, la plupart des nécropsies ne nous montrant ces altérations que quand elles sont parvenues à leur dernière période, il est difficile, au point de vue de l'anatomie pathologique, de suivre pas à pas toutes les phases de cette maladie. Nous exposerons d'abord les altérations que l'on constate habituellement sur les sujets qui succombent par suite des progrès de la coxalgie; nous jetterons ensuite un coup d'œil rétrospectif sur celles qui appartiennent à la première période; nous pensons que ce que nous avons à en dire sera alors plus facilement compris.

Les altérations que présentent les divers éléments qui entrent dans la composition de l'articulation coxo-fémorale ne diffèrent point, quant à leur nature, de celles que nous avons décrites en traitant des tumeurs blanches en général. Ce sont, pour les os : l'ostéite, la carie, la nécrose, l'affection tuberculeuse; pour les parties molles : les fongosités de la membrane synoviale, la destruction des ligaments, des cartilages, les abcès articulaires ou circonvoisins. Mais une indication aussi sommaire ne donnerait que des notions trop incomplètes, et par conséquent sans utilité pratique. Nous devons donc entrer dans quelques détails : nous examinerons successivement les altérations des os, des cartilages, de la synoviale, des ligaments, les divers produits morbides qu'on peut rencontrer dans l'articulation. Enfin, les déplacements des extrémités articulaires que nous avons dit exister dans presque toutes les tumeurs blanches, présentant ici une importance toute particulière, devront spécialement arrêter notre attention.

a. Altération des os et des cartilages. — Ce qui frappe d'abord lorsque l'on examine une articulation à la suite d'une coxalgie, c'est le défaut de rapport entre la tête du fémur et la cavité cotyloïde, disproportion qui dépend à la fois, et de l'agrandissement de la cavité de réception, et de la diminution de volume de la tête osseuse.

L'excès d'ampleur du cotyle tient à plusieurs causes : 1° l'ulcération, la disparition ou la décortication de son cartilage diarthrodial; 2° la destruction plus ou moins considérable de ses parois osseuses, destruction qui porte tantôt uniformément sur toute leur étendue, et qui tantôt se montre spécialement sur certains points. C'est ordinairement le bord postéro-supérieur du sourcil cotyloïdien qui présente alors l'altération la plus profonde (fig. 268) : il est pour ainsi dire usé; et, pour expliquer cette disposition, on a invoqué tour à tour l'épaisseur moindre du sourcil cotyloïdien à ce niveau, la pression plus grande

exercée par la tête du fémur dans la station, la contraction spasmodique des muscles. On conçoit en effet que, sous l'influence de la station et de la contraction musculaire, la tête fémorale presse sur ce rebord, et y détermine un trouble de nutrition caractérisé par une résorption ou une atrophie progressive du tissu osseux. Mais il ne faut pas confondre le mode d'agrandissement dont nous venons de parler avec celui qui peut être produit par la carie, comme on le voit sur la figure 269. La

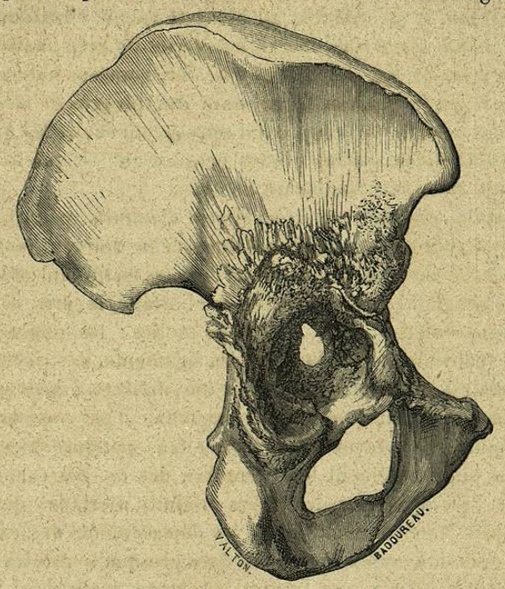

Fig. 268. — Tumeur blanche ilio-fémorale.

On voit que le fond et le bord supérieur de la cavité cotyloïde ont été agrandis et en partie détruits par résorption, et que la tête du fémur, luxée en haut et en arrière, reposait sur une surface érodée et entourée de stalactites.

raréfaction du tissuosseux est alors beaucoup plus marquée, et l'usure assez considérable pour que la tête fémorale s'échappe, et aille se loger dans une cavité supplémentaire. Quelquefois même le fond de la cavité cotyloïde se trouve aminci ou perforé par la carie; cela s'observe surtout lorsque la tumeur blanche se développe sur un enfant avant la réunion des trois pièces osseuses qui forment le fond de la cavité articulaire, la destruction faisant des progrès rapides sur le tissu cartilagineux qui occupe alors le fond du cotyle (fig. 271). Enfin, on peut encore, en pareil cas, rencontrer de véritables séquestres, comme on le voit sur une pièce déposée au musée Dupuytren par M. Denonvilliers, dans laquelle une portion osseuse détachée du fond du cotyle est enclavée dans le muscle obturateur interne.

Pour la tête du fémur, on voit également la destruction du cartilage, la raréfaction et l'érosion plus ou moins profonde du tissu osseux (fig. 269); quelquefois on a trouvé cette tête creusée par un sillon lorsqu'elle était appuyée sur le rebord cotyloïde; il est plus rare qu'elle soit éburnée, mais elle peut encore être le siége de tubercules qui paraissent alors avoir été le point de départ de l'affection.

Suivant Rust, la tête du fémur présente un accroissement de volume résultant de l'inflammation du périoste interne (*tela medullaris* de Blu-

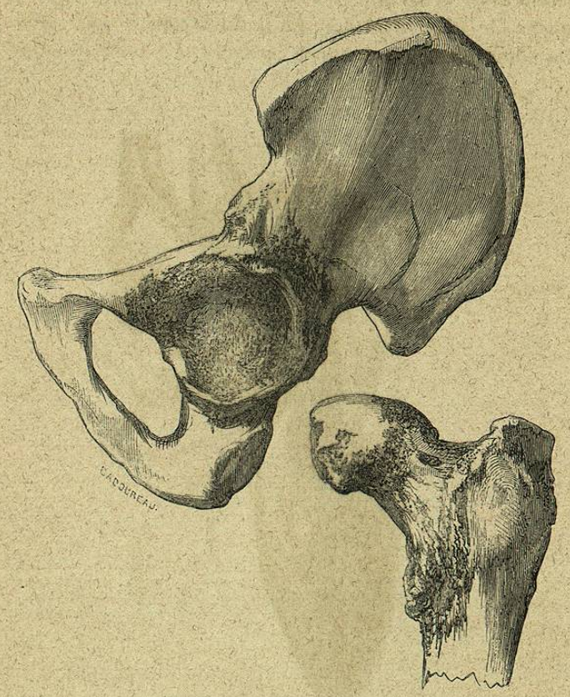

Fig. 269. — Tumeur blanche ilio-fémorale.

On voit que les surfaces articulaires ont été presque complétement détruites par la carie, et que l'érosion de la partie antérieure et supérieure de la cavité cotyloïde a permis à la tête de se luxer en haut et en avant.

menbach), avec tendance à l'ulcération du centre à la circonférence. Nous n'avons jamais rien vu de semblable, et nous n'avons rappelé cette théorie qu'à cause du grand retentissement qu'ont eu les idées du professeur de Vienne.

L'altération osseuse peut aussi s'étendre à une grande distance de l'articulation. C'est ainsi qu'on a vu la carie se propager sur l'os iliaque

jusqu'à l'ischion, ou bien pénétrer à travers l'éminence pectinée jusqu'à la gaîne du psoas. Elle a pu même, chez d'autres malades, se propager sur le fémur jusqu'au-dessous du grand trochanter, et détruire celui-ci presque en totalité. Dans d'autres cas, enfin, on a vu la tête du fémur se nécroser et rester libre dans l'articulation remplie de pus, comme l'indique la figure 270.

b. La *membrane synoviale* présente une coloration rouge plus ou moins foncée, et montre des fongosités plus ou moins considérables qui tapissent toute la cavité articulaire et la surface de la tête fémorale.

Quelquefois le tissu cellulaire qui la double est le siége d'un dépôt albumino-fibrineux de consistance lardacée. Le peloton adipeux qui

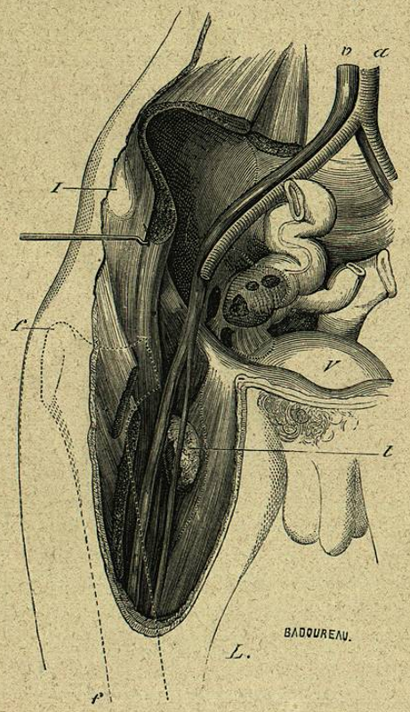

Fig. 270. — Tumeur blanche ilio-fémorale.
On voit que la tête du fémur est nécrosée et qu'elle est libre dans la collection purulente qui communique avec l'articulation et la gaîne du psoas. (De la collection de M. Péan.)

remplit le fond de l'excavation cotyloïdienne, et qui a été improprement désigné par les anciens sous le nom de *glande synoviale*, offre quelquefois une tuméfaction considérable, sort de la dépression dans laquelle il se cache à l'état normal, s'avance dans l'article, s'y développe et le rem-

plit plus ou moins. Cette disposition, sur laquelle certains auteurs ont beaucoup insisté, est loin d'être aussi fréquente qu'on l'a prétendu ; il est bien plus commun de voir ce paquet adipeux affaissé et en partie détruit, ulcéré, comme la plupart des parties molles qui limitent l'enceinte articulaire.

c. Le *ligament rond* est le plus souvent rompu ou détaché de l'une de ses insertions fémorale ou iliaque ; souvent il est complétement détruit, on n'en trouve nul vestige. La capsule articulaire est distendue, entourée de fongosités ou d'un tissu lardacé ; d'autres fois elle est indurée et rétractée, ou bien elle est perforée ou même détruite dans certains points, et donne passage au pus et à la tête du fémur.

d. Quant aux divers *produits morbides* qu'on rencontre, c'est du pus, de la matière tuberculeuse mélangée avec des détritus osseux, un liquide synovial sanieux ; il n'y a ici rien de particulier.

e. Déplacement des os. — La profondeur de la cavité cotyloïde, la dis-

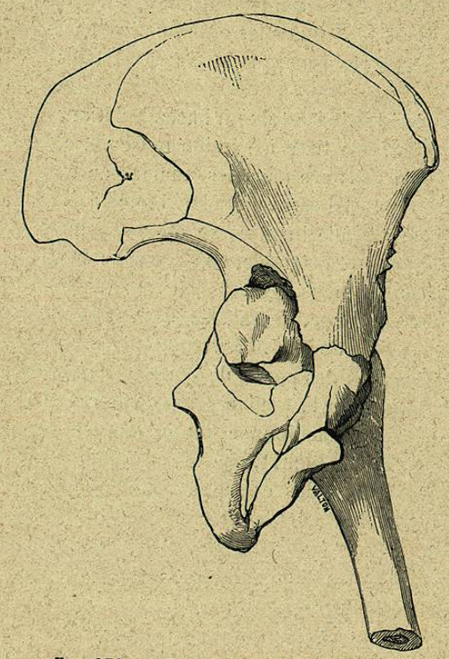

Fig. 271. — Tumeur blanche ilio-fémorale.
La tête du fémur a passé dans le bassin à travers une perforation de la cavité cotyloïde.

position de la tête du fémur, qui forme une saillie presque entièrement cachée dans l'article, la solidité des ligaments qui fixent ces os dans

leurs rapports normaux, semblaient devoir rendre presque impossible tout déplacement pathologique. Il n'en est rien cependant, car les déplacements sont au contraire fréquents; je dis fréquents et non point constants, comme on l'a cru longtemps, parce qu'en effet Larrey a démontré qu'un certain nombre de coxalgies parcourent toutes leurs périodes sans que la tête du fémur sorte de l'acetabulum. On la trouve ordinairement remontée dans la fosse iliaque externe (fig. 268), ou appuyée sur le sourcil cotyloïdien, au niveau de son échancrure postéro-supérieure, qui est déprimée, corrodée par la carie. D'autres fois c'est par l'échancrure inférieure et interne que la tête s'est déplacée; elle est alors logée dans la fosse obturatrice; on l'a vue également appuyée entre l'épine iliaque antérieure et inférieure et l'éminence ilio-pectinée (fig. 269). Quelquefois enfin la tête fémorale entre dans le bassin à travers une perforation située au fond de la cavité cotyloïde (fig. 271).

La recherche des causes qui produisent ces déplacements a beaucoup occupé les auteurs. Toutes les opinions émises à ce sujet peuvent se rattacher, ainsi que le remarque M. Parise, à trois théories principales :

1° Dans l'une, la luxation est due à l'accumulation d'un liquide qui, repoussant le fémur, le livre à l'action musculaire. C'est la théorie d'Hippocrate qu'on retrouve dans les anciens auteurs et qu'ont admise J. L. Petit, Brodie, Lesauvage, MM. Denonvilliers et J. Cloquet.

2° La seconde attribue la luxation au développement d'une tumeur qui, remplissant la cavité cotyloïde, en chasse le fémur; quant au siége et à la nature de cette tumeur, il y a dissidence : *a*. Les uns, avec Gorter, Andry, en font une exostose, un cal, fait qui n'a jamais été démontré. *b*. D'autres, à l'exemple de M. J. Cruveilhier, la regardent comme une hypertrophie du fond ou des parois de la cavité cotyloïde, supposition insuffisamment fondée sur la tendance que cette cavité possède à s'oblitérer, lorsqu'elle est abandonnée depuis longtemps par la tête du fémur. *c*. Pour d'autres, Bichat, Boyer, Lobstein, Dzondi, c'est un gonflement inflammatoire des cartilages, gonflement que nous avons vu ne point exister. *d*. D'autres, avec Asclépiade le Bithynien, Valsalva, Morgagni, Portal, Boyer, l'attribuent au gonflement du tissu adipeux du fond de la cavité cotyloïde, opinion à l'appui de laquelle on cite quelques faits bien observés. *e*. Enfin, nous avons vu que, pour Rust, c'est la tête fémorale elle-même qui se développe outre mesure, et ne peut plus être contenue dans le cotyle.

3° La troisième théorie, soutenue par Sabatier, par Paletta, Boyer Bégin, etc., attribue la luxation à la destruction par carie, soit des bords de la cavité de réception ou de la tête, soit, ce qui est le plus commun, des bords de l'une et de l'autre. Cette doctrine est fondée sur des observations d'anatomie pathologique nombreuses; mais, comme le fait très-judicieusement remarquer M. Parise, il ne faut pas oublier que, dans presque tous les cas où l'on trouve une carie, la maladie était fort ancienne, et les désordres tels, qu'il est souvent impossible d'affirmer que les destructions qu'on observe ont précédé et déterminé la luxation.

Quoi qu'il en soit, les deux dernières théories ont été assez généralement admises; il n'en est pas de même de celle de J. L. Petit. Elle a surtout été attaquée par Andry, dont les arguments, développés par Boyer, ont été depuis reproduits par presque tous les auteurs. Mais l'argumentation de Boyer peut se résumer aux trois objections suivantes : 1° l'accumulation de sérosité dans la capsule ilio-fémorale, loin de chasser le fémur, tendra plutôt à l'appliquer plus fortement dans sa cavité; 2° elle sera incapable de distendre une capsule fibreuse aussi forte et des muscles aussi puissants que ceux qui maintiennent l'articulation de la hanche; 3° enfin, l'observation n'a pas démontré cette accumulation de fluide. Or ces objections ont été réfutées avec un rare talent par M. Parise. Voici en résumé son argumentation : Si l'on injecte du liquide dans l'articulation ilio-fémorale pour imiter l'épanchement de synovie, on voit que ce liquide, contrairement à la supposition de Boyer, chasse immédiatement la tête du fémur hors de la cavité articulaire, résultat qui se présente ici comme une conséquence forcée de la théorie des frères Weber, adoptée par Müller et la plupart des physiologistes modernes (1), sur l'influence qu'exerce la pression atmosphérique sur l'articulation coxo-fémorale : en effet, suivant ces auteurs, cette puissance serait la cause essentielle qui tend à maintenir le contact entre les surfaces articulaires. On conçoit dès lors que l'équilibre de la pression étant rétabli dans l'article par l'introduction d'un liquide, le membre, abandonné à son propre poids, doit entraîner

(1) Les frères Weber ont démontré par de nombreuses expériences que si, après avoir placé un cadavre sur le ventre, les jambes pendantes, on perfore le fond de la cavité cotyloïde, la tête du fémur tombe sur-le-champ dans la capsule. Ce déplacement a lieu malgré l'intégrité de la capsule et des muscles qui l'entourent. Si au contraire on laisse la cavité cotyloïde intacte, on a beau couper les ligaments et les muscles, les surfaces articulaires restent en rapport, même après la section complète du ligament capsulaire; mais la moindre ouverture faite à la cavité détermine leur séparation. Le fémur, complétement séparé du tronc, étant replacé dans la cavité cotyloïde, reste en place si l'on ferme l'ouverture avec le doigt; il tombe immédiatement, si l'on permet l'entrée de l'air. Ces expériences, répétées sur une articulation détachée, démontrent que le poids seul de l'extrémité supérieure du fémur suffit pour vaincre la prétendue résistance qu'apporterait à sa sortie le bourrelet cotyloïdien. (*Note extraite du mémoire de M. Parise.*)