la cavité cotyloïde est affectée en même temps. Par malheur les faits sont loin d'être toujours d'accord avec cette manière de voir.

Lorsque le fémur est reséqué, il remonte jusque sur l'os iliaque et il s'établit une néarthrose douée, sauf pour l'abduction et la rotation, de mouvements très-étendus. En outre, le membre acquiert, avec le temps, une certaine solidité : on a vu des malades, qui présentaient un raccourcissement de 15 à 20 centimètres, supporter des marches assez longues. Or, ces résultats sont d'autant plus favorables, qu'on peut les obtenir sans qu'on ait à exposer les sujets, surtout lorsqu'ils sont jeunes, à des chances trop périlleuses ; en effet, M. Heyfelder cite dans son traité 55 résections qui, pratiquées pour des caries et des coxalgies, ont donné 32 succès ; et M. Bazire (1) a pu en outre en recueillir 11 cas où trois opérations seulement ont été suivies de mort (encore ajoute-t-il que sur ces trois cas d'issue fatale, deux fois la mort a pu être attribuée à la phthisie, dont les progrès déjà très-avancés auraient dû faire repousser toute intervention opératoire). Les diverses autres statistiques, notamment celles de MM. Lefort, Eulenberg, Sayre, Foch, Hodges, Giraldès (2), etc., ne donnent pas d'ailleurs une proportion moins brillante.

Cependant on a fait, contre cette méthode de traitement, quelques objections qu'il ne sera pas inutile de reproduire et de discuter. Ainsi M. Symes, et d'autres opérateurs avec lui, ont pensé que la résection doit toujours être écartée quand les deux os sont atteints de carie, ce qui d'ailleurs serait le cas le plus ordinaire. A cette objection, M. Bazire répond que c'est l'extrémité du fémur qui le plus habituellement est la première prise, auquel cas la guérison est presque assurée, et que si les deux os sont affectés, quand même il y a perforation de l'acétabulum, toute chance de succès n'est pas perdue. — D'autres ont encore objecté que dans la coxalgie comme dans les autres tumeurs blanches, il faut compter avec la diathèse, cause première de la maladie, et que celle-ci peut, même après l'heureuse issue d'une opération, se manifester sur une autre articulation ou sur un viscère important, et amener la mort. Mais il est au contraire avéré, d'après M. Bazire, que la résection, dans les cas les plus graves, a relevé l'économie profondément atteinte et a souvent triomphé d'accidents viscéraux déjà très-prononcés.

Est-ce à dire que, pour ses plus chauds partisans, la résection soit applicable à beaucoup de coxalgies? Non assurément. S'agit-il en effet de ces coxalgies qui se terminent le plus souvent, soit par résolution, soit par ankylose ; s'agit-il encore de ces coxalgies qui dépendent

(1) Thèse de doctorat. Paris. 1860.

(2) *Leçons cliniques sur les maladies chirurgicales des enfants.* Paris, 1868.

d'une carie de l'épine, ou qui sont compliquées de mal de Pott, comme il arrive chez certains malades qui ont atteint et même dépassé l'âge adulte, c'est alors qu'il convient d'écarter toute idée d'opération. On obéira au contraire aux indications les plus rationnelles en opérant quand la coxalgie se présentera sous la forme chronique, qu'elle s'accompagnera de luxation, et qu'une suppuration abondante minera les forces du malade. Nous ferons même observer que le raccourcissement est plus considérable après l'ankylose qu'après la résection.

Il semble résulter des observations qui nous ont été transmises par les opérateurs qui ont pratiqué ces résections de la tête du fémur, qu'ils se sont peu occupés de conserver les débris du périoste adhérent aux parties cariées. Il importe cependant ici, comme pour les autres tumeurs blanches, de ménager cette membrane, de même que la lame compacte qui lui est adhérente, et d'extraire par l'évidement, suivant les règles posées par M. Sédillot, tout le tissu qui a été envahi par la carie, la nécrose ou le tubercule. C'est ainsi que M. Desgranges est parvenu en 1863 à guérir un jeune homme qui était affecté d'une carie du grand trochanter et du col du fémur, et que, chez un autre malade dont l'existence paraissait désespérée, M. Péan put dernièrement, avec un résultat favorable, évider le col du fémur, le grand trochanter, et une partie assez étendue de la diaphyse de cet os, qui étaient le siége d'une ostéite et d'une carie extrêmement graves.

Nous ne dirons du traitement consécutif à l'opération que ce qui lui est vraiment spécial, c'est-à-dire que nous attirerons les préférences du chirurgien sur l'emploi des appareils qui, tout en maintenant le membre allongé, permettent de surveiller la plaie et d'appliquer les pansements sans renouveler les douleurs du malade.

ARTICLE XIV.

DE L'ARTHRITE SÈCHE DE L'ARTICULATION ILIO-FÉMORALE. (MORBUS COXÆ SENILIS).

A côté de la fémoro-coxalgie, se place naturellement l'histoire d'une maladie qu'on n'observe que chez les vieillards, et qui, pour cette raison, est désignée sous le nom de *morbus coxæ senilis.* Cette affection, qui est encore confondue par quelques auteurs avec la tumeur blanche, présente au contraire tous les caractères de l'arthrite sèche sur lesquels nous ne reviendrons pas. En effet, au point de vue anatomo-pathologique, on constate que, dans le plus grand nombre des cas, la tête du fémur et le fond de la cavité cotyloïde sont hypertrophiés et éburnés :

en même temps qu'elle augmente de volume, la tête fémorale est presque toujours dépourvue de cartilage; elle est cependant lisse, bien polie; mais il est facile de reconnaître que cet état est le résultat d'une usure du tissu osseux qui présente la densité de l'ivoire. La cavité cotyloïde présente une disposition analogue à celle de la tête fémo-

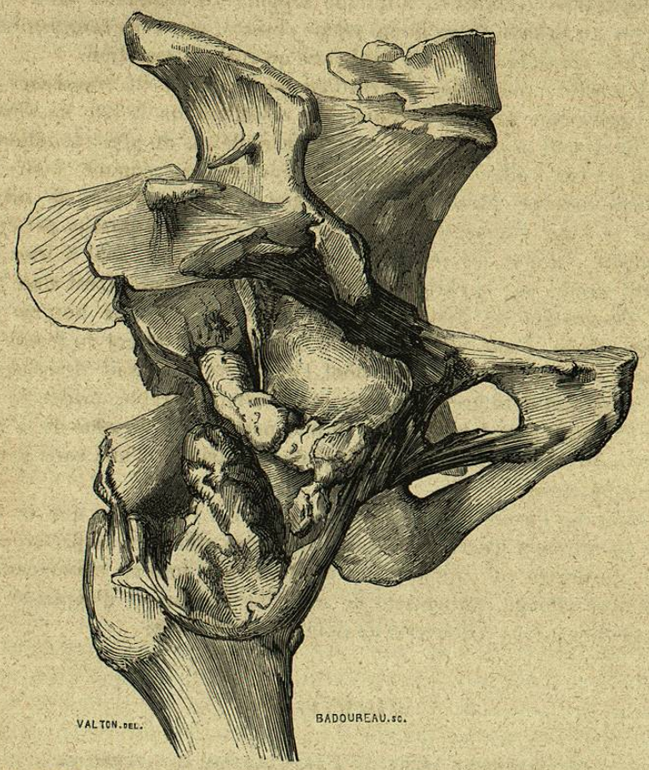

Fig. 278. — Arthrite sèche de l'articulation ilio-fémorale à une période avancée.

rale; elle est plus large, plus profonde; ses bords se sont en effet élevés; ils sont surmontés par des productions osseuses nouvelles, par des stalactites qui souvent prennent un tel développement, qu'elles bornent les mouvements. Il n'est pas rare de trouver des corps mobiles dans l'intérieur de l'articulation (voy. fig. 278).

Cette variété d'arthrite se montre fréquemment sur les deux articulations coxo-fémorales. Elle s'accompagne ordinairement d'altérations semblables aux genoux, ou même à l'articulation tibio-tarsienne;

et là, comme les mouvements ne se font que dans deux sens différents, la flexion et l'extension, les condyles du fémur et du tibia présentent à leur surface des sillons dirigés d'avant en arrière, qui ne peuvent laisser de doute sur le mode de destruction qu'ont éprouvé les os.

Une gêne dans les mouvements, accompagnée d'une sensation de frottement, comme celui qui résulterait du glissement l'un sur l'autre de deux morceaux d'ivoire, une déformation perceptible au toucher, et qui résulte de la présence des stalactites osseuses si la maladie affecte une articulation accessible à la palpation, tels sont les symptômes qui appartiennent à cette maladie. On l'observe principalement chez les sujets rhumatisants depuis longues années.

La marche de cette arthrite sèche permet assez facilement de distinguer cette affection de la tumeur blanche coxo-fémorale comme nous l'avons dit plus haut. Elle n'exige aucun traitement différent de celui de l'arthrite chronique.

ARTICLE XV.

TUMEUR BLANCHE DE L'ARTICULATION FÉMORO-TIBIALE.

L'articulation fémoro-tibiale, en raison de l'étendue de la synoviale et de la largeur des surfaces osseuses qui entrent dans sa structure, est de toutes les jointures la plus sujette à l'affection complexe que nous avons désignée sous le nom de *tumeur blanche*.

Nous n'ajouterons rien à ce que nous avons dit de l'anatomie pathologique à propos des *Tumeurs blanches en général*.

Symptomatologie. — Elle est importante à bien préciser; mais ici encore nous aurons à regretter qu'on ne puisse décider, à l'aide de signes certains, à quelle variété de tumeur blanche on a affaire.

Lorsque la maladie a plus spécialement pour siége les parties molles, on observe un gonflement plus ou moins considérable, mou, uniforme, présentant des bosselures sur lesquelles nous allons attirer l'attention.

Au-dessous de la rotule et de chaque côté du tendon rotulien, au lieu des deux fossettes qui existent en ce point à l'état normal, on trouve deux élévations séparées de la rotule par un léger sillon, et entre elles par le ligament rotulien.

Au-dessus de la rotule, on voit manifestement l'extrémité inférieure du triceps soulevée. Cette grosse bosselure, qui a la forme d'un croissant dont la convexité est dirigée du côté de la racine du membre, a ses deux cornes descendant vers les ligaments latéraux. Elle est formée par le soulèvement de cette partie de la capsule synoviale qui s'étend sous le triceps au-dessus de la rotule.