en même temps qu'elle augmente de volume, la tête fémorale est presque toujours dépourvue de cartilage; elle est cependant lisse, bien polie; mais il est facile de reconnaître que cet état est le résultat d'une usure du tissu osseux qui présente la densité de l'ivoire. La cavité cotyloïde présente une disposition analogue à celle de la tête fémo-

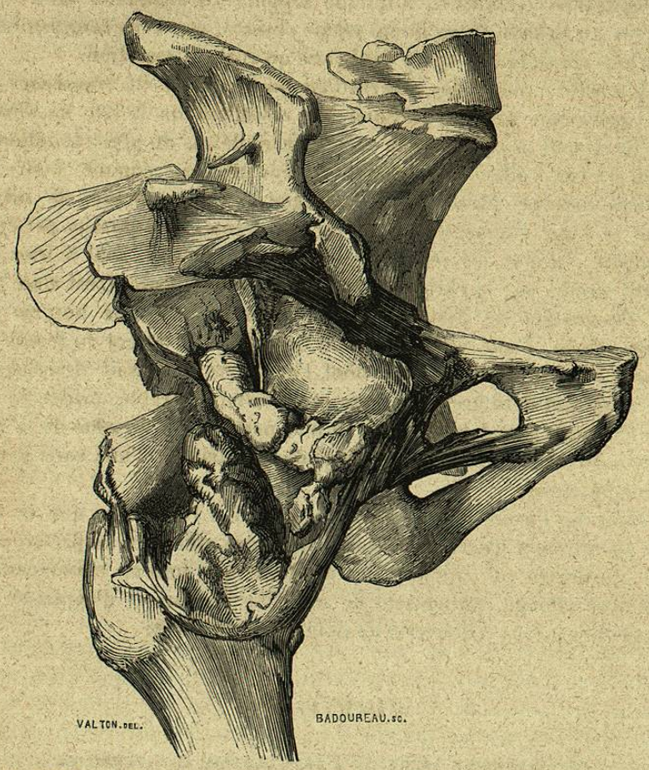


Fig. 278. — Arthrite sèche de l'articulation ilio-fémorale à une période avancée.

rale; elle est plus large, plus profonde; ses bords se sont en effet élevés; ils sont surmontés par des productions osseuses nouvelles, par des stalactites qui souvent prennent un tel développement, qu'elles bornent les mouvements. Il n'est pas rare de trouver des corps mobiles dans l'intérieur de l'articulation (voy. fig. 278).

Cette variété d'arthrite se montre fréquemment sur les deux articulations coxo-fémorales. Elle s'accompagne ordinairement d'altérations semblables aux genoux, ou même à l'articulation tibio-tarsienne;



et là, comme les mouvements ne se font que dans deux sens différents, la flexion et l'extension, les condyles du fémur et du tibia présentent à leur surface des sillons dirigés d'avant en arrière, qui ne peuvent laisser de doute sur le mode de destruction qu'ont éprouvé les os.

Une gêne dans les mouvements, accompagnée d'une sensation de frottement, comme celui qui résulterait du glissement l'un sur l'autre de deux morceaux d'ivoire, une déformation perceptible au toucher, et qui résulte de la présence des stalactites osseuses si la maladie affecte une articulation accessible à la palpation, tels sont les symptômes qui appartiennent à cette maladie. On l'observe principalement chez les sujets rhumatisants depuis longues années.

La marche de cette arthrite sèche permet assez facilement de distinguer cette affection de la tumeur blanche coxo-fémorale comme nous l'avons dit plus haut. Elle n'exige aucun traitement différent de celui de l'arthrite chronique.

## ARTICLE XV.

### TUMEUR BLANCHE DE L'ARTICULATION FÉMORO-TIBIALE.

L'articulation fémoro-tibiale, en raison de l'étendue de la synoviale et de la largeur des surfaces osseuses qui entrent dans sa structure, est de toutes les jointures la plus sujette à l'affection complexe que nous avons désignée sous le nom de *tumeur blanche*.

Nous n'ajouterons rien à ce que nous avons dit de l'anatomie pathologique à propos des *Tumeurs blanches en général*.

Symptomatologie. — Elle est importante à bien préciser; mais ici encore nous aurons à regretter qu'on ne puisse décider, à l'aide de signes certains, à quelle variété de tumeur blanche on a affaire.

Lorsque la maladie a plus spécialement pour siége les parties molles, on observe un gonflement plus ou moins considérable, mou, uniforme, présentant des bosselures sur lesquelles nous allons attirer l'attention.

Au-dessous de la rotule et de chaque côté du tendon rotulien, au lieu des deux fossettes qui existent en ce point à l'état normal, on trouve deux élévations séparées de la rotule par un léger sillon, et entre elles par le ligament rotulien.

Au-dessus de la rotule, on voit manifestement l'extrémité inférieure du triceps soulevée. Cette grosse bosselure, qui a la forme d'un croissant dont la convexité est dirigée du côté de la racine du membre, a ses deux cornes descendant vers les ligaments latéraux. Elle est formée par le soulèvement de cette partie de la capsule synoviale qui s'étend sous le triceps au-dessus de la rotule.

Le gonflement qui produit ces bosselures, et qui va, dans certains cas, jusqu'à doubler la circonférence du membre, peut être causé par des fongosités ou par une accumulation de liquide.

Lorsqu'il est formé par une accumulation de liquide, on constate, en tenant une main appliquée sur les bosselures sus-rotuliennes, tandis qu'avec l'autre on presse les saillies sous-rotuliennes, que le liquide se déplace et soulève la rotule.

Si, au contraire, ce sont des fongosités, d'abord on ne sent point d'une manière aussi nette la fluctuation, puis, en saisissant avec les doigts et le pouce la bosselure sous-rotulienne, et les rapprochant brusquement, on s'assure que cette fausse sensation de fluctuation n'est due qu'à la présence de fongosités mollasses, qui ne fuient point devant la pression comme le liquide, mais se laissent froisser entre les doigts.

C'est par ces deux moyens qu'on peut constater facilement si la synoviale est épaissie en même temps qu'elle contient un liquide.

Lorsque le gonflement est uniforme, ce qui arrive quelquefois, c'est qu'alors les téguments sont infiltrés de matière plastique; dans ce cas, il est souvent très-difficile, pour ne pas dire impossible, de constater les altérations situées plus profondément.

La chaleur et la rougeur de la peau ne sont point rares dans la tumeur blanche du genou qui a son siége dans les parties molles; aussi voit-on fréquemment de petits abcès se former dans le tissu cellulaire sous-cutané, et s'ouvrir à l'extérieur après avoir soulevé et aminci la peau.

C'est aussi dans cette variété qu'on observe les perforations ou, pour mieux dire, les ruptures subites de la capsule synoviale, trop distendue par le liquide purulent qui s'y accumule. Cette rupture a presque toujours lieu dans la bosselure placée au-dessous du triceps, de sorte que le pus, à sa sortie, situé sous les attaches profondes de ce muscle au fémur, les décolle et peut fuser ainsi jusqu'au grand trochanter. On trouve dans le travail de M. Richet un exemple de ce genre de perforation.

Mais lorsque la perforation se fait lentement, le pus, ne trouvant pas une issue très-large, ne sort que peu à peu, et dès lors les adhérences se forment devant lui, l'empêchent de fuser au loin, et le forcent à s'approcher des téguments, où il vient se faire jour sur les côtés de l'articulation, soit en dehors, soit en dedans, vis-à-vis des condyles fémoraux. Mais aussi il arrive quelquefois que la synoviale se perfore dans un point plus déclive, au-dessous de la rotule, au niveau des bosselures sous-rotuliennes, et alors le pus fuse dans les parties déclives et vient apparaître sous la peau au niveau des condyles du tibia. Rarement la perforation de la synoviale a lieu au niveau de l'interligne



articulaire; jamais peut-être on ne l'a vue dans le creux poplité.

Quelquefois c'est la formation d'un abcès sous-cutané qui décide de la perforation de la synoviale; les fistules peuvent alors s'établir partout ailleurs. Dans cette variété, il est rare d'observer un gonflement notable des os, ce qui est d'ailleurs toujours très-difficile à reconnaître, alors même qu'il existe bien positivement.

Quant au déplacement des surfaces osseuses par suite du ramollissement ou de la destruction des ligaments, il survient très-rapidement. On observe tantôt un déplacement du tibia en dehors, le fémur faisant alors saillie en dedans; d'autres fois c'est le tibia qui seul a tourné sur lui-même, entraîné qu'il a été par la rotation du pied en dehors. Enfin, dans une troisième période, la jambe, entraînée par la traction des muscles de la partie postérieure, se fléchit sur la cuisse, de sorte que le tibia, alors que tous les ligaments ont cédé, se trouve porté en arrière des condyles fémoraux avec d'autant plus de facilité, que le pied, appuyant sur le matelas, facilite en résistant ce mouvement de levier.

Ajoutons, pour en finir avec les symptômes anatomiques, que quelquefois les ganglions inguinaux sont engorgés, et que, tandis que le pied et la jambe s'infiltrent de liquide, la cuisse s'amaigrit, ce qui fait paraître le genou plus volumineux.

Quand la tumeur blanche a pour siége primitif les condyles du fémur ou du tibia, la maladie prélude par des douleurs sourdes, violentes, qui se fixent en un point de l'articulation qui varie selon les cas, tantôt au condyle interne du fémur ou du tibia, d'autres fois à la partie inférieure de la rotule ou de la tubérosité du tibia, rarement dans un point correspondant à la partie externe. Aussi, frappé de cette constance dans le siége des douleurs qu'accusent alors les malades, remarquant d'ailleurs que dans ces cas ils ont la jambe fléchie, en même temps que le poids du pied entraîne le tibia dans la rotation en dehors, M. Richet a pensé que les douleurs fixes étaient occasionnées par le tiraillement que les ligaments rotulien et latéral interne exercent sur les points osseux enflammés auxquels ils s'attachent, traction qui s'explique très-bien par la rotation du tibia en dehors et la flexion forcée de la jambe. Ce chirurgien, pour étayer son opinion, fait remarquer combien sont douloureuses les pressions, quelque légères qu'elles soient, lorsqu'elles sont continuelles.

Quoi qu'il en soit de cette explication, le fait existe. Le gonflement est plus lent à se produire que dans la variété précédente; à l'aide du compas d'épaisseur, on peut constater que les os ont assez souvent augmenté de volume.

Il est rare que, dans les premiers temps, on constate une accumulation de liquide dans l'articulation; ce n'est que plus tard, alors que

la suppuration du tissu osseux s'est fait jour dans la cavité séreuse, qu'on a l'occasion de l'observer : dès lors tous les phénomènes précédemment décrits se présentent ; il devient impossible de distinguer à quelle variété on a affaire, si l'on n'examine le malade qu'à cette époque.

Quant aux abcès ossifluents, bien que l'articulation ne soit recouverte que par des couches peu épaisses de parties molles, et que par conséquent l'exploration semble devoir être plus facile, il n'est guère possible de distinguer ceux qui sont intra de ceux qui sont extra-articulaires qu'à l'aide du stylet, qui, en pénétrant jusqu'à l'os malade, peut seul lever les doutes. Les mêmes difficultés se présentent encore lorsqu'il s'agit de reconnaître si l'abcès de voisinage a son point de départ dans les parties molles et si les fongosités proviennent des couches superficielles, du tissu épiphysaire ou des bourses séreuses qui sont en dehors de l'articulation. Or, dans ces derniers cas comme dans celui que nous avons cité d'abord, quoique la conservation des mouvements puisse guider le diagnostic, il n'y a que l'exploration à l'aide du stylet qui fournisse des renseignements irrécusables.

Il est habituellement facile de distinguer la tumeur blanche du genou des autres affections qui peuvent la simuler. Cependant nous appellerons l'attention sur certaines suppurations de l'article consécutives aux affections chroniques de la moelle épinière. M. Péan a vu dernièrement, avec son ami et collègue le docteur Proust, un cas remarquable de cette singulière affection, sur laquelle M. Charcot a particulièrement appelé l'attention.

Comme toutes les tumeurs blanches, celle du genou peut se terminer par la guérison avec ankylose vraie ou fausse. Cette terminaison peut même être considérée comme favorable lorsque la maladie s'accompagne d'une altération étendue des os et des cartilages. Mais il est malheureusement plus fréquent de voir l'affection amener la mort des malades, lorsqu'elle est abandonnée à elle-même. Le pronostic sera très-réservé, surtout quand la maladie aura atteint la période de suppuration. Enfin la mort peut être hâtée par une hémorrhagie, ou même par la gangrène qu'on a vue détacher la jambe de la cuisse.

Étiologie. — Elle est la même que celle des tumeurs blanches en général. Nous nous bornerons à dire qu'ici les contusions, les chutes, les causes traumatiques enfin, ont une plus grande part dans la production de ces maladies que partout ailleurs; l'articulation du genou est en effet proéminente et à peine protégée contre les chocs extérieurs par une peau mince et non doublée de muscles.

Traitement. — Nous n'avons rien à ajouter à ce que nous avons dit du traitement médical, général ou local des tumeurs blanches. Nous nous arrêterons seulement un instant sur le traitement chirurgical spécialement applicable au cas qui nous occupe.



L'ouverture des abcès chroniques doit être, surtout pour le genou, faite selon les règles que nous avons posées, c'est-à-dire par des ponctions plutôt que par des incisions ; l'étendue des surfaces en suppuration, la facilité avec laquelle séjourne le pus altéré dans toutes les anfractuosités de cette grande synoviale, rendent indispensable l'observation de ce précepte. Mais lorsqu'il y a de nombreux trajets fistuleux, on peut les traiter avantageusement par le drainage et les injections iodées, soit que ces fistules communiquent ou non avec l'articulation.

Quant au traitement de l'ankylose, si elle est fausse ou incomplète, il se présente deux cas qu'il est important de bien distinguer. Dans le premier, il n'y a soudure d'aucune surface osseuse, mais seulement induration des ligaments et raccourcissement des tendons musculaires ; dans le second, réunion osseuse de la rotule avec le fémur, le tibia ayant conservé sa mobilité sur ce dernier os. Dans le premier cas, la traction pure et simple à l'aide de lacs extenseurs fixés sur le cou-de-pied, et de lacs contre-extenseurs fixés dans l'aine, suffit la plupart du temps pour ramener le membre à la position rectiligne qu'il est très-important d'obtenir, puisque alors la marche n'est pas très-gênée, tandis que si l'ankylose a lieu dans la flexion, la jambe devient inutile. L'extension ne doit pas en être faite en une seule séance, il faut au contraire la déterminer par des mouvements plus ou moins lents et gradués : tels sont, par exemple, des poids suspendus à l'extrémité du lacs extenseur, et passant au pied du lit sur une poulie de renvoi, ou les appareils munis de lanières de caoutchouc dont nous avons parlé précédemment. Mais, au reste, l'action des mains suffit ordinairement, si l'on a soin de s'aider du chloroforme. Quant à la section des tendons, elle est rarement utile, et devient dangereuse lorsqu'il y a suppuration. Enfin, cette extension obtenue, il est habituellement facile d'immobiliser le membre, et pour cela il convient de le placer dans une gouttière ou dans un appareil inamovible qui permettent, s'il y a suppuration, de faire les pansements et de donner les soins de propreté tout en épargnant les secousses à l'articulation. S'agit-il plus tard, l'état des choses s'améliorant, de combattre l'ankylose au lieu de la favoriser, de faire disparaître toute roideur articulaire et de rétablir les mouvements, les appareils imaginés dans ce but par Bonnet, et que nous avons décrits, trouveront ici leur utile application. Mais leur action nous paraît moins active que la compression à laquelle nous donnons la préférence, dans toutes les régions où elle peut être appliquée au traitement des tumeurs blanches.

Dans le deuxième cas, il faut, suivant M. Velpeau, s'abstenir de toute tentative d'extension. Si, en effet, on voulait procéder comme dans le cas précédent, au lieu de ramener le tibia dans sa position normale,

on le luxerait davantage dans le creux poplité, à moins toutefois que l'on ne prît la précaution d'en maintenir la face postérieure appliquée contre une lanière transversale de caoutchouc; car cet os serait alors sollicité par les muscles fléchisseurs, dont la puissance ne serait plus contre-balancée par celle de l'extenseur, c'est-à-dire du triceps, dont le tendon resterait inactif par suite de la soudure de la rotule. La rotule d'ailleurs, occupant la poulie fémorale, ne permettrait point au tibia d'y revenir.

Si, au contraire, l'ankylose est complète, c'est-à-dire s'il y a soudure des surfaces osseuses, nous pensons qu'il faut s'abstenir d'agir : toutefois deux méthodes ont été proposées pour remédier à cette conformation vicieuse : l'une, celle de Louvrier, qui cherchait à rompre par une extension brusque et rapide les adhérences des os; l'autre, celle de Rhea Barton, qui enlevait par la scie une portion des extrémités articulaires. Les résultats de cette opération seraient, au dire de M. Heyfelder, extrêmement favorables : sur onze cas, il n'a trouvé que deux décès, et neuf autres malades ont guéri en recouvrant l'usage complet du membre. Nous renvoyons à l'article *Ankylose* pour la description et la discussion de ces deux méthodes.

Lorsque la maladie a produit une altération des épiphyses (carie, nécrose, avec ou sans luxation) tellement grave, que la mort paraît probable à courte échéance, il ne reste souvent d'autre alternative que de reséquer le genou en partie ou en totalité, ou bien d'amputer la cuisse. Bien que ces deux opérations exposent la vie des malades, la résection qui conserve le membre mérite la préférence. Rarement pratiquée jusqu'en 1850, elle compte aujourd'hui, en France et à l'étranger, un nombre important de succès obtenus dans des cas graves. C'est ainsi que dès 1854, Buttcher avait rassemblé 31 cas donnant 25 guérisons, et que la statistique de M. Heyfelder, qui porte sur près de 200 observations, démontre qu'à la suite de la résection totale du genou, on a pu sauver les deux tiers ou même les trois quarts des malades, tandis que la moitié des opérés meurent à la suite d'amputation de la cuisse. Mais il convient d'ajouter que d'après l'expérience actuelle, la résection partielle du genou, qu'elle porte seulement sur le condyle ou sur la rotule, met le malade dans des conditions moins favorables pour la guérison que la résection totale, et qu'elle est aussi grave que l'amputation. La résection totale doit donc être préférée à la résection partielle; et quant à l'amputation, il ne convient d'y recourir que dans quelques cas où un décollement considérable des parties molles, des clapiers et des fusées purulentes répandues au loin, rendraient la résection impraticable.

Pour ce qui est du procédé opératoire, voici celui que M. A. Dusséris a



deux fois employé avec succès (1) et qui nous paraît le plus avantageux : une incision simple, semi-elliptique, à convexité inférieure, est pratiquée à la partie antérieure du genou. Les deux extrémités de l'incision naissent de la partie supérieure et latérale des condyles, en avant des insertions supérieures des ligaments latéraux. Le sommet de la courbe passe au niveau de la tubérosité antérieure du tibia. On dissèque la peau, on coupe le ligament rotulien à son insertion inférieure; on ouvre l'article, et l'on divise les ligaments latéraux et croisés. Cela fait,

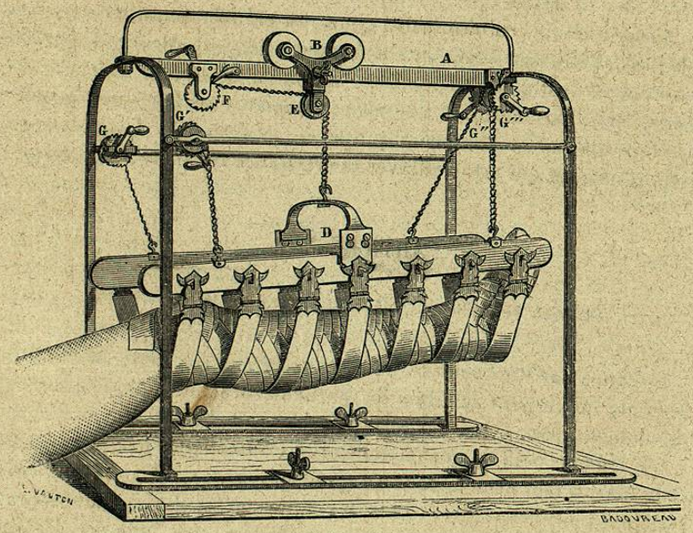


FIG. 279. — Hamac de M. Dusséris.

A. Tringle horizontale. — B. Poulie double à chariot. — D. Hamac avec chaîne. — E. Poulie recevant la chaîne qui va s'enrouler sur la poulie F dentelée et munie d'un clapet et d'une manivelle. — G, G', G''. Poulies munies de chaînes pour le redressement.

et le tibia étant luxé en avant, il ne reste qu'à procéder à la résection des extrémités osseuses, à l'ablation des fongosités et aussi à la réduction des os.

Il est bien entendu que la rotule elle-même devra être enlevée lorsqu'elle sera gravement altérée. Dans le cas contraire, on pourra la laisser adhérente au lambeau antérieur.

Le chirurgien devra aussi s'attacher ici, comme pour les autres tumeurs blanches, à conserver autant que possible le périoste.

Parmi les nombreux appareils qui ont été imaginés pour maintenir

(1) *Gazette hebdomadaire*, 1862.

les surfaces en rapport à la suite de l'opération, on pourra choisir celui dont s'est servi M. Dusséris. Il se compose d'une sorte de hamac suspendu par une chaîne qui glisse à l'aide de poulies sur une tringle horizontale. Le pied est maintenu par des coussins et un étrier (fig. 279).

On a vu chez un certain nombre de malades la carie récidiver à la suite de la résection au point de nécessiter la désarticulation du genou. Mais ces opérations consécutives ont été favorables : car sur 17 opérés dont M. Heyfelder a recueilli les observations, il n'en est mort que deux : les 15 autres furent complétement et rapidement guéris.

Ajoutons enfin, en terminant, que si, au premier abord, les résultats obtenus à l'étranger semblent plus heureux que ceux qui ont été signalés en France, c'est que les opérations ont été faites surtout chez des enfants. Mais, par contre, la résection pratiquée à cet âge entraîne quelquefois une autre conséquence qui ne manque pas d'une certaine importance, et qui est d'entraver la croissance régulière du membre.

## ARTICLE XVI.

### TUMEUR BLANCHE DE L'ARTICULATION TIBIO-TARSIENNE.

Désignée par Rust sous le nom de *podarthrocace*, cette affection ne présente qu'un petit nombre de particularités que nous exposerons rapidement, pour éviter des répétitions.

Ici, comme pour le genou, les causes traumatiques jouent un grand rôle, mais il faut évidemment une prédisposition. C'est ainsi que, chez les sujets scrofuleux, les entorses, les chutes sur les pieds, suffisent pour donner lieu à des tumeurs blanches, tandis que, chez les sujets pléthoriques et bien portants d'ailleurs, la maladie se borne à déterminer une gêne plus ou moins grande des mouvements. Il faut donc se rappeler cette transformation possible des entorses en tumeur blanche, et ne jamais les négliger.

Les symptômes locaux de cette affection présentent ceci de particulier, c'est que l'accumulation du liquide n'y est jamais considérable; mais, dès qu'elle existe, elle vient manifester sa présence par l'apparition de deux bourrelets fluctuants situés au devant des deux malléoles, dans le lieu où existent ordinairement deux fossettes. En avant, la synoviale, bridée par le passage des tendons, ne se laisse point soulever; sur les deux côtés, elle est soutenue par les malléoles; en arrière, un tissu graisseux abondant supporte longtemps l'effort des liquides épanchés tendant à s'étendre au dehors; toutefois il n'est point rare de voir disparaître plus tard les enfoncements qu'on observe sur les côtés du tendon d'Achille. Souvent aussi l'articulation malade ne forme



plus qu'une masse irrégulièrement arrondie dont la circonférence, comparée à celle de l'articulation saine, paraît énorme. On l'a vue double de cette dernière, et la difformité est d'autant plus choquante, que le reste du pied et la jambe sont remarquablement émaciés.

Il est même facile de constater alors l'augmentation de volume des os, les saillies malléolaires fournissant des points sur lesquels on peut, quel que soit le gonflement de l'articulation, appliquer les branches d'un compas d'épaisseur.

Plus tard, lorsque la synoviale devient fongueuse, les fongosités occupent la place des bourrelets fluctuants, et les simulent à ce point qu'il est souvent impossible de décider à laquelle des deux altérations on a affaire.

Quant aux déplacements consécutifs, ils sont très-limités dans cette articulation si serrée. On a observé, par suite de l'affaissement de l'astragale, le *tassement* du pied. Mais il est plus commun de voir une *extension* du pied sur la jambe. Telle extension peut d'ailleurs offrir plusieurs degrés, et même, dans quelques cas, donner lieu à un véritable pied équin ; ce qui tient à ce que, dans l'extension forcée, les parties postérieures de l'articulation supportent une pression exagérée, et, par suite, éprouvent une résorption plus prononcée (Crocq). Parfois aussi, les malléoles étant détruites et les ligaments très-relâchés, le pied se dévie soit en dedans, soit en dehors, et comme, dans son lit, le malade fait le plus souvent reposer le pied affecté sur son bord externe, la déviation en dedans est la plus fréquente.

Quant aux abcès, le plus communément ils se forment en avant de l'articulation, et fusent plus ou moins loin sous les couches sous-cutanées si lamelleuses de cette région; quelquefois on observe les fistules articulaires sur la partie postérieure du talon. On a aussi noté l'engorgement des ganglions de l'aine et des douleurs obtuses sur le trajet des lymphatiques.

Ces tumeurs blanches pourraient être confondues avec celles des articulations tarsiennes, dont la coexistence est d'ailleurs assez fréquente. Cependant l'observation attentive permet habituellement d'établir le diagnostic. On pourrait encore, mais exceptionnellement, prendre une carie du calcanéum pour la tumeur blanche tibio-tarsienne. C'est là du moins ce qui arriva chez deux malades de M. Péan. Ces deux malades, âgés de vingt à vingt-cinq ans, portaient autour du cou-de-pied plusieurs abcès dont quelques-uns, en s'ouvrant, avaient donné lieu à des trajets fistuleux assez irréguliers. En raison de l'étendue des désordres, plusieurs chirurgiens déclaraient que les os qui composent l'articulation tibio-tarsienne avaient été le point de départ de la maladie et qu'il y avait lieu de recourir à l'amputation. L'étude des commémoratifs, non moins que l'observation attentive