et malgré toute précaution, l'ankylose survient, il soit dans la position la moins défavorable.

Parmi les quelques accidents qui pourraient survenir pendant l'opération, signalons la fracture du corps de l'humérus, observée une fois par Ferguson et une autre fois par Mead. Signalons aussi, après l'opération, la persistance d'abcès et de fistules qui peuvent retarder le travail de cicatrisation, habituellement complet en six ou huit semaines. Mais les moyens les plus simples auront vite raison de ces complications, qui, en aucun cas, ne peuvent compromettre le succès de l'opération.

ARTICLE XVIII.

TUMEUR BLANCHE DE L'ARTICULATION HUMÉRO-CUBITALE.

Rust la désigne sous le nom fort peu euphonique d'*olécranarthrocace*. Selon lui, la maladie débute souvent par la tête du radius : mais il est évidemment tombé dans l'erreur ; c'est le plus souvent l'extrémité

Fig. 286. — Tumeur blanche du coude. Ostéophytes ou stalactites.

nférieure de l'humérus ou la synoviale articulaire qui est le siége primitif de la maladie. Cette synoviale est en effet très-vasculaire, doublée par un tissu cellulaire riche en vaisseaux, et présentant en arrière, sous le triceps brachial, un prolongement analogue à celui observé au genou. Lorsque la maladie a fait des progrès, il n'est pas rare de voir

la carie détruire profondément les épiphyses qui concourent à former l'articulation, comme l'indique la figure 286.

Les symptômes anatomiques que l'on y observe ne diffèrent guère de ceux que nous avons assignés aux autres tumeurs blanches. Le gonflement donne à ce membre l'aspect d'un double cône dont les deux bases, adossées au niveau de l'interligne articulaire, iraient en s'effilant, le supérieur vers l'épaule, l'inférieur vers la main. La peau est très-souvent luisante, tendue et rouge. Les différentes saillies osseuses disparaissent complétement sous le gonflement, sauf l'olécrâne. Si du liquide existe dans l'articulation, on trouve de chaque côté de cette éminence deux bosselures fluctuantes. C'est là, en effet, que la synoviale moins bien soutenue se laisse repousser par les liquides accumulés ; le triceps est légèrement soulevé par le repli synovial. Rien de semblable n'existe en avant sur les côtés de l'articulation.

Le malade porte son bras dans une position intermédiaire à la flexion et à l'extension complète ; le biceps est contracté, et l'extension devient impossible. Les douleurs s'irradient vers la main, en suivant le trajet du nerf cubital. Plus rarement on les voit se diriger le long du bras vers l'aisselle.

Lorsque plus tard des abcès se manifestent, ils s'ouvrent promptement un passage vers les téguments, et peuvent, ou bien en décollant le triceps, s'ouvrir un peu plus haut que l'articulation, ou bien vis-à-vis d'elle, en arrière, sur les côtés de l'olécrâne. Il est rare qu'ils s'ouvrent en avant, plus rare encore qu'ils tendent à fuser du côté de l'avant-bras, et cela en raison des dispositions anatomiques.

Si la maladie poursuit ses ravages et que les ligaments se ramollissent, le radius peut abandonner ses rapports avec l'humérus et même le cubitus, et par le fait de la pronation forcée unie à la flexion de l'avant-bras, se luxer en arrière, ainsi que l'a indiqué Boyer.

Quant au cubitus, il est trop solidement articulé pour qu'il quitte ses rapports avec l'humérus.

Inutile d'ajouter que les mouvements des doigts sont, sinon abolis, du moins singulièrement gênés.

Cette tumeur blanche, moins grave que celles que nous avons étudiées précédemment, se guérit souvent par ankylose. (Sanson.) Voilà pourquoi il importe de placer le membre dans la flexion à angle droit, ou dans la demi-pronation pendant qu'on le maintient dans l'immobilité.

En raison de la position superficielle de l'articulation, il est habituellement facile de distinguer la tumeur blanche huméro-cubitale des affections des organes voisins, telles que l'inflammation chronique de la bourse séreuse olécrânienne et la contracture idiopathique des muscles. Cependant on conçoit qu'une nécrose siégeant depuis longtemps

sur l'extrémité inférieure de l'humérus, au voisinage de l'articulation, puisse en imposer à un chirurgien non prévenu. C'est du moins ce qui arriva à Malgaigne, chez une femme de soixante-six ans, qu'il opéra en 1856 à l'hôpital Saint-Louis. Voyant les forces de cette malade diminuer rapidement, il pensa que les abcès et les fistules qui entouraient l'articulation provenaient d'une ostéo-synovite fongueuse et ne reconnut son erreur qu'après avoir reséqué le radius et le cubitus qui étaient sains. Découragé, il abandonna l'humérus dans la plaie, croyant que la suppuration émanait exclusivement des parties molles, et ce fut seulement deux jours après, à l'autopsie, qu'il s'aperçut que les symptômes observés pendant la vie étaient dus à la présence d'un séquestre enclavé dans l'extrémité inférieure de l'humérus au voisinage de l'articulation restée saine.

Quant au traitement, il ne présente rien de particulier : les moxas, cautères, etc., devront être appliqués sur la partie postérieure du coude.

Si la maladie devenait tellement grave que l'on ne pût espérer de conserver le membre du malade, resterait à décider la grande question de savoir s'il faut préférer l'amputation à la résection.

En effet, depuis quelques années, on a fait en France, en Allemagne et en Angleterre, plusieurs relevés portant ensemble sur plus de 200 cas de résections. Or, en les comparant à un chiffre proportionnel d'amputations, on a observé que la mortalité est un peu moindre dans la résection que dans l'amputation, et, en outre, le membre conservé a toujours été fort utile, lors même qu'une partie des mouvements avait été perdue ou notablement diminuée. D'ailleurs, dans un grand nombre de cas, l'extension et la flexion ont conservé beaucoup de force et d'étendue, et les malades ont pu reprendre leurs travaux. Toutefois il est à remarquer que la guérison est habituellement un peu plus lente à se faire qu'à la suite des amputations, et les faits démontrent aussi qu'il est plus avantageux de retrancher toutes les parties osseuses qui concourent à former l'articulation que de faire des résections partielles.

On a proposé de recourir à la résection pour combattre l'ankylose. Mais nous avons dit, dans le chapitre consacré à cette complication (voy. *Ankylose*), ce qu'il fallait penser de cette manière de faire. Suivant nous, elle ne serait justifiable que dans le cas où le malade serait affecté d'une ankylose rectiligne. Que si l'ankylose vicieuse portait sur les deux bras à la fois, l'opération serait plus que justifiée, elle serait indiquée.

Lorsqu'on pratique la résection du coude, il importe de donner la préférence aux procédés qui exposent le moins les malades aux hémorrhagies, aux inflammations et aux suppurations prolongées. Mais

un accident qu'il faut plus spécialement redouter dans cette opération, c'est la section du nerf cubital, en raison des rapports que ce dernier affecte avec les épiphyses humérales et cubitales. Voilà pourquoi nous allons exposer ici deux procédés qui nous ont paru le mieux permettre d'attaquer l'articulation, de découvrir les os et même de conserver autant que possible le périoste sans craindre de blesser les nerfs ou vaisseaux de quelque importance. Voici en quoi consiste celui de ces procédés qui porte mon nom :

Je pratique, le long du bord externe de l'humérus, une incision verticale qui aboutit au niveau du col du radius ; je la réunis à ce niveau avec une incision transversale (fig. 288). Le lambeau triangulaire qui en résulte est disséqué et relevé, l'articulation huméro-cubitale ouverte, le radius écarté en dehors et scié au-dessous de sa tête avec la scie à chaîne ou tout autre scie appropriée. Rien n'est alors plus facile que de désarticuler le cubitus ; et, en pliant l'avant-bras en dedans, on fait saillir hors de la plaie l'extrémité articulaire de cet os qu'on scie à la hauteur convenable. Il est à noter que le nerf cubital, en quittant la gouttière de l'humérus, s'écarte en dedans du cubitus, en sorte que celui-ci peut être dégagé des chairs et scié sans qu'on ait même besoin de découvrir le nerf. Dès qu'il ne reste que l'humérus, on le détache des tissus ambiants avec une égale facilité, et il suffit d'ouvrir sa gouttière pour que le nerf en sorte de lui-même. Ainsi l'opérateur est assuré, mieux que par tous les procédés préconisés autrefois, contre la lésion de ce nerf.

Voici maintenant le procédé imaginé par M. Péan : il consiste à faire, sur la face postérieure du coude maintenu dans la demi-flexion, une incision curviligne à convexité inférieure dont les deux extrémités aboutissent aux extrémités épicondyliennes et épitrochléennes de l'humérus, tandis que le milieu arrive au-dessous de l'olécrâne au niveau des points sur lesquels on se propose de pratiquer la résection. Cette première incision ne doit intéresser que la peau et les parties molles superficielles. Celles-ci sont alors détachées des parties profondes à la manière d'un lambeau jusqu'à la hauteur à laquelle on se propose de reséquer l'humérus. Il est ensuite facile de voir ou de toucher les extrémités osseuses, et d'examiner leurs rapports. Pour faciliter cette étude, on sépare le triceps de son insertion olécrânienne, en conservant ou non une petite portion de l'os et du périoste avec lequel elle se continue. Puis, on détache avec soin les muscles et le périoste qui recouvrent l'olécrâne et l'extrémité supérieure du radius : on resèque ensuite ces dernières en prenant les mêmes précautions. Ceci fait, l'extrémité inférieure de l'humérus se présente à l'orifice de la plaie et on l'excise de même (fig. 287).

Ce procédé, lorsqu'il est applicable, a donné à M. Péan les meilleurs

résultats. Il est analogue à ceux qu'il a préconisés pour la résection de presque toutes les grandes articulations. Depuis que, dans ses leçons à l'amphithéâtre des hôpitaux, en 1860, il a fait ressortir les avantages

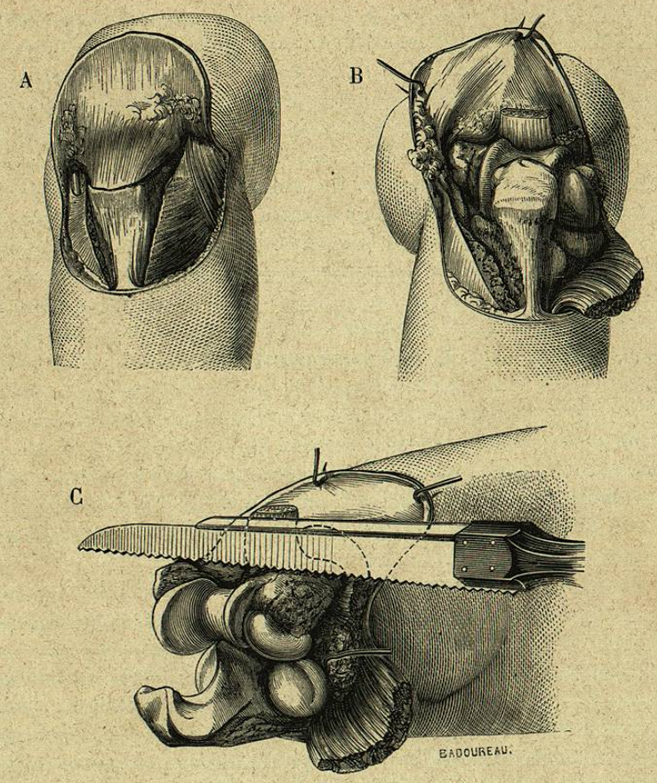

Fig. 287. — Procédé de M. Péan pour la résection du coude.

A. Premier temps de l'opération n'intéressant que la peau et les parties molles superficielles, et montrant les lignes de section des couches sous-jacentes. — B. Second temps. Séparation des muscles et du périoste qui recouvrent l'olécrâne, l'extrémité supérieure du radius et l'extrémité inférieure de l'humérus. — C. Troisième temps. Excision des extrémités osseuses.

offerts par les lambeaux convexes, pour la section des parties molles superficielles et pour la dissection des parties dures et profondes, ses procédés ont été un grand nombre de fois appliqués sur le vivant par des praticiens expérimentés qui n'ont eu qu'à s'en féliciter.

ARTICLE XIX.

TUMEURS BLANCHES DES ARTICULATIONS CARPIENNE ET RADIO-CARPIENNE.

Rust les décrit sous le nom de *chirarthrocace;* elles sont très-communes, ce qui s'explique par les mouvements nombreux auxquels sont destinées ces articulations, par leur position superficielle, et en dernier lieu à cause des chutes fréquentes sur la main. On a même vu, suivant M. Crocq, les deux poignets atteints à la fois.

Elles présentent quelques symptômes curieux à noter, parce qu'ils leur sont particuliers. Lorsque le gonflement est survenu, il occupe spécialement la face dorsale, mais on l'observe aussi à la partie antérieure de l'avant-bras, où il soulève les tendons qui passent au devant de l'articulation. Il en résulte que, comme la main maigrit, tandis que le poignet augmente de volume circulairement, les doigts semblent s'être allongés, toute la main est comme effilée.

Les doigts sont ordinairement immobiles et rectilignes : ce n'est qu'avec difficulté, et toujours avec beaucoup de douleurs, que les malades peuvent leur faire exécuter quelques mouvements très-légers; ce qui se comprend très-bien lorsque l'on réfléchit que l'inflammation articulaire se propage rapidement aux gaînes tendineuses qui passent au devant de la synoviale, dont ils ne sont séparés que par des lamelles fibreuses peu épaisses. Il existe aussi des douleurs qui s'irradient le long des doigts et de l'avant-bras sur le trajet des nerfs qui passent sur les articulations affectées.

La synoviale, lorsqu'elle est soulevée par un liquide, forme une sorte de bourrelet, plus sensible en arrière où l'on distingue la fluctuation. Les fongosités en imposent souvent par leur mollesse, alors qu'elles se développent en ce point, ce qui n'est pas rare.

La tête du cubitus est plus saillante que de coutume ; quant au radius, on ne distingue plus que son apophyse styloïde.

Lorsque les abcès se forment, ils éprouvent de la difficulté à s'ouvrir directement; ils fusent, soit du côté de l'avant-bras, soit à la face dorsale de la main, où les perforations fistuleuses s'établissent; rarement on en observe à la paume de la main, et, dans ce cas, le creux palmaire est effacé. Assez souvent encore ils s'ouvrent sur les côtés du poignet, au voisinage des apophyses styloïdes. Enfin, lorsque la maladie est avancée et surtout lorsque les abcès sont ouverts, il n'est pas rare de voir les ganglions de l'aisselle se tuméfier, et, comme les vaisseaux lymphatiques de l'avant-bras, devenir douloureux.

Les déplacements consécutifs des os sont rares; toutefois les auteurs