résultats. Il est analogue à ceux qu'il a préconisés pour la résection de presque toutes les grandes articulations. Depuis que, dans ses leçons à l'amphithéâtre des hôpitaux, en 1860, il a fait ressortir les avantages

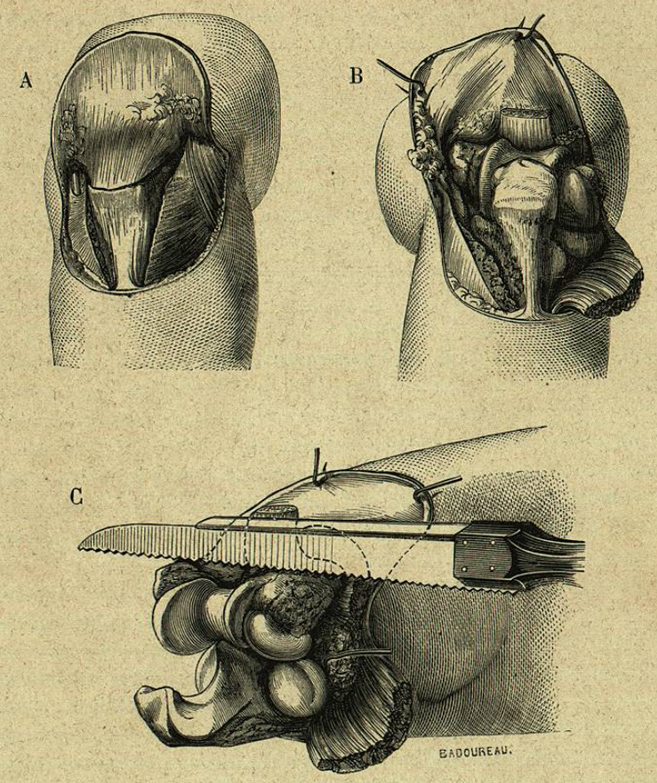

Fig. 287. — Procédé de M. Péan pour la résection du coude.

A. Premier temps de l'opération n'intéressant que la peau et les parties molles superficielles, et montrant les lignes de section des couches sous-jacentes. — B. Second temps. Séparation des muscles et du périoste qui recouvrent l'olécrâne, l'extrémité supérieure du radius et l'extrémité inférieure de l'humérus. — C. Troisième temps. Excision des extrémités osseuses.

offerts par les lambeaux convexes, pour la section des parties molles superficielles et pour la dissection des parties dures et profondes, ses procédés ont été un grand nombre de fois appliqués sur le vivant par des praticiens expérimentés qui n'ont eu qu'à s'en féliciter.

ARTICLE XIX.

TUMEURS BLANCHES DES ARTICULATIONS CARPIENNE ET RADIO-CARPIENNE.

Rust les décrit sous le nom de *chirarthrocace;* elles sont très-communes, ce qui s'explique par les mouvements nombreux auxquels sont destinées ces articulations, par leur position superficielle, et en dernier lieu à cause des chutes fréquentes sur la main. On a même vu, suivant M. Crocq, les deux poignets atteints à la fois.

Elles présentent quelques symptômes curieux à noter, parce qu'ils leur sont particuliers. Lorsque le gonflement est survenu, il occupe spécialement la face dorsale, mais on l'observe aussi à la partie antérieure de l'avant-bras, où il soulève les tendons qui passent au devant de l'articulation. Il en résulte que, comme la main maigrit, tandis que le poignet augmente de volume circulairement, les doigts semblent s'être allongés, toute la main est comme effilée.

Les doigts sont ordinairement immobiles et rectilignes : ce n'est qu'avec difficulté, et toujours avec beaucoup de douleurs, que les malades peuvent leur faire exécuter quelques mouvements très-légers; ce qui se comprend très-bien lorsque l'on réfléchit que l'inflammation articulaire se propage rapidement aux gaînes tendineuses qui passent au devant de la synoviale, dont ils ne sont séparés que par des lamelles fibreuses peu épaisses. Il existe aussi des douleurs qui s'irradient le long des doigts et de l'avant-bras sur le trajet des nerfs qui passent sur les articulations affectées.

La synoviale, lorsqu'elle est soulevée par un liquide, forme une sorte de bourrelet, plus sensible en arrière où l'on distingue la fluctuation. Les fongosités en imposent souvent par leur mollesse, alors qu'elles se développent en ce point, ce qui n'est pas rare.

La tête du cubitus est plus saillante que de coutume ; quant au radius, on ne distingue plus que son apophyse styloïde.

Lorsque les abcès se forment, ils éprouvent de la difficulté à s'ouvrir directement; ils fusent, soit du côté de l'avant-bras, soit à la face dorsale de la main, où les perforations fistuleuses s'établissent; rarement on en observe à la paume de la main, et, dans ce cas, le creux palmaire est effacé. Assez souvent encore ils s'ouvrent sur les côtés du poignet, au voisinage des apophyses styloïdes. Enfin, lorsque la maladie est avancée et surtout lorsque les abcès sont ouverts, il n'est pas rare de voir les ganglions de l'aisselle se tuméfier, et, comme les vaisseaux lymphatiques de l'avant-bras, devenir douloureux.

Les déplacements consécutifs des os sont rares; toutefois les auteurs

mentionnent ceux du cubitus en arrière : nous avons dit, en effet, précédemment, qu'il était très-saillant. On voit quelquefois la main se luxer incomplétement, soit en avant, soit en arrière. Mais Bonnet dit qu'il n'a point connaissance de luxation complète. Cependant M. Richet nous a montré une pièce trouvée sur un cadavre dans laquelle on voit que les os du carpe ont quitté leur rapport avec le radius, dont l'extrémité inférieure s'est portée dans la paume de la main, tandis que les os du carpe sont remontés en arrière d'un centimètre sur sa face dorsale. De nombreuses fistules, fournissant encore du pus, annonçaient que la maladie n'était pas complétement guérie, quoique la luxation en arrière fût depuis longtemps effectuée, car les ligaments avaient repris de la solidité.

Le siége du gonflement, l'exaspération des douleurs pendant les mouvements imprimés à l'articulation radio-carpienne, la suppression plus ou moins complète de la pronation et de la supination, tels sont, avec les données fournies par l'exploration à l'aide du stylet, les signes sur lesquels doit être fondé le diagnostic qui, du reste, ne présente que rarement de sérieuses difficultés.

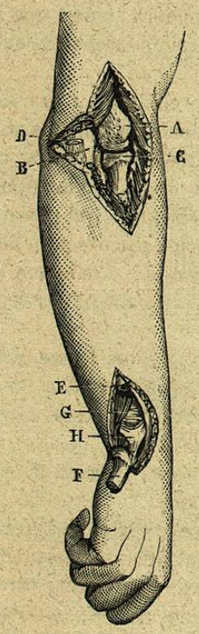

Fig. 288. — Résection du coude et de l'extrémité inférieure du radius. — A. Humérus. — C. Radius.

Rust pense que, lorsque la maladie siége dans les os du carpe qui forment l'articulation radio-carpienne, il est rare que la seconde rangée ne devienne point malade consécutivement. Sanson pensait en raison de cette circonstance, qu'il ne fallait point tenter la résection de cette articulation. Cette tumeur blanche du poignet, lorsqu'elle ne fait point périr le malade et qu'elle guérit, le prive à peu près constamment de l'usage de ses doigts, soit que l'ankylose s'établisse complétement, soit, ce qui est le plus commun, que l'inflammation qui s'est communiquée aux gaînes tendineuses des fléchisseurs et extenseurs entraîne l'agglutination des tendons avec les coulisses synoviales. On doit donc tendre, dans le traitement, tout en employant les moyens thérapeutiques précédemment énumérés, à éviter ces dangereuses conséquences.

On a publié ces dernières années un assez grand nombre de résections, soit totales, soit partielles. Un grand nombre de procédés ont été imaginés dans ce but. Les uns consistent à pratiquer de chaque côté une seule incision verticale, comme on le voit sur la figure 288 ; les autres, comme celui de M. Péan, consistent à pratiquer une incision curviligne sur la face dorsale du poignet et à détacher un lambeau de peau convexe en bas, à mettre ensuite à nu les extrémités osseuses tout en ménageant avec soin les parties molles et le périoste qui recouvrent les épiphyses sur lesquelles doit porter la résection.

Comme pour les autres articulations, les résections totales sont moins graves que les résections partielles, moins graves surtout que l'amputation de l'avant-bras. Quant aux résultats de la résection totale, ils sont satisfaisants, puisque, dans bon nombre de cas, la liberté du poignet et des doigts a été conservée, et si, par exception, on a eu à noter, à la suite de l'opération, quelques exemples d'ankylose vicieuse pour lesquels il a été nécessaire de recourir secondairement à l'amputation, c'est qu'on n'avait pas pris soin, soit à l'aide d'appareils appropriés, soit en pratiquant à temps l'extirpation d'un ou plusieurs os du carpe, de combattre cette fâcheuse complication. Quoi qu'il en soit, et qu'on fasse ou non la résection, la position la plus favorable à obtenir est la demi-flexion de la main et des doigts qui alors, si l'ankylose survient, peuvent servir de crochets et d'instruments de préhension. Enfin il faut, aussitôt que possible, exercer les doigts et surtout chercher à rétablir le mouvement d'opposition du pouce.

ARTICLE XX.

TUMEURS BLANCHES DES ARTICULATIONS TEMPORO-MAXILLAIRE, STERNO-CLAVICULAIRE ET ACROMIO-CLAVICULAIRE.

Il nous reste encore à décrire les tumeurs blanches de quelques articulations, que nous grouperons dans le même article, parce qu'elles présentent des symptômes analogues aux autres tumeurs blanches, et que, par leur peu de fréquence, elles offrent beaucoup moins d'intérêt que celles que nous avons décrites précédemment.

Nous mentionnerons spécialement les tumeurs blanches des articulations de la mâchoire inférieure, et celles des extrémités sternale et acromiale de la clavicule.

Tumeur blanche de l'articulation temporo-maxillaire. Cette affection ne se rencontre presque jamais chez les personnes avancées en âge.

Elle présente les symptômes suivants : tuméfaction considérable à la région temporo-maxillaire, enpâtement dans le même point ; la peau de la face est rouge, tendue ; l'articulation de la mâchoire est très-dou-

loureuse quand on exerce sur elle une pression un peu forte, et quand le malade veut exécuter des mouvements de mastication; le conduit auditif externe diminue de capacité; l'ouïe se perd, tant à cause de l'oblitération du conduit auditif que par les altérations de l'os temporal. Des abcès se développent; dans le voisinage de leurs orifices fistuleux, on sent à nu le temporal et le condyle de la mâchoire; l'orifice du conduit auditif externe donne quelquefois passage à du pus extrêmement fétide.

Le traitement de cette affection est le même que celui des autres tumeurs blanches. Il est important de remarquer que l'immobilité ne peut pas être conservée à cause de la nécessité dans laquelle le malade se trouve de mouvoir la mâchoire pour satisfaire à ses besoins; cette fâcheuse disposition prive cette articulation d'un de ses meilleurs moyens de guérison. Nous verrons d'ailleurs, en parlant des brides cicatricielles, quels sont les moyens que le chirurgien doit opposer à l'ankylose de la mâchoire inférieure dont on conçoit toute la gravité.

Le pronostic de cette tumeur blanche est favorable. La maladie, malgré la gêne qu'elle apporte à une fonction importante, n'entraîne jamais la mort.

Si le condyle était seul malade, on pourrait en faire la résection; mais cette opération serait inutile et même funeste si le temporal était carié.

Tumeur blanche de l'extrémité sternale de la clavicule. Cette maladie est caractérisée par un gonflement considérable à la région sterno-claviculaire; tuméfaction molle, élastique; l'extrémité sternale de la clavicule paraît gonflée; une douleur fixe se fait sentir à la partie supérieure de la poitrine, augmentant un peu par les mouvements d'inspiration et d'expiration, et principalement lorsqu'on comprime l'articulation sterno-claviculaire. Cette altération reste longtemps stationnaire, et ce n'est qu'au bout d'un temps quelquefois assez long, et lorsque la maladie des os est déjà assez avancée, que les malades viennent réclamer le secours de l'art. En effet, l'articulation est petite et n'est susceptible que de mouvements très-bornés; de là on peut comprendre la lenteur de la maladie; mais lorsque l'affection a pris un assez grand développement, il survient des accidents souvent fort graves : c'est ainsi que des abcès se sont développés dans le médiastin antérieur, et ont causé par leur présence des accidents très-fâcheux; mais heureusement la terminaison n'est pas toujours aussi funeste : des abcès fistuleux siégeant en avant de l'articulation sur la paroi antérieure de la poitrine, une luxation plus ou moins complète de la tête de la clavicule sont les seuls accidents qu'il y ait à redouter. Quoi qu'il en soit, si l'on ne porte un prompt remède au mal, les malades finissent par succomber comme après tous les cas de tumeur blanche.

Le traitement est le même que pour les autres tumeurs blanches; la résection de l'extrémité sternale de la clavicule est indiquée toutes les fois que le malade se trouve dans des conditions favorables. C'est du reste une opération qui n'est pas habituellement suivie de dangers, et, lorsqu'on la pratique, il importe d'autant plus de conserver le périoste que c'est l'un des os qui se régénère le plus facilement.

Tumeur blanche de l'extrémité acromiale de la clavicule. Plus rare que la précédente, elle peut être prise au début pour une affection rhumatismale de l'épaule; elle se manifeste par une douleur vive à l'articulation de l'épaule, douleur augmentant par les mouvements très-étendus du bras, et surtout par les mouvements d'élévation; elle ne présente rien de particulier qui doive nous arrêter.

FIN DU TOME DEUXIÈME.