divisé ; aussi n'avons-nous jamais manqué en pareille circonstance de réséquer une certaine étendue de la diaphyse de cet os.

Pour les courbures à convexité antérieure nous proposons encore pour le péroné l'ablation d'un fragment conique à extrémité postérieure pour éviter tout chevauchement et nous ajoutons enfin qu'il faudra le plus souvent pratiquer la ténotomie du tendon d'Achille afin de supprimer l'action des muscles postérieurs raccourcis, qui rendrait difficile la coaptation ou favoriserait plus tard la récidive.

Fig. 17.
Amputation du membre inférieur gauche. Hémimélie du membre inférieur droit (adhérences amniotiques). (Service du professeur agrégé M. Rivière.)

§ 12. — Amputations congénitales

Les amputations congénitales des membres observées surtout sur les orteils et les doigts, les pieds et les mains et plus rarement sur les segments supérieurs, ont une origine commune avec les sillons congénitaux, et probablement les grands arrêts de développement des membres.

1° Symptômes. — Le caractère de ces malformations congénitales est d'être isolées, c'est-à-dire non symétriques en général et de ne pas être accompagnées d'autres altérations congénitales explicables par des troubles du système nerveux central Elles sont un accident périphérique et non le résultat d'altérations centrales. Elles se distinguent par l'absence nette d'un membre ou d'une partie de membre.

Si le sillon congénital et l'amputation congénitale reconnaissent toujours la même cause : l'action d'un enroulement du cordon ou la présence de brides amniotiques, il n'est pas toujours facile d'expliquer de la même manière l'hémimélie, la phocomélie et l'ectromélie qui ne représentent pas des solutions de continuité mais plutôt des atrophies déterminées par des compressions périphériques ou des arrêts de développement inhérents à des tares du système nerveux central.

Nous reproduisons ici un cas d'amputation congénitale et d'hémimélie simultanées que nous devons à la complaisance de notre distingué collègue et ami M. Rivière (de Bordeaux) où l'action des brides amniotiques, admise mais rarement démontrée par des faits certains, paraît indiscutable.

Sillons congénitaux et amputations ne peuvent être en rien comparés à l'aïnhum des pays chauds qui s'attaque aux orteils, surtout au cinquième orteil, et est de toute essence une affection acquise.

2° Traitement. — Le seul traitement des amputations congénitales serait de régulariser une extrémité, de la redresser ou d'achever l'amputation si elle était incomplète et constituait une difformité très pénible.

§ 13. — Sillons congénitaux

Les sillons congénitaux sont des lésions uniques ou multiples caractérisées par des dépressions transversales ou obliques par rapport à la direction des membres ou du tronc, tracées à la surface de la peau, pénétrant plus ou moins profondément jusqu'à compromettre, dans certains cas, la continuité des membres. Il semble qu'on doive les considérer comme un premier degré de l'amputation congénitale.

1° Anatomie pathologique et symptômes. — Les membres supérieurs et inférieurs sont affectés de cette

difformité dans une proportion à peu près égale. Tantôt il s'agit d'une simple traînée de tissu d'aspect un peu cicatriciel qui marque sur les téguments une dépression légère ; tantôt un sillon profond apparaît, bordé de chaque côté par un pli saillant auquel participent à la fois la peau et le tissu conjonctif sous-cutané. Dans ce dernier cas, il faut écarter les deux lèvres de la dépression pour apercevoir profondément cachée une ligne de tissu plus serré, presque nacré, offrant les apparences d'une cicatrice. L'affrontement, le contact des deux lèvres formées par les téguments déterminent une irritation constante, une sécrétion des glandes sébacées et sudoripares, un intertrigo véritable avec suintement et petites ulcérations. Plus rarement la largeur du sillon est assez considérable et présente l'aspect d'un bracelet, d'un anneau dont les limites en haut et en bas sont largement séparées.

La direction du sillon est variable. Elle est transversale ou oblique.

Sa forme présente également des différences. Le membre peut être entouré d'un sillon, qui dans toute son étendue, a le même aspect et la même profondeur. Ailleurs, il sera marqué d'un étranglement demi-circulaire, qui va s'effaçant sur un de ses côtés comme si la compression qui l'a produit ne s'était pas uniformément exercée.

De la forme, de la profondeur du sillon résultent des caractères locaux bien différents quand on explore les rapports de la lésion avec les parties sous-cutanées. Quand il est superficiel, les téguments sont mobiles et le bracelet circulaire peut être déplacé en haut et en bas dans une certaine étendue. Quand il pénètre plus loin, on le sent fixé sur les aponévroses et les muscles et la contraction de ces derniers l'entraîne ou accentue sa profondeur.

Les cas les plus prononcés s'accompagnent de troubles trophiques sérieux sur le membre affecté. Le plus souvent, au-dessous de la difformité, le membre est atrophié et de cette atrophie font partie des changements de direction, des troubles de la fonction imputables aux muscles et aux os que les adhérences et les compressions du sillon peuvent avoir produits.

Au membre inférieur le pied bot se présente comme complication fréquente ; au membre supérieur la main bote.

Mais si l'on admet (avec juste raison) que le sillon congénital résulte des compressions exercées par le cordon ou des brides amniotiques, par des adhérences fœtales les cas peuvent varier à l'infini, suivant l'âge de ces compressions, leur intensité et leur durée. Aussi peut-on voir des membres presque interrompus dans leur continuité par un sillon d'une profondeur telle que toute la partie située au-dessous du sillon est absolument atrophiée et ne se trouve plus reliée à la partie supérieure du membre que par un pédicule étroit, grêle. C'est l'amputation congénitale prise sur le fait. C'est le tableau pathologique comparé à l'*aïnhum* de da Silva Lima. Mais le sillon congénital s'éloigne de l'aïnhum par ses origines, sa marche et certains côtés de son anatomie pathologique. L'aïnhum détruit rapidement la partie sur laquelle il s'est d'aventure développé ; le sillon congénital établi dans la vie intra-utérine reste ce qu'il était à la naissance, jusqu'à ce que la main du chirurgien vienne le modifier ou le détruire. Autour de lui, sauf des cas de compression grave, la sensibilité reste intacte.

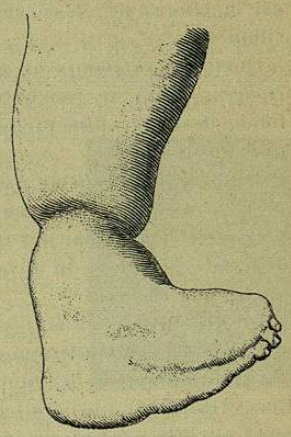

Fig. 18.
Sillon congénital.

Sur un sillon congénital de la jambe adhérant à l'aponévrose et déterminant une altération musculaire traduite par deux pieds bots varus, nous avons recueilli les caractères histologiques suivants :

L'épiderme a conservé sa continuité et son intégrité au niveau du sillon ; il est un peu épaissi. La couche de Malpighi s'enfonce plus profondément entre les papilles du derme.

Dans une faible étendue correspondant au fond du sillon les

papilles sont plus longues, mais moins larges, plus effilées. Entre elles s'enfonce le corps muqueux de Malpighi hypertrophié.

Le tissu du derme est composé exclusivement de tissu fibreux offrant de gros faisceaux disposés parallèlement au sillon, séparés les uns des autres par des travées perpendiculaires à la surface de la peau. La disposition circulaire est la plus riche et s'accuse encore dans la peau voisine du sillon.

Quelques vaisseaux un peu dilatés, quelques glandes sudoripares, qu'on ne rencontre plus dans la partie la plus profonde du sillon ; enfin quelques follicules pileux, rares, et même quelques poils.

Au-dessous du derme il existe une assez grande quantité de tissu graisseux sous forme d'îlots renfermés dans des loges fibreuses formées par des tractus apparents à l'œil nu, partant de la face profonde du derme pour aller se jeter sur l'aponévrose jambière.

Ces tractus sont des trousseaux épais, résistants, visibles à l'œil nu. Perpendiculairement à leur direction ou obliquement, d'autres tractus un peu moins volumineux coupent leur direction et forment ainsi les loges où se trouve enfermé le tissu graisseux. (Daraignez, interne du service.)

2° Traitement. — Un sillon congénital de peu d'importance sans complication de voisinage, ne réclame aucun traitement. Un sillon profond, adhérent, accompagné de complications du côté de la fonction, est justiciable d'une intervention. Dans les cas extrêmes la section du pédicule s'impose ; il faut faire une régularisation.

La suppression du sillon, son ablation circulaire est facile ; mais les résultats fonctionnels ou esthétiques sont douteux. On pourra détruire les adhérences comme nous l'avons fait, supprimer les brides qui menacent d'altérer les parties plus profondes ; mais il restera toujours une disposition fâcheuse de la peau, un sillon circulaire qui ne pourrait jamais être effacé sans des mutilations graves.

Se décidât-on à supprimer un lambeau circulaire assez large pour être assuré d'obtenir un résultat parfait, on s'exposerait à ne pouvoir réunir les bords de la plaie, tant il faudrait s'éloigner du sillon dont les bords vont s'inclinant obliquement vers la cicatrice congénitale.

§ 14. — Brulures

Les brûlures avec la description des 6 degrés qui représentent l'ensemble de leurs lésions anatomiques ne pourraient, à un titre quelconque, faire partie d'un traité de chirurgie infantile, si leur étiologie, leur fréquence, leur gravité et les cicatrices défectueuses qui les suivent ne leur donnaient un caractère particulier.

Fig. 19.
Brûlure de la face ; atrésie de l'orifice buccal.

1° Étiologie. — Dans le jeune âge, les brûlures sont plus fréquentes qu'à toute autre période de la vie. La délicatesse des tissus qui se laissent attaquer plus facilement par les liquides et les solides d'une température élevée, par les gaz en ignition et les substances chimiques ; l'inconscience des petits sujets, le caractère instinctif de leurs déterminations, l'impossibilité où se trouvent les plus jeunes de se soustraire au danger qui les atteint ; l'imprudence des parents qui manquent de surveillance en plaçant leurs enfants dans de telles conditions d'abandon ou de danger que les mêmes accidents se produisent toujours : tous ces motifs expliquent la fréquence et la gravité des brûlures qu'on voit dans d'autres circonstances, heureusement plus rares, produites par des mains criminelles sur de pauvres petits êtres qu'on veut châtier ou martyriser.

Les faits sont nombreux d'enfants brûlés dans leur berceau, ébouillantés par leur nourrice ou leur mère, carbonisés auprès

du foyer dans lequel ils sont tombés ou dont on les avait trop approchés.

Delanglade a de cette étiologie donné une excellente description, qui trace d'une manière complète la prophylaxie des brûlures.

A cet égard le vêtement est passible de bien des critiques. L'enfant, au moment de l'accident, est presque toujours étroitement immobilisé par des langes serrés, ou revêtu, quand il est plus âgé, d'un caleçon de tricot d'une seule pièce, dont il ne peut être débarrassé rapidement ; dans les familles aisées il est couché dans un lit à rideaux de mousseline toujours fort dangereux ou vêtu de tissus inflammables. Autant de causes qui rendent les brûlures fréquentes et graves en provoquant le feu et prolongeant son action sur les tissus.

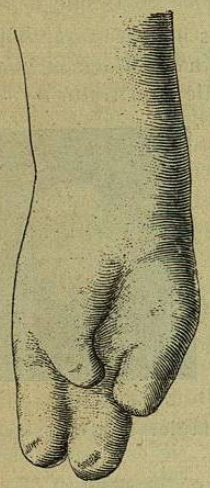

Fig. 20.
Brûlure profonde, cicatrice vicieuse.

Les brûlures par agents chimiques, produites par des erreurs de substances médicamenteuses, telles que la confusion fréquente d'une solution phénique faite avec un sirop calmant, rappellent aux mères l'utilité qu'il y a pour elles à ne pas encombrer leur demeure de médicaments inutiles, et surtout à ne pas les administrer à tort et à travers sans l'indication du médecin.

2° Anatomie pathologique, pronostic. — L'étendue des brûlures, même légères chez les enfants et les désordres qui peuvent en résulter pour la respiration, le système nerveux, le rein, l'appareil digestif offrent un réel danger ; la mort arrive souvent quand chez l'adulte la situation serait beaucoup moins grave ; à un degré plus accentué, le défaut d'asepsie entraîne une suppuration abondante et la septicémie. Mais pour le

chirurgien l'intérêt spécial que présentent les brûlures dans le jeune âge, réside dans les lésions consécutives à la cicatrisation irrégulière des plaies. Ectropions, atrésies des orifices naturels, symphyse des membres, des doigts, flexions articulaires par des brides cicatricielles, ankyloses produites par des brûlures profondes ou des tissus indurés autour des articulations, luxations pathologiques et déformation ou atrophie des os (Delanglade), rétrécissement de l'œsophage, atrésie du pylore ; telle est la nomenclature des méfaits de la brûlure, sans

Fig. 21.

Fig. 22.

Cicatrice vicieuse des doigts : clinodactylie (fig. 21, avant ; fig. 22, après l'intervention).

compter les accidents mortels qui résultent rapidement du côté des voies respiratoires de l'ingestion d'un liquide chaud, d'une substance caustique ou de l'inhalation de vapeurs ou de gaz portés à une haute température.

De toutes les complications celles qui méritent surtout d'être considérées chez l'enfant sont : les cicatrices vicieuses rétractiles et les hypertrophies.

3° Traitement. — Les enfants supportent mal la douleur et chez eux le tissu cicatriciel s'organise avec une grande rapi-

dité, subit des rétractions promptes et serrées ou s'hypertrophie souvent pour former des chéloïdes.

Pour parer à la douleur, les soins externes suffisent ; les

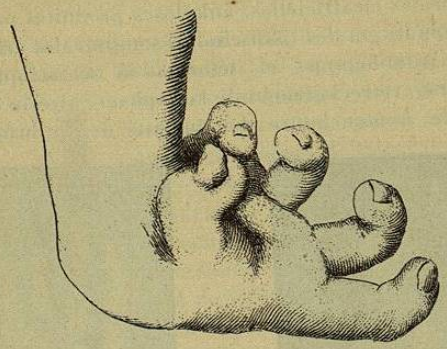

Fig. 23.
Cicatrice vicieuse de la main.

bains tièdes répétés et prolongés, les pansements ouatés, répondent à cette indication.

Pour éviter les cicatrices vicieuses, plusieurs précautions sont nécessaires. Avant tout, il faut se préoccuper de donner aux membres brûlés une situation d'indépendance qui préviendra les adhérences des doigts, du tronc et du siège. La syndactylie, la symphyse thoraco-brachiale dont nous avons vu dans ces derniers temps deux exemples, la symphyse crurale dont nous avons rapporté un cas fort curieux, sont des accidents toujours imputables à la négligence ou à des pansements inintelligents. Il en est de même des déviations des membres et des luxations : aussi en séparant les parties dont le contact serait dangereux, convient-il encore de donner à tous les segments une position qui pourra prévenir la cicatrice trop courte, rétractile, et ne pas tarder à assouplir le tissu de nouvelle formation par des mouvements communiqués, et par du massage.

Il ne sera pas toujours facile d'éviter l'hypertrophie du tissu cicatriciel ; nous pensons cependant qu'elle se produit surtout sur des plaies de brûlures négligées, non aseptiques, qui suppurent longtemps et il nous semble qu'il faut l'expliquer moins par une prédisposition de famille ou de race que par les pansements mauvais qui sont d'usage dans certains milieux. Le pansement aseptique est donc de rigueur et partout pourra être réalisé simplement, qu'on emploie l'ouate aseptique, les compresses stérilisées ou le salicylate de bismuth. Nous n'avons pas d'idée bien arrêtée sur l'acide picrique très vanté depuis peu et qui nous a paru n'avoir aucun avantage sur les autres substances ; on a dernièrement signalé ses inconvénients.

§ 15. — Adéno-phlegmon

L'inflammation diffuse du tissu conjonctif autour d'un ou de plusieurs ganglions lymphatiques infectés par une lésion de voisinage, est fréquente dans l'enfance.

1° Étiologie. — Le creux poplité, le pli de l'aine, la région sus-épitrochléenne, l'aisselle, la région sus-hyoïdienne, la région sous-occipitale, présentent des adéno-phlegmons qu'on ne peut abandonner à leur évolution spontanée ; mais les ganglions sous-maxillaires sont de tous les groupes lymphatiques les plus souvent envahis en raison de leurs rapports avec la bouche où l'infection se développe facilement par les stomatites, l'évolution dentaire, et la carie dentaire ; aussi l'adéno-phlegmon est-il, dans cette région, d'une fréquence extrême chez les enfants du premier âge.

2° Symptômes. — L'adéno-phlegmon a les mêmes symptômes que chez l'adulte ; il est tel que l'a décrit Gosselin dans ses cliniques ; mais il paraît souvent affecter une marche moins aiguë et participer de cet état souvent constaté dans les adénites, et qu'on peut caractériser du mot : tiède.

3° Traitement. — Le traitement ne saurait différer du traitement classique et l'évacuation du pus, disons mieux le débridement, s'impose avant la formation d'une vaste collection de pus ou de fusées purulentes dans les régions voisines.

La ponction aseptique telle que nous l'avons proposée et si souvent pratiquée avec succès dans les adénites ou les abcès circonscrits du tissu cellulaire n'a ici aucune indication à cause de la diffusion du pus et de la nécessité où l'on est d'agir de bonne heure. Le désir de ne laisser aucune trace défectueuse d'une intervention ne prévaut pas contre l'obligation d'arrêter le progrès de l'inflammation. L'incision peu étendue, rapidement aidée par la sonde cannelée, et l'introduction de deux drains accolés aussi loin que l'exige la profondeur du foyer, doivent être préférées à tout autre moyen.

§ 16. — Adénite tuberculeuse et polyadénite multiple

Les inflammations ganglionnaires chroniques chez l'enfant à cause de leur importance, des régions complexes où elles peuvent se développer et des opérations qu'elles réclament souvent appellent l'intérêt des praticiens.

1° Étiologie. — L'adénite tuberculeuse est fréquente dans le jeune âge, même dès les premiers mois de la vie, mais c'est à partir de quatre à cinq ans qu'elle se montre avec plus d'intensité et de fréquence. Les altérations dentaires, toutes les lésions externes : excoriations de la peau, eczémas, exanthèmes, ulcérations ou blessures des muqueuses, de la peau et des orifices naturels si communes à cet âge, disposent aux engorgements ganglionnaires ; aussi dans le traitement des adénites est-il indispensable de surveiller avec soin les accidents divers qui presque nécessairement leur ont donné naissance.

Ces causes déterminantes expliquent la fréquence des ganglions tuberculeux, sous la mâchoire au cou, au pli de l'aine, dans l'aisselle, de même que les incessantes poussées inflammatoires qui se font sur le tube digestif et les voies respi-

ratoires rendent compte des adénites du médiastin et du mésentère.

2° Anatomie pathologique. — Le ganglion à type chronique, quand il apparaît, peut n'être pas tuberculeux et la plus grande preuve de cette vérité clinique est la rapidité quelquefois grande avec laquelle disparaît la tumeur sous l'influence d'un traitement bien compris.

Le ganglion tuberculeux a, chez l'enfant, les symptômes

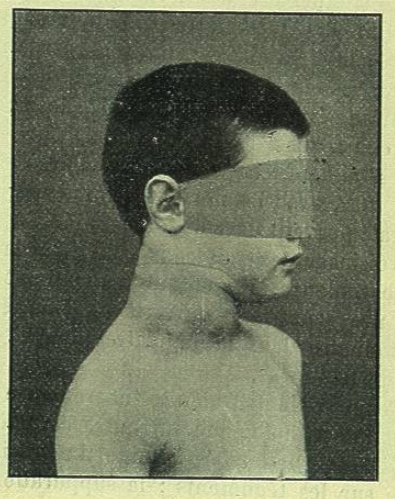

Fig. 24.
Adénite tuberculeuse du cou.

qu'on lui reconnaît chez l'adulte. Nous n'y reviendrons pas. La chronicité et la suppuration qui suit de près le ramollissement progressif, sont des caractères à enregistrer.

Libre d'adhérences au début, tant que la suppuration ne l'a pas envahi, le ganglion tuberculeux ne tarde pas, quand il a suppuré et est devenu le siège de petites poussées inflamma-

toires produites par une ouverture à l'extérieur, à contracter des adhérences avec les tissus voisins. Il se forme de la périadénite. Cette zone d'induration isole le foyer fongueux et suppurant et constitue tardivement un moyen de défense contre la propagation de la tuberculose ; la chirurgie peut s'appuyer sur elle pour diriger contre la lésion locale certains traitements utiles.

Les ulcérations récentes ont la forme de plaies anfractueuses, mollasses, suppurant souvent avec abondance ; les ulcérations anciennes prennent, après un certain temps, tout à fait la forme de trajets fistuleux indurés qui conduisent dans la coque ganglionnaire souvent très résistante et épaissie, bourrée de fongosités et de débris caséeux.

Si l'induration périphérique, la périadénite, a quelques résultats utiles, elle a aussi l'inconvénient de faire contracter au ganglion des adhérences dangereuses avec les vaisseaux, artères et veines, avec les nerfs. Ainsi les opérations d'extirpation radicale peuvent devenir fort pénibles. A d'autres titres encore, le voisinage des vaisseaux peut être dangereux dans l'adénite tuberculeuse. Un enfant d'un an succombe tout à coup sous nos yeux par ouverture spontanée d'un abcès froid ganglionnaire dans la jugulaire interne. Ces cas sont heureusement très rares.

Chez les jeunes enfants l'adénite tuberculeuse offre au point de vue anatomo-pathologique un autre caractère important. Elle se généralise quelquefois à toute une région; elle s'inocule encore sur les téguments : la suppuration, par le pus qu'elle déverse fait assez souvent de longues traînées d'ulcérations, d'altérations lupiques disséminées autour du foyer principal.

3° Symptômes. — Partout décrite, l'adénite tuberculeuse ne présente chez l'enfant rien de très spécial. Ses débuts seuls méritent de fixer l'attention, car ils sont variables et établissent ainsi plusieurs catégories qu'il est important de connaître pour fixer la thérapeutique.

L'adénite est unique ou multiple. Unique, elle se présentera

souvent comme accident peu grave, chez un sujet bien portant du reste, qui bénéficiera vite d'un traitement actif. Multiple, elle se produira plutôt chez des sujets lymphatiques à l'excès, malingres, prédisposés par hérédité et résistera davantage à la médication.

L'adénite multiple peut encore se généraliser à une seule

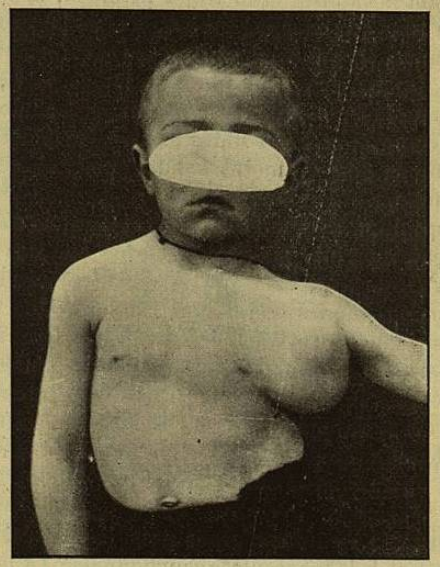

Fig. 25.
Adénite tuberculeuse de l'aisselle.

région ou offrir les caractères d'une infection totale. C'est la polyadénite multiple des petits enfants mal nourris, soumis à une hygiène déplorable, et issus de tuberculeux; des ganglions petits et durs, disséminés dans toutes les régions de passage, dans le mésentère, le médiastin, associés à un développement excessif des viscères abdominaux, quelquefois à de la tuberculose pulmonaire, sont très souvent le prélude d'explosions

méningitiques ou de granulie généralisée. Cette variété est plutôt du ressort de la médecine.

La forme multiple généralisée à toute une région, ou la forme unique, seules doivent intéresser le chirurgien.

La dernière peut rester à l'état de tumeur isolée et suivre ainsi tous les stades, depuis le ramollissement lent, progressif, jusqu'à l'abcès externe et le trajet fistuleux, mais il n'est pas rare de la voir, quand elle persiste, s'accompagner de polyadénite voisine. La première se présente sous forme de tumeurs multiples, isolées d'abord et libres de toutes parts, de plus en plus adhérentes à mesure que le travail profond de ramollissement s'accomplit, et enfin unies entre elles pour former une masse lobulée plus ou moins solide, quelquefois hérissée de trajets fistuleux.

Une disposition fréquente de ces trajets mérite d'être signalée. La peau est usée, décollée, soulevée par des fongosités ; le stylet s'arrête dans ce clapier sous-cutané, mais il pénètre bientôt après quelques recherches par un orifice étroit à travers le tissu cellulaire et l'aponévrose épaissis, dans une seconde cavité à parois très indurées qui n'est autre qu'une coque ganglionnaire dont le contenu s'est vidé à l'extérieur après avoir créé le premier foyer traversé par le stylet. C'est une disposition en bouton de chemise qu'on rencontre bien souvent au cours des opérations de curettage.

4° Pronostic. — Nous n'avons pas à insister ici sur le pronostic général de la tuberculose ganglionnaire. La lésion locale, quand elle reste isolée, guérit spontanément ou sous l'influence du traitement. Sa généralisation crée des difficultés matérielles souvent insurmontables à l'intervention et témoigne d'un état général mauvais, qui résiste trop souvent à la meilleure thérapeutique.

5° Diagnostic. — La tuméfaction ganglionnaire chronique tuberculeuse est facilement reconnue et nous avons signalé les cas où elle se trouve masquée par un tuberculome plus superficiel produit par elle, quand elle est ramollie et abcédée.

Cependant il faut la distinguer des adénites syphilitiques, des adénites consécutives au développement des tumeurs malignes, des lymphadénomes ; mais cette distinction est toujours facile : les tumeurs à généralisation ganglionnaire sont rares dans le jeune âge ; le lymphadénome ne pourrait provoquer une erreur que lorsqu'il est limité à une région et dans ce cas on a quelque droit de se demander s'il ne s'agit pas plutôt d'une adénite tuberculeuse vraie que d'un lymphadénome.

La lésion reconnue, il convient d'en rechercher la cause pour la combattre aussitôt.

6° Traitement. — Le traitement comprend en effet les indications générales qui appartiennent aux soins médicaux et l'action locale qui est du ressort de la chirurgie.

A. Soins médicaux. — Surveiller avec soin la cause déterminante : eczémas du cuir chevelu, des oreilles, de la face ; ulcérations et écorchures des orifices naturels ; lésions de la bouche et du pharynx, végétations adénoïdes, plaies des membres.

Mais ces altérations elles-mêmes ne guériront bien chez des sujets dont l'état général est mauvais que sous l'influence d'un bon traitement général : huile de foie de morue, iodure de potassium à petites doses, liqueur de Fowler à doses progressives, aliments salés (beurre), phosphate de chaux, plus spécialement air salin et bains salés. Le séjour *de longue durée* sur les bords de la mer obtient des résultats excellents.

B. Soins chirurgicaux. — Nul doute que si les ganglions tuberculeux pouvaient être enlevés sans cicatrices étendues des téguments, sans dangers inhérents à l'opération, le traitement de choix serait l'ablation. Mais plusieurs régions demandent des égards spéciaux ; certaines zones sont à juste titre réputées dangereuses : beaucoup d'adénites tuberculeuses guérissent sans le bistouri.

Quelle que soit l'adénite qu'on observe, le traitement général doit être dirigé contre elle tout d'abord ; s'il n'est pas suivi de succès l'action directe devient nécessaire.

Rien à faire, dans l'ordre chirurgical, pour la polyadénite généralisée.

L'adénite isolée ou la polyadénite localisée ne peuvent que bénéficier d'une opération radicale, mais encore faut-il distinguer.

L'extirpation des ganglions est beaucoup moins indiquée dans les régions exposées où les cicatrices de la peau sont difficilement acceptées. Il appartient cependant au chirurgien de décider, suivant les cas, si la cicatrice du bistouri n'est pas préférable à celles que promettent une ou plusieurs ulcérations prochaines. Elle est encore discutable pour des ganglions situés profondément au voisinage d'organes importants dont la blessure est grave, surtout quand de nombreuses poussées de périadénite ont établi des adhérences étendues avec ces organes ; exemple : les régions carotidienne et iliaques.

Ces raisons mettent en relief la valeur des injections interstitielles et du curettage qui, dans de nombreux cas, ont une incontestable utilité.

La liqueur de Fowler, le chlorure de zinc (1 gramme sur 10 d'eau distillée), l'éther iodoformé à saturation, l'huile naphtolée camphrée (naphtol camphré, 1 gramme, huile d'olive stérilisée 10 grammes), injectés par gouttes au centre du ganglion tuméfié sont les substances ordinairement employées avant la période de ramollissement. Naphtol et iodoforme peuvent aussi en plus grande quantité être injectés après une ponction évacuatrice, quand l'abcès ganglionnaire s'est déjà formé.

Le curettage trouve ses vraies indications pour les ganglions abcédés ou les trajets fistuleux qui ont succédé à l'évacuation du pus ; dans ce dernier cas, on obtiendra encore d'excellents résultats avec la cautérisation énergique au nitrate d'argent.

A. Broca, à juste titre convaincu de l'excellence de l'extirpation des ganglions tuberculeux, donne des règles utiles à suivre pour cette opération souvent délicate. Il faut, après incision de la peau, serrer de près la coque ganglionnaire et la séparer des tissus voisins avec la sonde cannelée ou la pointe des ciseaux mousses. Au voisinage des vaisseaux et des nerfs

il est indispensable de tourner vers le ganglion l'extrémité de l'instrument pour le faire pénétrer peu à peu dans les adhérences ou le tissu conjonctif péri-ganglionnaire, tandis qu'avec une érigne ou avec les doigts de l'autre main on a soin de faire saillir la masse qu'on veut enlever. Si des difficultés trop grandes se présentent au cours de l'opération, mieux vaut s'arrêter à temps que de s'exposer à ouvrir un gros tronc vasculaire, une veine importante. La blessure des vaisseaux est rare avec de la prudence, elle n'est pas aussi grave qu'on le croyait autrefois et la ligature des gros troncs veineux du cou a donné de bons résultats comme l'ont démontré de récentes discussions à la Société de chirurgie.

Après la guérison lente, si l'extirpation avec le bistouri n'a pas été faite, l'adénite tuberculeuse laisse trop souvent sur la peau des cicatrices irrégulières, dentelées, adhérentes, qu'il est possible de détruire. Une incision circonscrit la cicatrice et l'enlève ; une suture intradermique assure la guérison immédiate parfaite, et une légère cicatrice linéaire à peine visible remplace la surface inégale qu'avait laissée la suppuration chronique.

§ 17. — Gommes tuberculeuses

Les gommes tuberculeuses représentent exactement, dans le derme et sa couche profonde, l'abcès froid, le tuberculome du tissu cellulaire.

Le processus tuberculeux, analogue à celui du nodule lupique, s'en distingue cependant par son volume plus considérable et par sa tendance assez rapide à la caséification et à la suppuration. L'ulcération de la peau produite, il ne reste plus qu'une cavité suppurante, tapissée par des fongosités où peut être trouvé le bacille de la tuberculose.

1° Étiologie. — Les gommes tuberculeuses sont fréquentes chez les enfants et presque toujours précédées par une lésion de même nature plus grave : vaste abcès froid, adénite ulcérée, spina ventosa, trajet fistuleux en rapport avec une

ostéite ou une ostéo-arthrite. Ainsi les voit-on souvent groupées sur le trajet des lymphatiques en rapport d'origine avec ces mêmes lésions, mais il n'est pas rare de les voir encore disséminées dans d'autres régions beaucoup plus éloignées.

2° Symptômes. — La gomme tuberculeuse représente un noyau induré de quelques millimètres à un centimètre de diamètre, adhérent au tégument qu'elle infiltre en partie en lui donnant une coloration rosée ou jaunâtre, ou qu'elle soulève légèrement sans modifier son aspect. La main passée sur la surface de la peau apprécie de suite son étendue, sa consistance dure et son adhérence. La dureté du début est bientôt suivie d'une consistance plus molle, fluctuante, produite par le ramollissement de son centre et la formation d'un petit abcès froid. A ce moment, la surface du tégument, déjà plus soulevée et amincie, présente une coloration livide et ne tarde pas à être détruite pour laisser sourdre du pus grumeleux. L'ulcération prend l'aspect déchiqueté de toute ulcération tuberculeuse, à bord amincis et décollés et si plusieurs gommes voisines se réunissent par destruction des lambeaux de peau qui les séparent, il en résulte un ulcère tout à fait analogue à ce que nous avons décrit dans le lupus voisin d'altérations ganglionnaires ou osseuses.

La guérison peut être spontanée : elle produit une cicatrice déprimée, ombiliquée, fibreuse, luisante, indélébile.

3° Diagnostic. — On ne saurait guère confondre la gomme tuberculeuse qu'avec la gomme syphilitique, mais celle-ci a une évolution plus rapide vers l'ulcération, et produit à la surface de la peau une perte de substance creusée à l'évidoire, à bords moins frangés. Son spécifique, l'iodure de potassium reste sans effets rapides sur la lésion tuberculeuse. Enfin les antécédents sont tout autres et ne permettent guère l'erreur.

4° Traitement. — L'incision et le curettage sont les seuls moyens à diriger contre cette lésion, qui guérit d'autant

mieux qu'on l'attaque plus vite ; il ne reste après l'intervention qu'une cicatrice linéaire à peine apparente.

§ 18. — Lupus

Le lupus est une tuberculose cutanée de forme et d'étendue variable, définie, « une néoplasie inflammatoire de petit volume, logée dans le derme avec lequel elle fait corps et plus ou moins saillante à la surface » (Dubreuilh).

1° Étiologie. — Les sujets atteints de lupus présentent généralement le physique des lymphatiques ou scrofuleux, mais les enfants d'une santé solide, bien portants, sans antécédents héréditaires, n'ayant jamais eu d'accident du côté des ganglions, de la peau ou des muqueuses, ne sont pas à l'abri de cette affection.

Il est en effet très certain que si les sujets tarés par la tuberculose et déjà porteurs de divers accidents ganglionnaires d'abcès froids, des lésions chroniques du nez, des oreilles, d'affections osseuses, ont plus facilement de vastes inoculations cutanées dont l'origine est alors facile à expliquer, il y en a d'autres, chez lesquels l'apparition des mêmes accidents ne peut être interprétée que par une inoculation *exogène*. Nous avons ainsi observé chez des enfants de vastes ulcérations lupiques des pieds et des mains, qui ne pouvaient avoir d'autre origine. Chez l'un d'eux, la bride d'un sabot trop serrée avait excorié la face dorsale du pied ; la plaie n'avait pas guéri et présentait depuis trois mois tous les caractères d'un lupus tuberculeux.

C'est de deux à quinze ans que cette maladie locale apparaît le plus souvent.

2° Anatomie pathologique. — La néoplasie lupique est formée « par des cellules géantes, quelquefois très volumineuses, isolées ou groupées en petits amas ; chacune est entourée d'une zone de cellules fusiformes d'aspect un peu vitreux, dites cellules épithélioïdes ; enfin, plus en dehors,