le thermocautère à blanc. Pour qu'aucune complication ne se produise, que la suture tienne et que l'ulcération ne se produise pas, il faut que le rapprochement soit facile et par conséquent que les deux voiles membraneux aient été de chaque côté bien libérés de leurs connexions profondes. Si l'ostéotomie devait être faite, il y aurait pour nous toutes raisons de retarder l'intervention, qui rentre alors dans la catégorie des opérations sérieuses.

D. Bec-de-lièvre complexe avec saillie de l'incisif. — Nous supposons maintenant que la saillie prononcée du tubercule médian impose son refoulement en arrière. Les procédés proposés sont nombreux. Les principaux d'entre eux sont la suppression radicale du lobule médian (Franco) ; son refoulement en arrière par pression élastique lente (Desault), son refoulement brusque par fracture osseuse (Gensoul). Aucun de ces procédés n'est bon. Le premier laisse après lui un menton en galoche par atrophie définitive des maxillaires supérieurs ; le second est douteux ou nul dans ses résultats ; le troisième a produit des fractures de la base du crâne. — La résection est meilleure : où doit-elle être faite ? Je ne parlerai que pour mémoire de la résection sous-périostée de tout le lobule, extrêmement facile et que nous avons proposée pour les cas où un très gros lobule devrait être refoulé dans une brèche intermaxillaire très étroite. Le noyau osseux reproduit ultérieurement par le périoste peut combler cette brèche, caler les maxillaires qu'il aurait fallu avec un autre procédé réséquer largement, après section large du tubercule lui-même. Nous l'avons abandonnée comme bien inférieure aux sacrifices osseux conseillés pour tous les cas par Lannelongue. Nous insistons donc sur la résection de la cloison. Celle-ci, en établissant en arrière du tubercule osseux une brèche angulaire à base inférieure permet de refouler promptement le tubercule entre les maxillaires. Si l'écartement est large, le lobule vient se placer facilement à son centre ; s'il est trop petit, il faut nécessairement le diminuer sur ses bords qu'on affrontera avec les maxillaires.

On conseille souvent, quand le lobule osseux est assez bien disposé pour remplir l'écartement, de ne pas le suturer aux bords maxillaires, mais il nous a toujours paru préférable de pratiquer cette suture. Nous avons proposé et exécuté le procédé suivant : une incision d'arrière en avant est conduite de chaque côté sur le prolongement antérieur de la cloison et les bords correspondants du lobule sans aller jusqu'à son sommet. En arrière, sur la cloison, on écarte, en l'abaissant, la fibromuqueuse, et à travers les bords de la plaie, avec une petite pince coupante, on égruge, on résèque un fragment de la cloison. Le lobule s'abaisse alors facilement. Mais avant de passer outre, on décolle encore les deux lèvres de l'incision qui a été poursuivie sur les parties latérales du lobule, de manière à faire deux petits lambeaux muco-périostiques.

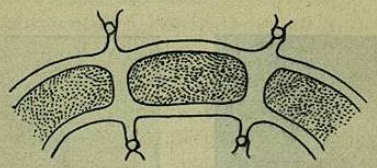

Fig. 49.

Aussitôt après, on incise verticalement jusqu'à l'os les bords de la fissure maxillaire et on décolle, comme précédemment, les deux lèvres de cette incision pour se ménager encore deux petits lambeaux muco-périostiques, l'un antérieur, l'autre postérieur.

On abaisse enfin le lobule et on le place entre les deux maxillaires. Il est alors facile de suturer bord à bord non pas les os rapprochés, mais les lambeaux périostiques, pour fermer complètement la plaie en avant et en arrière du bord alvéolaire. Mais des difficultés peuvent se présenter.

a. Le lobule est trop volumineux pour la brèche qui doit le recevoir ; il faut alors diminuer ses bords sans toucher aux lambeaux périostiques, ou bien ceux des maxillaires de la même façon.

b. Il est trop petit. Dans ce dernier cas, on peut se contenter de le suturer à un seul côté de la brèche osseuse, mais nous avons préféré, dans deux cas, agir de la manière suivante.

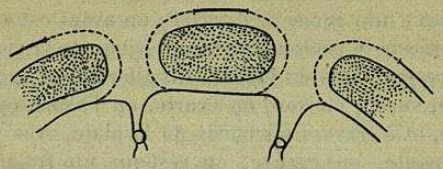

Fig. 50.

On se contente, au lieu de pratiquer deux lambeaux, tant sur le lobule que sur le maxillaire, de n'en disséquer qu'un seul qui sera pris un peu sur la face antérieure, sur toute

Fig. 51.

Fig. 52.

Fig. 51. — Gueule de loup avec saillie considérable de l'incisif. Réparation à 1 an par résection sous-périostée de la cloison et suture muco-périostique d'après le procédé décrit.
Fig. 52. — Même sujet opéré revu à l'âge de 3 ans.

l'épaisseur du bord et un peu sur la face postérieure. Ces deux lambeaux ramenés en arrière, après la réduction du lobule se trouvent assez larges pour être facilement affrontés et fermer exactement le bord alvéolaire en arrière.

E. Chloroforme, pansement, soins consécutifs a l'opération. — Le simple rapprochement du bec-de-lièvre simple *n'exige* à aucun âge le chloroforme. L'opération ne doit durer que quelques minutes, et le chirurgien, après examen, doit être assez sûr de lui pour exécuter vivement ce qu'il a calculé d'avance. Pour le bec-de-lièvre avec saillie de l'os incisif, l'anesthésie est nécessaire, car les conditions changent ; il s'agit d'une opération relativement longue et pénible, où le travail délicat des résections et des décollements de très petites parties sera utilement aidé par la résolution complète du patient.

Le pansement est inutile après les sutures. Une simple feuille de gaze fixée par du collodion iodoformé, suffit. Cette feuille sera renouvelée après l'ablation des fils qu'il ne faut pas faire avant le huitième jour environ et abandonnée jusqu'à ce qu'elle se détache d'elle-même.

Les soins consécutifs à l'opération ont une réelle importance. L'enfant doit être livré à une personne sûre, la mère ou la nourrice, qui ne l'abandonnera pas et se fera un devoir d'obéir à ses caprices, d'éviter qu'il crie, qu'il s'agite, afin de supprimer les mouvements désordonnés qui amèneraient le tiraillement des sutures et la désunion de la plaie.

B) Division congénitale de la voute palatine et du voile du palais

Les divisions congénitales de la voûte et du voile palatin peuvent exister indépendamment du bec-de-lièvre. En revanche celui-ci ne franchit pas le canal palatin antérieur sans se compliquer d'une division totale de toute la voûte, y compris le voile du palais.

Il peut donc exister de graves arrêts de développement de ces parties profondes, tandis que la lèvre supérieure et même le bord alvéolaire sont irréprochables.

1° Pathogénie. — La voûte palatine suit un développement parallèle aux bourgeons maxillaires et frontal. La cloison issue de ce dernier descend verticalement pour se souder à

deux lames horizontales qui venues de la partie interne et profonde des bourgeons maxillaires supérieurs marchent à la rencontre l'une de l'autre.

De l'arrêt de ces lames qui vont constituer la voûte palatine et le voile du palais résultent des pertes de substance, des fentes variables comme largeur et comme étendue, qui accompagnent souvent le bec-de-lièvre.

La soudure des lames horizontales se fait d'avant en arrière; aussi une division congénitale incomplète occupera-t-elle toujours soit une partie du voile, soit le voile avec une partie plus ou moins grande de la voûte osseuse; jamais elle ne sera située en avant. La fissure labio-alvéolaire fait exception à cette règle, mais elle est expliquée par son origine incisive et non palatine.

2° Anatomie pathologique et symptômes. — La division congénitale de ces parties molles et osseuses de la voûte palatine n'offrirait, dans l'état actuel de nos connaissances chirurgicales, aucune gravité, s'il n'existait souvent, avec elle, une atrophie prononcée des tissus qui la limitent. Les lames osseuses peuvent, de chaque côté, être à peu près absentes ou très peu développées et le voile est souvent réduit dans tous ses diamètres, de telle sorte qu'il n'y a pas de prise sérieuse pour la réparation.

Dans les cas moyens où il existe juste assez de tissus pour rendre l'opération possible, il ne faut attendre qu'un résultat esthétique sans espoir de retour à la fonction phonétique, soit que le voile du palais soit trop court, soit que l'ensemble de la région présente une conformation irrégulière qui se prêtera toujours mal aux fonctions physiologiques.

Nous avons parlé, à propos du bec-de-lièvre, surtout de la division antérieure alvéolaire et de la division totale. — La division postérieure qui de la luette s'avance plus ou moins loin en avant sur la voûte, offre des degrés nombreux. La luette seule peut être divisée ; le cas est peu important. — Une partie seule du voile du palais ou sa totalité sont intéressées ; la fente présente la forme d'un angle largement ouvert en

arrière et limité par les deux parties latérales du voile, qui, s'il est bien développé, étoffé, peuvent facilement arriver au contact pendant l'effort de la déglutition, mais restent de chaque côté comme deux petites masses irrégulières et presque immobiles, si la voûte du palais est atrophiée et trop courte.

Fig. 53.
Division congénitale de la voûte et du voile du palais.

L'examen de l'angle antérieur est important. En effet, s'il ne va pas jusqu'à la portion osseuse de la voûte palatine, la réparation demandera peu d'efforts, sera facilement pratiquée. Si cet angle pénètre jusqu'à l'os ou l'intéresse, il ne s'agira plus seulement d'une staphylorrhaphie, mais d'une uranostaphylorrhaphie, opération déjà difficile. Enfin limitée seulement au voile du palais, la perforation vers son angle antérieur sera quelquefois prolongée par une membrane mince, presque cicatricielle : vestige de l'arrêt de développement ou de cicatrisation intra-utérine qui indique au chirurgien combien il devra prêter son attention au traitement de la difformité dans ce

point de structure défectueuse, s'il veut obtenir un résultat complet.

Il est rare, si la voûte osseuse est intacte ou à peu près intacte, que le voile du palais soit atrophié au point de ne pouvoir être utilement opéré ; l'atrophie faisant obstacle à la réparation est le cas de la division totale. Pour apprécier exactement cette contre-indication, il convient d'examiner l'ensemble, de voir de quelle manière se comportent les deux parties latérales du voile pendant la déglutition, de palper toute l'étendue de la fissures pour reconnaître l'épaisseur des tissus et la présence ou l'absence des parties osseuses. Il faut enfin mesurer la largeur de la perforation au compas et d'autre part celle qui sépare les arcades dentaires des bords latéraux de la fissure. Si la somme des deux parties latérales représentant les dimensions des lambeaux qu'on pourra prendre de chaque côté est inférieure au diamètre de la division, il vaudra mieux s'abstenir, d'autant qu'on verra presque toujours à côté de ces résultats de la mensuration des arrêts de développement sérieux du côté des os et du voile du palais.

3° Opération. — Ce que nous savons aujourd'hui des indications, des soins préliminaires de l'opération elle-même et de ses suites a été merveilleusement décrit par Trélat et par Ehrmann (de Mulhouse). Le procédé de choix est *le double pont latéral* de Baiseau pour l'uranoplastie, mais nous devons envisager la question dans son ensemble et parler surtout de l'uranostaphylorraphie, opération de la division totale qui doit être pratiquée en une seule séance.

Le procédé étant choisi, plusieurs questions sont à bien établir avant de le décrire. A quel âge faut-il opérer ? Quels sont les soins préliminaires ?

a. *Age.* — D'un grand nombre d'opérations personnelles nous tirons les conclusions suivantes, qui sont conformes à celles de Trélat et à celles d'Ehrmann.

Il ne faut pas opérer les nouveau-nés et les enfants trop jeunes ; les pertes de sang, la douleur sont chez eux l'origine d'accidents sérieux : la méningite, l'atrepsie, sans compter la

mort immédiate. Réfléchissons aussi que cette opération grave est souvent longue et que le chloroforme longtemps maintenu pour éviter la douleur dont il faut redouter les fâcheux effets est une complication chez les petits enfants. N'oublions pas davantage que le travail de réparation est difficile sur des petites parties profondément placées et que les difficultés de l'exécution, quand il faut pratiquer une opération délicate, sont déjà des raisons majeures pour que cette même opération soit mal faite et par conséquent inutile et dangereuse.

Jamais avant sept ans pour les filles ! Jamais avant neuf à dix ans pour les garçons ! Ce sont là, pour nous, les termes extrêmes et si nous consentons à opérer plus tôt les fillettes, c'est que nous pouvons compter chez elles sur le sentiment de l'infériorité où les place leur difformité, sinon sur celui de la coquetterie qu'elles ressentent très vite à un haut degré. Mais il faut étudier le caractère de l'enfant, voir de quelle manière il envisage l'utilité d'une opération, comment il se prépare à nous seconder par sa volonté et son énergie, lui apprendre enfin à savoir supporter le décubitus dorsal, tandis que la tête est fortement inclinée en arrière, comme elle doit l'être pendant l'opération.

b. *Soins préliminaires.* — C'est pour ces différents motifs qu'il est bon de ne pas pratiquer la réparation dès qu'elle a été décidée. Suivant le conseil de Trélat, nous estimons qu'il est nécessaire de préparer les sujets et de ne céder jamais à l'empressement des familles que nous associerons au contraire dans la plus large mesure aux soins préliminaires qui se résument dans l'asepsie de la bouche sur laquelle insiste avec raison A. Broca, l'accoutumance de l'arrière-gorge aux contacts divers des instruments et le massage des parties molles pour les assouplir.

Lavages des dents, de la cavité buccale et de l'arrière-gorge plusieurs fois par jour, surtout après les repas, introduction au moins biquotidienne d'une cuiller, d'un doigt, de deux doigts, de plusieurs doigts dans l'arrière-gorge, peu à peu et sans douleur, jusqu'à ce que l'enfant tolère bien les contacts et ne fasse plus d'efforts de vomissements. Enfin massage des parties

molles de la voûte et du voile avec la plus grande douceur par le chirurgien lui-même pour obtenir de ces parties tout ce qu'elles pourront donner plus tard pour la confection des lambeaux : tels sont les soins préliminaires. Pendant qu'ils sont donnés, l'enfant s'habitue à l'idée de l'intervention chirurgicale, la désire et s'y prépare. Il faudra un mois, deux mois ou même davantage.

c. *Manuel opératoire.* — Avivement des bords, de l'extrémité antérieure à l'extrémité postérieure, autant que possible rapidement et par transfixion. Décollement sous-périosté de toute la voûte palatine après incision de la fibro-muqueuse passant au ras des dents sans jamais empiéter jusqu'aux incisives internes et l'artère palatine antérieure. — Suture avec l'aiguille de Reverdin ou l'aiguille de Trélat, au crin de Florence ou au fil d'argent sur la voûte et la partie la plus épaisse du voile, aux crins plus fins sur la luette comprenant toute l'épaisseur des parties et passant assez loin des bords avivés : tels sont les temps principaux.

Le décollement doit être méthodique, complet, très complet, surtout au niveau de l'insertion du voile à la voûte ; et si, en ce point, la résistance persiste, ne pas craindre de prolonger l'incision latérale sur le voile du palais en comprenant presque toute son épaisseur ou même toute son épaisseur, comme l'a proposé Felizet, de manière à obtenir le rapprochement que refuse souvent le peu de développement du voile. — Plusieurs auteurs croient inutiles ces incisions libératrices (Ehrmann, de Mulhouse) et nous-même n'y avons eu recours que deux fois.

L'hémorragie est toujours abondante ; il faut comprimer avec le doigt ou faire comprimer par un aide et savoir attendre. La patience dans cette opération est de rigueur et son exécution rapide a, comme condition première, de ne pas vouloir aller trop vite : l'essentiel est de ne rien faire que le temps précédent n'ait été régulièrement accompli.

A notre avis, les exigences de l'acte opératoire sont difficilement associables à l'anesthésie. Si cette dernière est maintenue, elle sera interrompue souvent par la violence opératoire

ou bien exigera des doses exagérées de chloroforme et plus tard, alors qu'on recherche le calme le plus profond pour l'opéré, le vomissement viendra violenter les sutures et préparer leur désunion. Tout sujet bien préparé supportera l'opération sans chloroforme et se prêtera d'autant mieux aux manœuvres délicates qu'elle exige, surtout si, entre chaque temps

Fig. 54.
Division de la voûte et du voile après restauration.
Petite perforation secondaire à l'union du voile et de la voûte.

rapidement exécuté, on lui laisse quelques instants pour se ressaisir. Au surplus, les attouchements fréquents avec la cocaïne sont suffisants pour combattre l'excès de la douleur que nous avons vue si bien supportée par la plupart de nos petits opérés.

Il est nécessaire ensuite de maintenir l'opéré au repos, dans le silence, avec une alimentation liquide juste suffisante ; sacrifices auxquels il consent volontiers s'il y a été préparé.

Quant aux lavages de la bouche, ils doivent être faits délicatement, doucement, surtout après l'ingestion des aliments,

par le chirurgien lui-même ou bien une garde expérimentée : Comme l'indique bien Erhmann, une bonne garde est de moitié dans la guérison.

Il ne faut pas se presser d'enlever les sutures : au neuvième jour on y songe ; la nécessité s'en impose vite quand on voit les fils couper profondément les tissus.

Enfin ménager le sujet pendant la convalescence en lui donnant toujours des soins aseptiques et une alimentation spéciale qui n'oblige pas à l'effort de la mastication ou à une déglutition violente.

Le succès sera la règle, mais il arrivera encore que certains points, spécialement à l'union du voile et de la voûte, ne se seront pas réunis. Ces perforations secondaires, quand elles n'excèdent pas 6 à 8 millimètres, arrivent presque toujours à se cicatriser et si elles n'y arrivent pas d'elles-mêmes, elles peuvent être aidées par de petites cautérisations légères au nitrate d'argent ou au galvano-cautère.

C) Bec-de-lièvre inférieur

La fissure labiale inférieure est une rareté. Elle a été niée : des observations authentiques existent cependant.

Simple encoche médiane de la lèvre, division complète du voile membraneux se poursuivant même sur la région hyoïdienne sous forme de petite rigole tracée sur la peau ; division totale compliquée de celle du maxillaire inférieur, dont les deux extrémités sont reliées par du tissu fibreux ; division de la lèvre et du maxillaire en rapport avec une tumeur congénitale dont le rôle étiologique paraît probable. Ces différents cas ont été observés (Lannelongue, *Affections congénitales*).

L'écoulement incessant de la salive et l'épuisement qui peut en être la conséquence réclament une action opératoire qui ne peut présenter de difficultés sérieuses.

D) Bec-de-lièvre médian de la lèvre supérieure

La fissure médiane de la lèvre supérieure est une exception que quelques auteurs ont signalée.

Elle se présente avec l'aspect ordinaire du bec-de-lièvre classique bordé d'une marge muqueuse et représente par l'obliquité de ses bords une forme comparable à une accolade. Elle n'est complète qu'à sa partie inférieure et se termine plus ou moins haut par une rigole superficielle ou profonde qui s'avance dans la direction de la sous-cloison.

Au-dessous d'elle l'os incisif peut être sain, divisé ou atrophié, de telle sorte que cette fissure serait simple ou labio-alvéolaire.

Le traitement ne saurait différer de celui du bec-de-lièvre ordinaire et la taille des lambeaux serait celle du bec-de-lièvre double.

E) Bec-de-lièvre génien

Dans cette difformité congénitale il s'agit d'une *macrostomie* produite par une absence de réunion entre les bourgeons maxillaire supérieur et maxillaire inférieur.

La malformation est unilatérale ou bilatérale. Peu accentuée, elle établit un orifice buccal trop large ; prolongée plus avant sur la joue, elle devient une véritable difformité.

Elle s'avance obliquement vers la région massétérine en remontant vers la région temporale qu'elle atteint rarement.

Quand la division va jusqu'à la région temporale, elle y forme une dépression profonde, qui croise le milieu de l'arcade zygomatique.

L'arcade zygomatique a été vue divisée. Les maxillaires du même côté peuvent être atrophiés comme le maxillaire supérieur l'est si souvent dans le bec de lièvre commun.

Les bords de la fissure sont aplatis, froncés, inégaux, tiraillés qu'ils sont par les faisceaux musculaires de la face (Colson). Les dents sont à nu, la salive s'écoule ; la mastication, le langage, sont plus ou moins altérés (Lannelongue). Nous n'insisterons pas sur la difformité considérable produite par cet arrêt de soudure des deux bourgeons maxillaires supérieurs et inférieurs, surtout lorsque la fente ainsi produite coupe la

joue complètement, la commissure labiale de ce côté étant reportée en avant du conduit auditif.

Les troubles fonctionnels et l'affaiblissement dû à ces troubles imposent l'avivement et la suture dont l'indication est précise et urgente.

F) Fissure médiane du nez

Malformation congénitale, rarement observée, sous forme de petit sillon ou de fissure profonde intéressant soit l'extrémité de l'organe soit sa totalité, tapissée profondément par la peau et n'intéressant ni la cloison osseuse ni la cloison cartilagineuse du nez. Les fosses nasales sont séparées par la fissure, mais non altérées. L'extrémité supérieure de la fissure a été vue, dans deux cas, terminée par une dépression assez profonde ou par une fistule congénitale.

Lannelongue, qui cite ces observations, attribue l'anomalie à un trouble plus ou moins profond, porté sur l'évolution embryonnaire du sillon dorsal de l'embryon. L'arrêt du développement peut être associé à d'autres malformations (colobome palpébral, méningocèle, etc.) (Lannelongue).

§ 2. — Fistules

Les fistules, constituées par des trajets faisant suite à un orifice externe, sont placées sur les parties de la face et du cou où s'opère la soudure des bourgeons embryonnaires. Elles résultent de troubles sérieux portés dans cette soudure ou de l'ouverture de kystes développés d'après le même mécanisme. Aussi faut-il les considérer comme un simple degré de la fissure.

Nous devrons revenir sur leur étude à propos des kystes congénitaux du cou dont l'histoire est inséparable de la leur.

A) Fistules congénitales de la lèvre supérieure

Les fistules congénitales de la lèvre supérieure sont d'une extrême rareté.

1° Symptômes. — Lannelongue en rapporte un cas. La fistule existait sur la surface muqueuse près du frein de la lèvre.

Nous en avons observé un cas remarquable. L'enfant (fille) présentait à sa naissance un petit pertuis cutané à peine apparent placé sur la ligne médiane, au-dessous de la cloison, par lequel s'écoulait de temps en temps une gouttelette de liquide séreux, et le plus souvent recouvert d'une croûte jaunâtre. L'enfant avait quatre ans quand elle nous fut présentée.

Aucun accident ne s'était produit jusqu'alors. A cette époque le liquide était devenu plus abondant et présentait souvent l'aspect purulent. Un fin stylet introduit par la fistule conduisait directement dans une cavité creusée dans le frein de la lèvre. De ce côté, on voyait en effet de l'empâtement et le doigt appuyé sur ce point déterminait un écoulement notable de sérosité louche. Autour de la fistule et de son prolongement profond il n'existait pas de modifications des parties molles ou osseuses.

2° Anatomie pathologique et traitement. — Aucune intervention ne paraît *nécessaire* tant qu'il existe un rare écoulement et la formation d'une petite croûte à peine perceptible. La formation d'une poche assez volumineuse et son inflammation demandent l'extirpation qui peut être pratiquée par la face muqueuse sans intéresser la peau.

Dans le cas que nous venons de citer, nous avons en effet enlevé par ce procédé le trajet fistuleux et la cavité qui lui était annexée.

Nous rapportons, tel qu'il nous a été donné par Coyne, l'examen histologique de la pièce anatomique :

« Ce trajet fistuleux est représenté à sa partie extérieure par une zone fibro-conjonctive dans laquelle on voit apparaître des faisceaux musculaires striés qui appartiennent évidemment à la couche musculaire de la lèvre supérieure. En se rapprochant de la cavité du trajet, on rencontre en trois ou quatre endroits le fond de culs-de-sac glandulaires qui appartiennent à des parties profondes de glandes sébacées ; en effet, il s'agit de formations glandulaires bosselées avec des cellules dont les noyaux seuls ont fixé la nature colorante.