Pour prévenir l'atrésie consécutive, il serait bon de ménager vers la commissure un lambeau triangulaire de la muqueuse qu'on pourrait, par son extrémité, fixer à l'angle externe de l'incision cutanée.

§ 5. — Ankyloglosse, anomalies du frein de la langue

Des adhérences anormales de la langue peuvent exister avec les parties voisines, rarement la voûte palatine, plus fréquemment le plancher buccal.

L'ankyloglosse peut être accidentel ou congénital, latéral ou médiane.

1° Symptômes. — Congénital, il est variable dans ses formes représentant des adhérences légères ou très étendues, uni ou bilatérales.

L'ankyloglosse médian représente les anomalies du frein de la langue et constitue la petite anomalie dont médecins et chirurgiens ont à s'occuper fréquemment.

Dans ce dernier cas, il s'agit d'un frein très étroit, épais, résistant, qui gêne les mouvements de la langue en la fixant étroitement au plancher buccal, ou d'un frein très étendu dont l'extrémité va se perdre jusqu'à la pointe de l'organe, mais qui est le plus souvent souple et mince. Sa longueur peut cependant être telle qu'il gêne encore les fonctions de la langue et gêne un peu la succion.

2° Traitement. — a. *Ankyloglosse latéral.* — L'intervention est légitimée par un trouble important de la fonction. On dégage alors la langue par des incisions libératrices sur les replis muqueux et l'on se contente d'obtenir une liberté suffisante sans chercher à produire des délabrements trop considérables.

b. *Ankyloglosse médian.* — Avant de sectionner le frein de la langue, le médecin doit examiner si la petite opération est réellement utile pour ne pas céder sans raisons à l'habitude que, dans certains milieux, on a de réclamer la section du frein le plus souvent inutile.

Si cette section est indiquée, se méfier de l'hémorragie quelquefois grave des vaisseaux souvent assez développés à la partie profonde de la petite membrane. On soulève la langue avec la partie plate de la sonde cannelée et en faisant passer le frein au travers de sa fente médiane. Un coup de ciseau sur le bord antérieur des replis, une petite traction de bas en haut avec la sonde cannelée ou l'extrémité du doigt, et la petite opération est terminée.

§ 6. — Hypertrophies de la face et du cou

Les hypertrophies de la face et du cou constituent une variété de tumeurs diffuses auxquelles le nom de lymphangiomes est donné à cause de leur structure lymphatique. Du côté de la face, les paupières, les joues, les lèvres, sont isolément atteintes. Au cou une partie ordinairement large de la région latérale est envahie.

Nous décrirons successivement les lymphangiomes de la face et du cou.

A) Lymphangiomes des paupières, des joues et des lèvres

Sur la face, le lymphangiome représente une hypertrophie localisée à structure *réticulée lymphatique* qui, congénitale ou acquise, procède par poussées successives et peut acquérir des proportions considérables.

Occupons-nous de suite de tracer à grands traits la description qui pourra bientôt s'appliquer aux variétés du lymphangiome facial.

1° Étiologie. — Le caractère congénital, et le traumatisme dans des cas plus rares d'hypertrophies acquises, sont les seules circonstances qu'on puisse invoquer.

2° Anatomie pathologique. — La peau est distendue, plis-

sée, ou bien uniformément soulevée, faisant corps avec le tissu cellulaire sous-jacent qui est épaissi, augmenté de volume et présente un aspect jaunâtre, infiltré. Les glandes de la peau, les muscles de la face sont quelquefois atrophiés dans la zone de l'hypertrophie. « Le tissu de la tumeur est formé par un lacis de capillaires lymphatiques dilatés ; souvent les vaisseaux ou les fentes lacunaires lymphatiques constituent à elles seules, avec leurs parois, toute la formation morbide ; souvent on y trouve aussi des débris de l'organe ou du tissu dans lequel s'est développée la tumeur » (Coyne) (*forme simple*).

Ce même tissu peut prendre un aspect spongieux « formé de cavités communiquant les unes avec les autres et dont les parois paraissent formées par des travées fibreuses. Dans ces cavités existe un liquide séreux, qui ressemble à de la lymphe ». C'est le lymphangiome *caverneux* qui peut contenir « des cavités closes constituant de véritables cavités kystiques, provenant de la transformation des alvéoles caverneux » (Coyne). Ainsi se trouve établie la transition entre le lymphangiome *réticulé* propre à la face et le lymphangiome *kystique* fréquent au cou (Lannelongue).

L'hypertrophie lymphatique n'exclut pas absolument l'hypertrophie des vaisseaux sanguins. Ceux-ci peuvent disparaître par place et se trouver plus développés sur d'autres points ; assez souvent, ils se montrent nombreux dans la tumeur et y figurent même comme des vaisseaux dilatés, gorgés de sang, où les globules rouges sont normaux : on les voit aussi former dans le voisinage des taches rappelant les nœvi ou des arborisations veineuses.

3° Symptômes. — Quelle que soit la région occupée par le lymphangiome, la tumeur forme une hypertrophie localisée qui ne s'étend que faiblement dans les parties voisines ; exemples : les paupières, les joues, les lèvres.

Son caractère congénital ou accidentel n'empêche pas le lymphangiome d'évoluer lentement, par poussées sub-inflammatoires, sans douleur ni phénomènes réactionnels.

Les seuls troubles sérieux apportés par l'hypertrophie sont

une difformité souvent extrême et une gêne dans la fonction : la vue, la mastication, la rétention de la salive, la prononciation peuvent être compromises dans les lymphangiomes des paupières, de la joue, des lèvres, de la langue.

L'aspect présenté par la tumeur varie avec la partie affectée ; mais d'une manière générale il s'agit d'une surface uniformément tendue, soulevée, qui ne présente que rarement des plis et des sillons. La coloration rappelle plutôt celle de l'œdème ancien. La consistance est élastique, assez résistante. Le palper ne développe pas de douleur, ne laisse pas l'empreinte du doigt dans le tissu et ne produit aucun phénomène de réductibilité.

4° Diagnostic. — L'examen détaillé, la connaissance exacte de la marche (caractère congénital fréquent), l'examen du sang (filariose) font éviter les confusions possibles avec les inflammations chroniques, les tumeurs érectiles, l'éléphantiasis.

5° Pronostic. — Le lymphangiome de la face, même de la langue, n'a pas un pronostic grave au point de vue de la vie toujours compatible avec une malformation qui la rend cependant triste et pénible.

6° Traitement. — Le traitement de cette affection est fort embarrassant. L'exérèse de certains lymphangiomes est possible ; l'expectation pure et simple doit être la règle dans d'autres cas.

B) Lymphangiome de la face, variété

1° Paupières. — Peu de cas de lymphangiomes des paupières ont été publiés.

Lannelongue en rapporte neuf observés chez des enfants et des jeunes gens.

Accidentels et plus souvent congénitaux, ces cas présentent les caractères signalés dans les généralités qui font l'objet du précédent chapitre.

a. *Symptômes.* — Une paupière supérieure, les deux paupières supérieures, les quatre paupières, ont été vues affectées de lymphangiome.

L'hypertrophie peut être assez considérable pour constituer d'énormes tumeurs procidentes, recouvrant une partie de la face.

La vision est empêchée ou très difficile, et l'œil, masqué par la tumeur, a présenté du chémosis.

b. *Traitement.* — L'excision paraît avoir été pratiquée avec succès. P. Broca dans un cas a fait des injections interstitielles de perchlorure de fer; chaque cas présente ses indications spéciales en rapport avec l'étendue de la tumeur et les troubles de la fonction.

2° Joues. — Lannelongue rappelle la rareté relative de cette localisation du lymphangiome en citant deux observations,

Fig. 55.
Hypertrophie (lymphangiome réticulé) de la joue droite avec hypertrophie du maxillaire supérieur correspondant chez un garçon de 4 ans 1/2

Fig. 56.
Hypertrophie (lymphangiome réticulé) de la joue gauche chez une fillette de 5 ans.

l'une d'hypertrophie bilatérale, l'autre d'hypertrophie unilatérale. Kirmission cite un exemple fort intéressant de lésion unilatérale. Dernièrement nous avons observé deux cas de lymphangiome de la joue gauche chez deux garçons de huit à dix ans. Toutes ces observations ont trait à des lésions congénitales assez prononcées à la naissance et qui progressivement se sont accentuées.

a. *Symptômes.* — Chez nos deux sujets les caractères extérieurs n'offraient aucune différence avec les faits publiés par les auteurs que nous venons de citer. La muqueuse était saine et l'épaisseur de la joue représentait le type du lymphangiome réticulé simple exactement limité à la région envahie. Cependant, chez l'un d'eux, la lèvre inférieure avait dans sa moitié droite acquis un volume notable et était éversée comme dans la macrocheilie et le maxillaire supérieur du côté droit (côté de la lésion) était hypertrophié, de telle sorte que l'ensemble offrait un type d'hypertrophie congénitale complète.

b. *Traitement.* — On ne saurait proposer pour de tels cas heureusement très rares une méthode thérapeutique certaine.

L'accroissement lent, l'indolence, l'arrêt probable à la fin de la croissance, le peu de trouble apporté à la fonction semblent réclamer l'expectation. Chez l'un de nos petits malades observés précédemment par d'autres chirurgiens tout avait été essayé : incisions profondes, cautérisations au fer rouge, instillations sclérosantes, et la tumeur était restée invariable dans ses dimensions et sa consistance.

3° Lèvres. — La lèvre supérieure est plus souvent affectée que la lèvre inférieure, et l'on connaît quelques cas plus rares encore d'hypertrophie congénitale des deux lèvres.

a. *Symptômes.* — Le lymphangiome des lèvres, le plus souvent très exactement limité à l'étendue du voile membraneux et ne dépassant pas ainsi le sillon naso-génien, peut cependant être associé au lymphangiome de la joue. (Nous en avons cité un exemple.)

Son aspect n'offre rien de spécial. Les lèvres éversées, presque immobiles, et n'obéissant qu'à des mouvements d'ensemble qui semblent bien être communiqués par les muscles voisins de la face, présentent une muqueuse épaissie, mais peu altérée. Le tissu est résistant, dur au toucher.

b. *Traitement.* — La conduite à tenir est la même que pour le lymphangiome de la joue. La seule intervention proposable

serait soit l'amputation d'une moitié de la lèvre dans le cas très rare où la tumeur n'occupe que cette partie (cas de LANNELONGUE), soit l'ablation d'un coin à sommet placé dans l'épaisseur de l'organe et à base occupant son bord libre (PÉTREQUIN). L'indication opératoire est bien établie par le siège de la difformité et par son volume.

C) LYMPHANGIOME KYSTIQUE DU COU ET DE LA PAROTIDE

« Agglomération de kystes de volume variable dans la cavité desquels existe un liquide analogue à de la lymphe » (COYNE), le lymphangiome du cou présente toujours la forme kystique alors qu'à la tête il se compose de tissu réticulé.

Cette différence de structure, dont la raison échappe au premier abord, pourrait être expliquée par la disposition des régions sur lesquelles la tumeur se développe. Au cou, de la peau qui est mince et souple, elle s'étend profondément sur des nappes celluleuses lâches.

1° Etiologie et pathogénie. — L'étiologie des lymphangiomes reste dans l'ombre et leur pathogénie, malgré les théories proposées, est loin d'être connue. Leur développement, aux dépens d'une tumeur érectile, semble ruinée par ce fait que la tumeur érectile est tout d'abord superficielle, et que le lymphangiome est profond et n'a pas de connexions avec la peau. Rien ne prouve qu'il y ait pendant la vie embryonnaire une sorte d'aberration formative sous l'influence de laquelle des cavités kystiques se formeraient à la place des vaisseaux sanguins ; l'absence d'un tronc veineux (des cas ont été cités) ne saurait être un argument sérieux.

La dilatation des vaisseaux lymphatiques, une véritable néoformation lymphatique : tel paraît être plutôt le processus (WEGNER). Les connexions assez fréquentes du lymphangiome kystique avec les ganglions voisins, sa marche envahissante dans le sens des vaisseaux lymphatiques soutiennent cette opinion.

2° Anatomie pathologique. — La tumeur dont le volume

varie à l'infini, mais est toujours assez accusé, se compose d'un tissu mou, dépressible, formé le plus souvent d'un nombre considérable de cavités communiquant rarement entre elles, séparées par des cloisons conjonctives lamelleuses, légères, dans l'épaisseur desquelles rampent des vaisseaux sanguins, surtout des veines multipliées et dilatées ainsi que les nerfs de la région qui ne sont pas, en général, altérés. Dans les parois des cavités plus restreintes se présentent de petits kystes qui prendront plus tard du développement.

La tumeur mal délimitée, comme diffuse dans la région, est en rapport avec les muscles qu'elle repousse ou contourne, auxquels elle tient, mais qu'elle n'altère que très rarement. Elle peut comprimer les gros vaisseaux, mais elle leur adhère assez souvent. Les lésions que présentent ces derniers sont la dilatation, la multiplication de leurs branches, et quelquefois la formation d'un tissu vasculaire qui représente réellement le tissu angiomateux.

Les ganglions lymphatiques voisins ont été vus dans quelques cas, tuméfiés, saillants dans les cavités kystiques et atteints d'altérations analogues à celles du lymphangiome réticulé.

Les cavités kystiques contiennent un liquide séreux, fluide, transparent, albumineux, dont la coloration et la consistance varient cependant ; il devient alors ambré, fortement teinté de sang, hématique au point de représenter du sang pur ; il est plus ou moins épais, filant. Pour distinguer le liquide hématique du sang absolument pur, il faudrait, après une ponction, rechercher à la surface du liquide extrait les gouttelettes de graisse (LANNELONGUE).

La membrane limitante des cavités kystiques est revêtue d'un endothélium à contours sinueux.

Le lymphangiome kystique occupe, par ordre de fréquence, les régions sus-hyoïdiennes, carotidienne, parotidienne ; mais de ces régions il s'étend plus loin. La langue, les deux côtés du cou, la nuque, l'épaule, la paroi thoracique, le médiastin, peuvent être envahis.

Enfin des observations montrent le lymphangiome kystique, en rapport direct avec un lymphangiome réticulé de la face.

3° Symptômes. — La tumeur est ordinairement bosselée, très irrégulière ; sur elle la peau est soulevée, légèrement distendue, mais souple. On la voit souvent sillonnée par des arborisations veineuses assez fortes. Autour d'un lymphangiome de la parotide que nous avons observé et qui était exactement limité à la région, des veinosités s'étendaient jusqu'à l'épaule et aux parois thoraciques.

L'aspect rappelle une coloration bleuâtre, analogue à celle de la grenouillette et souvent la transparence peut être retrouvée, mais il faut tenir compte des cas où le contenu des loges est coloré par du sang.

La consistance est, dans quelques cas, dure en certains points, mais son caractère général est la mollesse rappelant au premier abord celle qu'on trouve sur un gros varicocèle.

La tumeur, si ce n'est au niveau de certaines loges plus grandes et plus distendues, ne présente pas de fluctuation. Elle n'est pas réductible ; cependant certains lymphangiomes prolongés du côté du médiastin, de la poitrine, donnent la sensation d'une réductibilité douteuse. Il en est de même de ceux qui sont très riches en éléments veineux. Ces derniers sont également susceptibles de subir des mouvements d'expansion et de retrait en rapport avec l'expiration, l'inspiration et l'effort.

La percussion donnera des renseignements utiles quand il s'agit de prolongements intra-thoraciques (Lannelongue).

Les troubles fonctionnels sont peu importants. La dyspnée, l'attitude vicieuse du cou par gêne ou altération musculaire, sont des phénomènes rares. Le plus fréquemment, le lymphangiome kystique d'un volume moyen est bien toléré.

4° Complications. — Mais des complications graves peuvent survenir. La gêne de la respiration et de la déglutition, l'impossibilité de la succion chez les nouveau-nés atteints de lymphangiome kystique avec prolongation du côté de la bouche ou de la langue, la dyspnée progressive due à la pénétration de la tumeur du côté de la poitrine, l'accroissement de la tumeur qui acquiert un volume considérable, enfin la suppuration des loges kystiques sont autant d'accidents capables de menacer la vie chez des enfants souvent chétifs et faibles.

5° Diagnostic. — La grenouillette, l'angiome, les kystes dermoïdes ou mucoïdes du cou peuvent être confondus avec cette affection ; mais, à part les cas difficiles où la ponction lèvera les doutes, le diagnostic est assez facile.

6° Traitement. — La ponction simple et répétée, la ponction suivie d'injections modificatrices, le séton, l'incision suivie de pansements aseptiques, l'électrolyse, sont des moyens qu'on a proposés à mesure qu'ils donnaient quelques succès d'occasion. Aucun d'entre eux n'est exempt de méfaits et ils ne se recommandent que pour les cas où la nature du lymphangiome, son étendue, prescrivent l'intervention sanglante qui doit être l'opération du choix. Parmi tous, la ponction bien aseptique, simple, et l'électrolyse, sont les plus recommandables. L'incision devient une nécessité quand une ou plusieurs loges s'enflamment et contiennent du pus.

La ponction, méthode de traitement ou moyen de contrôle dans un cas difficile, réserve quelquefois des surprises. Lannelongue, en précisant les rapports des kystes et des vaisseaux voisins, signale la possibilité d'obtenir, à peu d'intervalle, dans le même point, de la sérosité et du sang, dans deux ponctions différentes, et il pense que le traumatisme, l'usure progressive des parois kystiques côtoyés si souvent par des vaisseaux ectasiés, suffisent pour expliquer ce fait ainsi que la présence fréquente d'une certaine quantité de sang dans les kystes.

Dans le cas cité plus haut de lymphangiome de la parotide, qui offrait le type de l'*hémato-lymphangiome*, nous avons, d'une manière très certaine, obtenu à huit jours d'intervalle de la sérosité pure et du sang pur sur la même loge. Le siège de la lésion, son caractère spécial, son volume, étaient des raisons de s'abstenir.

A ne considérer que l'afflux du sang dans une ou plusieurs loges, il est à remarquer que l'écoulement de sang s'arrête, en général, assez bien au cours d'une intervention, car il n'existe

point de communication véritable entre un gros vaisseau et la loge kystique (Lannelongue). L'extrême vascularité de la tumeur n'en est pas moins une contre-indication opératoire.

La faiblesse du sujet, son jeune âge, le volume extrême de la tumeur, ses prolongements profonds, sont des conditions fâcheuses à l'encontre desquelles le chirurgien n'ira pas. L'opération est autorisée quand les conditions locales sont bonnes chez un sujet qui, après plusieurs mois, a fait preuve de vitalité.

Opération. — Une large incision permet d'aborder la surface de la tumeur. Elle est nécessaire pour distinguer les limites de l'excision qui doit porter sur des parties à contours peu nets. Le bistouri, les ciseaux courbes, la spatule et le doigt, se fraient un chemin autour d'une masse qui n'a pas de zone de clivage bien tracée. Beaucoup de kystes se rompent et souvent le chirurgien n'a plus entre les doigts qu'une masse molle, sans consistance pour le guider, à mesure qu'il s'avanc vers les régions dangereuses. De nombreuses ligatures peuvent être nécessaires, même sur les gros troncs qu'on aura intéressés.

L'opération sera toujours conduite avec lenteur et très régulièrement de la surface vers la profondeur.

D) Fibro-chondromes congénitaux de la face et du cou

Les fibro-chondromes congénitaux de la face et du cou sont des petites tumeurs ordinairement pédiculées, exactement situées dans les points où se rencontrent les kystes congénitaux ou les fistules congénitales, avec lesquels elles paraissent avoir une communauté d'origine.

1° Symptômes. — En effet, on les rencontre surtout au voisinage du pavillon de l'oreille près du tragus, sur une ligne allant du tragus à la commissure labiale, sur les parties latérales du cou, surtout en bas dans le voisinage de l'articulation sterno-claviculaire. Lannelongue cite le cas de deux fibro-chondromes développés sur la face interne de la lèvre inférieure.

Elles sont uniques (cou), multiples (voisinage de l'oreille) et souvent symétriques (Lannelongue).

L'auteur que nous citons fait à juste titre remarquer que si ces petites tumeurs sont le plus fréquemment pédiculées, elles peuvent faire un simple relief acuminé à la surface de la peau.

Leur volume est peu considérable : un grain de blé, un noyau de cerise, servent de terme ordinaire de comparaison. Kirmisson cite une tumeur analogue, sessile, qui de la région temporale s'étendait à la paupière supérieure.

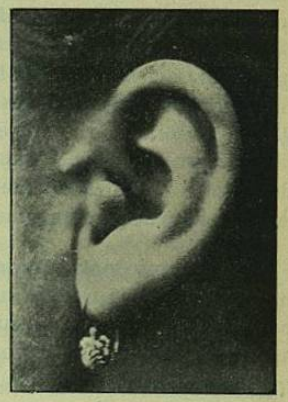

Fig. 57.
Fibro-chondrome de la région auriculaire.

Elles ont la coloration de la peau normale et à part quelques exagérations du système pileux quelquefois, elles offrent les caractères du tégument normal.

Mais elles sont assez dures, c'est-à-dire pourvues d'un noyau central cartilagineux, qui loin d'être limité à la zone pédiculée, se répand le plus souvent dans les parties sous-jacentes, de telle sorte qu'il serait difficile de l'enlever tout entier. Cette disposition est plus fréquente quand le pédicule est volumineux. Le noyau cartilagineux peut dans quelques cas correspondre à une plaque profonde, qui forme sous la peau une large zone indurée.

La présence du tissu cartilagineux doit être rapprochée de ce qu'on voit dans les parois de certains kystes et de certaines fistules congénitales et indique bien que dans la pathogénie de ces productions fistules et kystes il existe autre chose qu'une simple action mécanique telle que la présence d'adhérences amniotiques par exemple (Kirmisson).

Le cartilage, outre qu'il donne une consistance ferme à la petite tumeur, lui communique une sorte de rigidité qui lui

fait garder toujours la même attitude sur la surface à laquelle elle est annexée.

2° Complications et pronostic. — Les fibro-chondromes congénitaux restent, sauf quelque léger accroissement, tels qu'ils sont à la naissance. Ils existent souvent chez des sujets bien conformés, mais ils peuvent aussi être associés à d'autres malformations plus graves : bec-de-lièvre, coloboma, macrocheilie, atrophie des maxillaires, etc. Mais l'oreille surtout présente des altérations. Déviations et plicatures du pavillon, atrésie et oblitération du conduit externe, déviation en avant de ce conduit, enfin troubles de l'ouïe en rapport avec des arrêts de développement plus profonds.

3° Anatomie pathologique et traitement. — La peau est normale, le tissu conjonctif épaissi et quelquefois chargé de pelotons graisseux, le noyau cartilagineux central de structure analogue à celle du cartilage auriculaire, avec des artérioles quelquefois assez développées dans le pédicule. — Cette structure et la disposition même de la petite tumeur ne sauraient exiger un traitement bien compliqué.

La section aux ciseaux ou au thermocautère s'impose pour un pédicule grêle.

Quand le pédicule est plus gros, il convient de le disséquer, de manière à déraciner autant que possible le prolongement cartilagineux, mais son extirpation totale serait le plus souvent bien difficile. Après cicatrisation le cartilage ne se reproduit pas ou s'il devient un peu saillant il l'est peu et n'exige pas une nouvelle intervention.

S'il s'agit de la tumeur en forme de corne dont nous avons parlé plus haut, c'est encore à la dissection qu'il faut recourir.

L'esthétique pour la face ou la gêne produite au cou sont les seules raisons qui justifient une chirurgie active.

E) Macroglossie

La macroglossie ou hypertrophie linguale peut se présenter dans deux états différents, suivant qu'elle succède à des irritations chroniques, à des ulcérations, à des tumeurs qui développent certaines parties limitées de son tissu, ou qu'elle affecte, par son développement lent, progressif, le caractère congénital.

1° Symptômes, anatomie pathologique. — De ce dernier cas, le seul auquel il nous soit permis de nous arrêter, bien peu de chirurgiens, même spéciaux, ont l'expérience. Depuis quinze ans, aucun exemple ne s'est présenté dans notre service de clinique infantile ; nous n'en avons observé qu'un seul cas en dehors de l'hôpital. Il s'agissait d'un enfant de huit ans chez lequel on avait remarqué immédiatement après la naissance un volume un peu exagéré de la langue qui offrait, disséminées à sa surface, quelques saillies rouges analogues à des points érectiles dont les plus gros pouvaient avoir le volume d'une tête d'épingle. La succion n'était nullement empêchée et la langue n'était point procidente au plus léger degré. Mais à mesure que l'enfant se développe, cet aspect, auquel on n'avait pas tout d'abord prêté attention, devient plus saisissant : le volume avait augmenté et avec des points rouges plus nombreux, des élevures s'étaient montrées, donnant à la surface un caractère d'irrégularité singulière. Sans causes apparentes, un peu de douleur et de gêne apparaissent parfois, le langage devient pâteux et le gonflement plus considérable, s'accompagnant d'un écoulement de la salive plus abondant vers les commissures labiales. Tout rentre ensuite dans l'ordre jusqu'à une nouvelle poussée, chacune d'elles laissant un léger accroissement du volume.

L'examen nous permit alors de constater les faits suivants : la langue n'avait plus sa configuration régulière ; plus épaisse surtout dans ses deux tiers antérieurs, elle offrait la forme d'un battant de cloche, sa face supérieure était creusée de sillons peu profonds et peu nombreux limités par des élevures papillaires dont les unes blanchâtres, arrondies, ressemblaient à des vésicules gorgées de lymphe, dont les autres avaient l'aspect de papilles simplement hypertrophiées et se trouvaient de distance on distance dépassées par des dilatations rouges de nature

évidemment vasculaire et dont les plus grosses ne dépassaient pas 2 millimètres. Ces dernières, sur certaines parties, devenaient confluentes et avaient la forme de petits angiones. Sur la pointe et les bords on voyait encore les mêmes lésions, mais plus disséminées.

L'ensemble de l'organe donnait au palper la sensation d'un tissu mollasse, comme œdémateux, de consistance inégale, sans parties indurées. Sous la pression du doigt les taches vasculaires disparaissaient pour revenir avec une extrême rapidité.

La fonction n'était point sérieusement troublée : un peu de ronflement la nuit, la prononciation un peu sourde et quelquefois confuse, de temps à autre un peu de salive aux commissures ; pas d'autres troubles physiologiques.

Ayant essayé de traiter les dilatations vasculaires par de légères cautérisations au thermocautère, il survint de la douleur, du gonflement, de la difficulté de la parole et un certain degré de procidence de la pointe entre les incisives. Depuis cinq ans, aucun traitement sérieux n'a été entrepris et la situation est restée à peu près stationnaire d'abord et s'est enfin très sensiblement améliorée.

Les caractères présentés par ce cas ne diffèrent pas de ceux décrits par les auteurs dans la macroglossie progressive ; mais il nous a paru important de les rapporter. Que les symptômes progressent, et nous aurons la procidence de la langue, le renversement des arcades dentaires et des dents, un sillon marqué sur le tissu lingual par les dents, l'écoulement incessant de la salive.

Il nous a paru très évident que chez ce sujet, comme chez tous ceux qui ont été observés, le tissu lymphatique était le plus atteint. Il est en effet bien établi aujourd'hui par les travaux de Virchow qu'il s'agit d'une sorte d'hypertrophie lymphatique, d'un lymphangiome avec multiplication des cellules lymphatiques dans des vaisseaux dont la dilatation et la multiplication peuvent arriver jusqu'au tissu caverneux. Les fibres musculaires sont comme noyées dans un tissu lymphatique et dissociées par les espaces sur les limites desquels on distingue histologiquement un revêtement endothélial.

2° Pronostic. — Les ulcérations profondes de la langue procidente entre les arcades dentaires déformées, creusée d'un sillon au niveau des dents; l'infection buccale due à l'accumulation de déchets épithéliaux et de suintement purulent; l'écoulement incessant de la salive ; la difficulté relative de la respiration, sont des altérations qui établissent la gravité de la macroglossie considérée à tort comme une affection peu importante.

3° Traitement. — L'asepsie buccale constante, la surveillance de l'alimentation qui dès le début devra être donnée au biberon pour éviter le succion, l'éducation de l'enfant qui devra résister à la tendance qu'il a toujours de laisser sa langue en dehors de la bouche, sont des soins hygiéniques d'une réelle importance. On n'accorde en général qu'une valeur médiocre aux opérations limitées, telles que les injections interstitielles ou les cautérisations.

L'expectation doit être la règle si l'hypertrophie ne fait pas de progrès. Mais la procidence habituelle réclamera l'amputation de la partie exubérante. L'excision au bistouri dans le sens du sillon tracé par les dents, suivie de la suture très exacte, sera l'opération de choix. Elle peut obtenir la guérison définitive, mais on a signalé des récidives. Le tact chirurgical peut seul indiquer le moment et les limites de l'intervention.

F) Lipomes congénitaux de la tête et du cou

Les lipomes dits congénitaux de la tête et du cou se développent du côté de la bouche sur la langue et la voûte palatine; sur la voûte cranienne et les parties latérales du cou.

Leur description n'a pas grand intérêt et simple mention en doit être faite en indiquant quelques-uns de leurs caractères principaux. Et c'est ainsi que nous reviendrons pour une description très courte sur les maladies du crâne.

1° Crâne. — Dans cette région ils constituent le plus ordi-

nairement des tumeurs d'un assez petit volume, arrondies, profondément placées sous l'aponévrose, adhérentes au périoste et à l'os sur lequel on les a vues également fixées dans une dépression circulaire. On les rencontre de la région frontale à la région occipitale, plus rarement sur les pariétaux et la fosse temporale. Ils peuvent être confondus avec les kystes congénitaux.

2° Voûte palatine. — Ils sont plus rares que les précédents. Nous connaissons un exemple de lipome volumineux du voile du palais, bien encapsulé, qui fut facilement extrait après une incision de la muqueuse.

3° Langue. — La tumeur graisseuse de cet organe, siège sur la ligne médiane, adhère à la muqueuse et au tissu de la langue et constitue une tumeur mixte dans laquelle le tissu fibreux est abondant et où l'on a rencontré des concrétions calcaires, même du tissu cartilagineux.

4° Cou. — Le lipome se présente ici avec des caractères qui se rapprochent davantage de la tumeur graisseuse normale. Il s'étend sur les parties latérales de la région, côtoie les gros vaisseaux, peut franchir la clavicule et descendre du côté de l'aisselle jusqu'à la face interne du bras (Holmes); sa mollesse, son aspect lobulé, pourraient le faire confondre avec le lymphangiome kystique ou avec l'hypertrophie ganglionnaire.

Tous ces lipomes peuvent rester longtemps stationnaires, et se développer tout à coup pour acquérir, chez l'enfant ou chez des sujets beaucoup plus âgés, un développement rapide (Lannelongue) qui les a fait quelquefois confondre avec le sarcome.

Traitement. — L'énucléation est la seule intervention acceptable. Elle sera soumise aux règles communes dont nous parlons à propos du lymphangiome.

§ 7. — Atrophies

Les atrophies de la face et du crâne n'offrent qu'un intérêt tout à fait secondaire; ce sont des arrêts de développement

exceptionnels qui échappent souvent à la chirurgie réparatrice quand ils sont compatibles avec la vie.

A) Absence de la langue, bifidité de la langue

Ces deux anomalies, qui peuvent résulter des traumatismes, ont été vues à la naissance.

La rareté et le peu d'intérêt de ces malformations congénitales méritent une simple mention.

B) Atrophie congénitale du nez

L'absence du nez a été signalée. Elle s'est présentée fort rarement sans lésions profondes et le plus souvent avec atrophie ou absence des os propres du nez.

Elle doit être citée comme exemple rare d'un trouble porté dans l'évolution du bourgeon frontal.

En pareil cas, la chirurgie pourrait intervenir plus tard par une opération de rhinoplastie.

C) Atrophie des maxillaires

L'atrophie congénitale atteint surtout le maxillaire inférieur. Celle du maxillaire supérieur est une rareté ; elle se présente dans un cas tératologique fort grave : la cyclocéphalie.

Le maxillaire inférieur est atrophié en totalité ou en partie.

1° Atrophie totale. — L'atrophie *totale* représente un maxillaire plus petit dont la courbure est en quelque sorte incluse dans l'arcade dentaire de la mâchoire supérieure et les dents qui peuvent être diminuées de nombre se trouvent sur un plan postérieur : il en résulte une gêne extrême pour la succion chez le nouveau-né et pour la préhension des aliments chez celui qui a survécu. Le menton est fuyant, la face est déformée. L'articulation temporo-maxillaire a été vue malformée et peu mobile et de rares interventions ont été ainsi pratiquées sur les masséters et la branche montante (Langenbeck).

2° Atrophie partielle. — L'atrophie *partielle* unilatérale, qui porte seulement sur un des côtés de la mâchoire, présente les mêmes caractères avec cette différence que le côté atrophié est entraîné par le côté sain et qu'il se produit entre la branche montante du côté malade et le temporal une séparation plus ou moins marquée.

Cette dernière forme est accompagnée de troubles sérieux de développement du côté correspondant, en particulier au niveau de l'oreille dont l'ensemble peut être atrophié de la surface vers la profondeur.

Des anomalies du côté de la face, de la bouche, des membres ont été fréquemment observés dans les cas d'atrophie totale ou partielle bien étudiés.

Cette malformation, comme le prouvent les autres arrêts de développement concomitants, remonte à la période embryonnaire et résulte d'un trouble porté sur le premier arc branchial.

D) Cyclocéphalie. Otocéphalie. Opocéphalie

Ces trois malformations congénitales sont trois degrés d'arrêts de développement, d'atrophie grave de l'ensemble de la face et du crâne.

Aucune d'entre elles n'entre dans les affections chirurgicales, à vrai dire, mais il n'est pas indifférent de les connaître, ne fût-ce que pour montrer de quelle manière s'enchaînent, se relient entre eux tous les arrêts de développement de l'extrémité supérieure.

Tandis que les troubles portés sur les arcs branchiaux, sur le premier arc branchial en particulier, n'ont produit quelquefois que peu de désordres, la plupart justiciablesd'une intervention chirurgicale, l'arrêt de développement qui atteint le bourgeon frontal détruit la clef de voûte de la face et produit après quelques légers troubles, tels que le bec-de-lièvre médian ou la fistule de la lèvre supérieure, l'atrophie du nez, de vraies monstruosités incompatibles avec la vie. Mais l'arrêt du bourgeon maxillaire inférieur peut lui aussi porter de graves atteintes à l'ensemble de la face (otocéphalie).

1° Cyclocéphalie. — Arrêté dans son organisation ou absent, le bourgeon frontal n'a qu'à l'état rudimentaire développé toute la partie moyenne de la face et les fosses nasales. Le nez n'est plus représenté que par un tubercule ou un appendice informe placé plus ou moins haut (trompe). Les yeux sont indépendants ou fusionnés (cyclopes) ; les maxillaires supérieurs sont confondus et atrophiés. Les nerfs optiques en rapport avec la formation des globes oculaires sont indépendants, fusionnés ou uniques, absents comme le bulbe olfactif. Le cerveau antérieur et la masse cérébrale entière peuvent être rudimentaires.

2° Otocéphalie. — Cette malformation consiste dans « l'atrophie des parties dépendant du bourgeon maxillaire inférieur ».

Il y a donc absence du maxillaire inférieur représenté par « un petit noyau osseux sans importance. Cependant les deux bourgeons se sont soudés sur la ligne médiane chez l'embryon puisqu'il n'y a pas de fissure sur la ligne médiane ; seulement ils ne se sont pas développés.

De cet arrêt de développement résultent : « abaissement et convergence des temporaux, rapprochement des oreilles externes l'une de l'autre, allongement de la chaîne des osselets, resserrement du pharynx derrière le petit arc tympano-maxillaire, réunion du palais avec les parties molles de la paroi inférieure de la bouche ».

Ainsi se trouvent résumés les caractères de cette grave altération congénitale par Lannelongue et Menard dans les *affections congénitales* où l'on trouve des descriptions détaillées et précises de ces cas que nous ne pouvons que signaler ici.

3° Opocéphalie. — L'opocéphalie est le degré de monstruosité le plus accentué, où se trouvent réunies les malformations de la cyclocéphalie et de l'otocéphalie.

§ 8. — Tumeurs

Sous le titre de tumeurs nous avons réuni les polypes naso-pharyngiens, les hypertrophies amygdaliennes, les végétations