L'incision par la bouche avec un pharyngotome ou simplement au bistouri, dont la pointe seule est libre, paraît la meilleure méthode dès qu'on soupçonne la présence du pus.

L'incision extérieure sur le bord antérieur du sterno-mastoïdien est indiquée dans les cas où le pus a fusé en dehors et constitue là une collection importante.

Dans les deux cas il faut avoir soin de faire des ouvertures assez larges pour prévenir la récidive ou la stagnation du pus et ses conséquences.

On agira vite, car les abcès rétropharyngiens n'ont que très peu de tendance à s'ouvrir spontanément. Attendre qu'une très vaste collection se soit formée, c'est s'exposer à débrider une collection qui peut faire avec violence irruption dans les voies respiratoires et déterminer l'asphyxie immédiate. Pratiquer une incision trop petite, c'est déterminer une issue incomplète du pus et appeler des récidives; mais dans le cas où la récidive se produirait, il serait nécessaire d'élargir avec la sonde cannelée ou un stylet le trajet oblitéré ou de faire de suite une nouvelle incision.

Avec des soins réguliers, on aura rarement l'occasion de faire la trachéotomie, qui cependant peut devenir indispensable quand se produisent de l'œdème glottique ou de la compression.

§ 7. — Torticolis

Le torticolis est une attitude vicieuse, permanente ou passagère, de la tête et du cou. C'est un symptôme qui peut être l'expression d'affections différentes ayant leur point de départ dans les divers tissus qui entrent en jeu, au double point de vue anatomique et physiologique, dans la statique de la région.

C'est ainsi qu'on devrait distinguer des torticolis cutanés, musculaires, osseux, articulaires et des torticolis d'ordre purement fonctionnel ou nerveux.

Mais si cette division paraît logique, elle ne saurait être suivie dans un livre de didactique où les types cliniques les plus

fréquents doivent surtout être décrits et mis en évidence. Et cette remarque est d'autant plus juste qu'en pratique le mot torticolis, lorsqu'il n'est suivi d'aucune épithète, s'applique à un tableau symptomatique bien précis : aux torticolis d'origine musculaire.

Renvoyant donc la description succincte des formes exceptionnelles au diagnostic, nous décrirons le torticolis vulgaire ou torticolis musculaire qui revêt deux formes distinctes : la forme aiguë et la forme chronique.

A) Torticolis musculaire aigu

1° Étiologie. — Le torticolis aigu, relativement assez fréquent chez les enfants de souche arthritique, survient, le plus souvent, sans cause appréciable ou après un refroidissement; aussi lui a-t-on donné le nom de torticolis aigu idiopathique ou rhumatismal. Il est bon de savoir cependant que certaines causes occasionnelles peuvent amener le même cortège symptomatique; qu'une attitude vicieuse un peu prolongée, un mouvement trop brusque, un traumatisme, une plaie du voisinage, une adénite inflammatoire, une angine, etc., etc., sont susceptibles chez un sujet prédisposé de produire le torticolis aigu et de lui donner une expression d'autant plus vive et rapide qu'il s'agit d'un sujet nerveux.

2° Symptômes. — Ce qui le caractérise au point de vue clinique, c'est l'apparition soudaine et brusque d'une contracture douloureuse persistante, localisée, le plus souvent, dans le sterno-mastoïdien d'un côté, mais pouvant atteindre simultanément ou séparément les autres muscles du cou et de la nuque, le trapèze en particulier. On conçoit que la forme de la déviation changera de caractère, suivant que le processus pathologique se localisera à un seul muscle ou s'étendra à plusieurs groupes musculaires.

Dans le cas le plus fréquent où le sterno-mastoïdien est seul en cause, on voit la tête inclinée sur l'épaule du côté malade, tandis que la face, légèrement angoissée par la dou-

leur, regarde du côté opposé. Le tronc lui-même participe à la déformation : il est immobilisé ; l'épaule du côté malade est plus haute que celle du côté sain. Les mouvements, spontanés ou provoqués, exagèrent la douleur. La palpation montre les muscles atteints de contracture et fortement tendus. Si, prenant le corps musculaire entre deux doigts, on le comprime même légèrement, on provoque une douleur très vive : il y a une sensibilité anormale du muscle, une véritable myalgie. Le muscle atteint est contracturé.

La recherche de la douleur, combinée avec l'examen de l'attitude vicieuse, renseigne sur la localisation anatomique de la contracture.

Un seul sterno-mastoïdien est-il en cause, on a la déviation la plus fréquente, celle que nous venons de décrire ; les deux sterno-mastoïdiens participent-ils à l'affection, ce qui est tout à fait exceptionnel, la tête est fortement fléchie en avant sur la ligne médiane, le menton rapproché du sternum ; que si le trapèze seul est en cause, ainsi que le voulait Beau, ou a une attitude analogue à celle qui est due à la contracture unilatérale du sterno-mastoïdien, qui est bien contracturé simultanément, mais qui n'est pas douloureux, sa contracture n'étant que d'ordre réflexe comme le prouve la localisation de la douleur au trapèze.

Enfin, dans quelques cas, les deux trapèzes et les muscles profonds de la nuque sont contracturés, la tête est alors directement portée en arrière : on a affaire à un torticolis postérieur.

Telles sont, rapidement esquissées, les différentes variétés anatomiques du torticolis aigu, qui s'accompagne presque toujours au début d'un léger mouvement fébrile de courte durée.

Les caractères que nous venons de décrire permettront de le reconnaître facilement.

La régression de tous ces signes au bout de quelques jours est la règle, et ce n'est qu'exceptionnellement que le torticolis à début aigu se prolonge et passe à l'état chronique.

3° Pronostic. — Le pronostic du torticolis aigu rhumatismal est donc bénin ; il ne peut acquérir une certaine gravité qu'en raison de la cause qui le produit (angine, phlegmon du cou) ou de son passage à l'état chronique.

4° Traitement. — Le véritable torticolis aigu rhumatismal ne demande qu'un traitement peu important : soustraire la région malade à l'action du froid ; entourer le cou d'un bandage fortement ouaté qui maintient une température locale un peu élevée. Sous cette influence les accidents ne tardent pas à disparaître.

Si, au lieu d'être idiopathique ou primitif, le torticolis aigu est lié à une cause inflammatoire quelconque, il est de toute évidence que le chirurgien devra remédier d'abord à la cause qui le produit : pansement aseptique de la plaie, ouverture du furoncle ou de l'abcès, etc., etc.

Mais si, au bout de quelques jours, la rétrocession des phénomènes ne se produit pas ; si la déviation persiste, faisant craindre une attitude vicieuse définitive, il faudra lutter contre elle par le massage quotidien, le redressement avec un collier de carton ouaté ou mieux par l'application de l'extension continue élastique, qui dans des cas analogues nous a donné d'excellents résultats. Pour la réaliser, il suffit, après avoir immobilisé le tronc avec notre corset et exercé une contre-extension élastique sur les membres inférieurs, de pratiquer l'extension au moyen d'une mentonnière de plâtre, prenant un solide point d'appui sur la nuque.

B) Torticolis chronique

Cette forme de torticolis, que l'on rencontre surtout dans la première enfance et à laquelle on donne le nom de torticolis congénital, est une affection assez rare, puisque sur cent autres difformités, elle ne se rencontrerait que quatre fois d'après Hoffa et Redard et deux fois seulement d'après Dollinger. Les filles semblent plus fréquemment atteintes que les garçons, et la localisation paraît se faire plutôt du côté droit.

1° Étiologie, pathogénie. — L'étiologie du torticolis chro-

nique est des plus variables. On ne peut nier tout d'abord, d'après le nombre des observations publiées par PETERSEN, WHITMAN, etc., l'existence d'un torticolis congénital. Dans ces cas, la déviation a été constatée à la naissance ou peu de temps après. Ce qui semble plus difficile à établir, c'est le mécanisme de la déformation congénitale.

On a pu invoquer la transmission héréditaire. FISHER entre autres a signalé l'observation d'une famille dans laquelle les sept enfants avaient un torticolis. Pour d'autres auteurs (PETERSEN, DIEFFENBACH, BUSCH), la tête du fœtus aurait été maintenue en mauvaise position dans la cavité utérine et le sterno-mastoïdien du côté de l'inclinaison ayant ses insertions rapprochées se serait moins développé que le muscle du côté opposé ; on a pu dans quelques cas attribuer le maintien de cette mauvaise attitude de la tête à des adhérences amniotiques. Enfin d'autres hypothèses ont encore été émises sur les anomalies de la colonne cervicale, sur l'arrêt de développement d'un des côtés de la face et aussi sur l'influence des lésions musculo-nerveuses : résultat d'une altération des centres nerveux pendant la vie intra-utérine (GOLDING-BIRD, GUÉRIN, OSLER). L'examen des réactions électriques a démontré qu'il n'y avait pas de relation possible entre le torticolis congénital et la paralysie infantile. La syphilis a, elle aussi, été invoquée en raison de sa localisation fréquente au sterno-mastoïdien, mais si elle peut expliquer quelques cas particuliers, il ne semble pas qu'on puisse lui attribuer une grande influence dans les torticolis congénitaux.

A côté du torticolis congénital, doit se placer le torticolis obstétrical. STROMEYER, en 1838, observa que les enfants se présentant par le siège, étaient assez souvent atteints ultérieurement de torticolis. Il expliquait cette difformité par les tractions trop brusques exercées pour amener la tête. Il se produisait en pareil cas une déchirure du muscle avec hématome et consécutivement une rétraction cicatricielle. WITZEL a confirmé cette observation en remarquant que, dans la clinique de Trendelenburg, sur 32 cas de torticolis, on comptait 25 accouchements difficiles. Les blessures musculaires peuvent

être faites par tractions, mais aussi par la pression directe du bassin, des instruments et des mains. MICKULICZ a établi que les muscles contracturés étaient plus facilement rompus ; aussi les sterno-mastoïdiens, qui sont très tendus pendant l'expulsion du fœtus, se déchirent-ils fréquemment; la déchirure produit un hématome, et plus tard une cicatrice étendue qui augmentera plutôt la longueur du muscle.

S'il se produit un torticolis, ce n'est pas, comme le prétendait STROMEYER, parce qu'il se forme du tissu cicatriciel au niveau de la plaie, car WITZEL et PETERSEN ont prouvé expérimentalement que la contusion du sterno-mastoïdien ne pouvait entraîner la rétraction de ce muscle. On doit plutôt admettre qu'il se produit dans le muscle contusionné une myosite interstitielle infectieuse.

Quoi qu'il en soit, il ressort de toutes ces opinions que le torticolis congénital ne saurait avoir une cause et une pathogénie unique ; celles-ci variant suivant les cas, il en est qui reconnaissent comme cause des lésions intra-utérines ; d'autres un véritable arrêt de développement ; quelques-uns enfin un traumatisme obstétrical. Nous avons suivi pendant longtemps plusieurs observations d'hématome obstétrical du sterno-mastoïdien et dans aucun cas nous n'avons vu se produire de rétraction de ce muscle.

2° Anatomie pathologique. — Dans le torticolis congénital tous les muscles du cou peuvent être atteints, mais c'est plus spécialement le sterno-mastoïdien qui est affecté. Il résulte des études anatomo-pathologiques faites au cours des opérations pratiquées pour le torticolis ou dans de rares autopsies, que ce muscle est raccourci et diminué de volume dans toute son étendue, surtout du côté du chef sternal qui paraît plus rétracté. Sur un enfant de dix ans que nous avons opéré, le chef sternal rétracté seul et fibreux offrait un volume considérable.

Dans les cas récents, on ne trouve pas de grandes modifications dans la structure du muscle; mais, dans les cas plus anciens, on voit le tissu contractile remplacé par du

tissu fibreux, très peu riche en vaisseaux. Dans les cas les plus graves, chez l'adulte, le muscle ne se compose plus que de faisceaux fibreux, c'est la « myosite fibreuse » de Vollert.

L'aponévrose du muscle est elle-même augmentée de volume, elle peut contracter des adhérences très solides avec le muscle et même avec les parties avoisinantes : les vaisseaux, les nerfs et les autres aponévroses.

Après la ténotomie du sterno-cleido-mastoïdien, ce sont ces adhérences qui maintiennent la tête en mauvaise attitude et nécessitent un traitement post-opératoire énergique.

L'attitude vicieuse de la tête entraîne d'autres conséquences. Et d'abord l'hémiatrophie cranio-faciale, qui est la règle. On peut l'observer aussi bien dans le torticolis congénital que dans le torticolis acquis. Non seulement il existe une atrophie marquée de tout le côté correspondant au torticolis; mais le crâne semble être déjeté du côté malade. Cela était visible sur la pièce de Witzel : on peut se rendre compte, en suivant la ligne médiane antéro-postérieure de la base du crâne, que cette ligne est courbe et décrit une concavité du côté malade. Il existe donc non seulement de l'atrophie, mais encore une véritable « scoliose cranienne », suivant l'expression d'Hoffa.

Pour expliquer ces modifications intéressantes de la boîte cranienne on a invoqué successivement l'influence de la contracture musculaire (Dieffenbach), le défaut de nutrition dû à un ralentissement mécanique de la circulation par resserrement des carotides consécutif à l'épaississement des aponévroses (Guérin, Labonnote).

Hoffa admet cette dernière théorie pour expliquer l'atrophie musculaire; il la déclare insuffisante en ce qui concerne la production de la scoliose cranienne qui, pour lui, tiendrait d'une part à la tension des muscles du côté sain et d'autre part au poids du crâne.

Dans les cas de torticolis congénital, cette asymétrie peut être attribuée aux pressions intra-utérines exercées sur le fœtus.

Comme autre conséquence du torticolis, on doit signaler

encore la scoliose cervicale à convexité dirigée du côté sain qui s'accompagne de déviations dorsale et lombaire de compensation. La cyphose dorsale physiologique est assez souvent accentuée. Le thorax peut être déformé par suite de la rotation des vertèbres; on peut aussi voir le bassin s'incliner du côté de la concavité de la scoliose lombaire. Certains auteurs, constatant qu'il existe aussi du côté de la lésion un peu d'atrophie osseuse et musculaire sur les membres, en ont conclu que des lésions centrales pourraient à elles seules expliquer cet ensemble d'altérations parmi lesquelles il faudrait ranger les lésions vasculaires.

3° Symptômes. — Si l'on examine un malade atteint d'un torticolis droit, dû à une rétraction du sterno-mastoïdien, on constate que la tête et le cou sont déviés de ce côté, à tel point que, dans certains cas, l'oreille touche presque l'épaule; le menton suivant ce mouvement s'abaisse vers la région claviculaire, mais il est dévié du côté opposé : de telle sorte que la tête inclinée à droite regarde cependant à gauche. L'œil du côté malade n'a plus le même axe transversal que celui du côté sain; il est dans un plan inférieur (yeux en escalier). La joue du côté atteint est aussi moins saillante; elle paraît aplatie et allongée; le front est fuyant, le nez suit la direction de la déviation de la face et la commissure labiale est abaissée dans le même sens.

Le cou est raccourci du côté atteint et la peau présente des plis transversaux; en avant elle est soulevée par une saillie plus ou moins volumineuse partant de l'apophyse mastoïde et se terminant sur la fourchette sternale, saillie qui représente le muscle considérablement raccourci et de consistance fibreuse. On exagère sa tension en essayant de corriger la déviation de la tête; dans ce mouvement il est fréquent de voir le chef claviculaire se tendre et traduire ainsi sa participation à la difformité.

Si le torticolis est ancien, on constate l'asymétrie du crâne et l'existence d'une scoliose à courbures cervicales et dorsales : La bosse frontale est moins saillante et la bosse occipitale au

contraire plus sensible tandis que celle du côté opposé est légèrement aplatie : la pommette est moins apparente, l'orbite plus petit, les arcades dentaires sont quelquefois réduites de volume. Le muscle atteint a une consistance régulièrement dure; il n'est pas douloureux à la pression et ne présente aucune réaction électrique anormale.

Fig. 58.
Torticolis gauche avec hémiatrophie de la face avant la myotomie à ciel ouvert.

Fig. 59.
Torticolis gauche avec hémiatrophie de la face après la myotomie à ciel ouvert.

Les muscles du côté sain sont en hyperextension et n'ont perdu aucun de leurs caractères normaux.

L'attitude de déviation est invincible et le redressement à l'appareil de suspension de Sayre, s'il n'entraîne pas de douleur vive, ne modifie pas la déviation; à peine observe-t-on une disparition de la scoliose dorsale.

La déviation de la tête que nous venons de décrire est celle qu'on observe presque toujours; cependant dans quelques rares observations ce n'est pas le sterno-cleido-mastoïdien qui est en cause et la déformation change en raison du muscle atteint.

Sauf dans les cas de torticolis aigu à forme prolongée, le torticolis chronique s'établit sans déterminer de douleur et sans réaction générale ; il n'amène pas davantage de déformations des vertèbres : les déviations vertébrales disparaissent avec le redressement de la tête.

4° Diagnostic. — Le diagnostic du torticolis est dans la majorité des cas très facile : la vue seule du sujet permet de reconnaître l'attitude vicieuse de la tête et du cou; mais il est nécessaire d'examiner avec attention pour déterminer à quelle variété on a affaire.

Laissant de côté les *torticolis cicatriciels* et les torticolis par attitude ou torticolis dit « des petits maîtres », on recherchera à déceler si ce sont les muscles, les articulations ou les vertèbres qui sont causes de la déformation.

L'*arthrite chronique rhumatismale* de la région cervicale débute en général brusquement et s'accompagne de douleurs vives, de fièvre et survient chez un sujet ayant déjà eu d'autres manifestations de la diathèse; elle est relativement rare chez l'enfant.

Le *mal de* Pott *cervical* a un début moins brusque; ils se développe souvent chez des sujets dont l'état général est déjà mauvais. Les douleurs sont bien localisées à la nuque et se montrent sous forme de névralgie occipitale; elles augmentent beaucoup par la pression au niveau des apophyses épineuses. Il existe un épaississement de la colonne vertébrale quelquefois des abcès rétro-pharyngiens reconnus par le toucher pharyngien. La tête n'a pas la même position que dans le torticolis ordinaire, elle est bien déviée latéralement, mais n'est pas souvent en rotation : elle est fixée dans sa position et il est difficile de la faire mouvoir; enfin il n'existe pas d'asymétrie cranio-faciale.

Il est important de bien établir les caractères distinctifs du mal de Pott cervical et de l'arthrite rhumatismale, car ces deux affections susceptibles de produire une déviation de la tête analogue demandent une thérapeutique tout à fait différente : immobilisation dans le premier cas; redressement dans le second.

Le *torticolis rachitique* décrit par Phocas se reconnaîtra à la régularité de la courbure cervicale qui se continue avec la courbure dorsale, survenant chez des enfants très jeunes et mal nourris. La déviation est réductible ; elle coïncide avec les stigmates du rachitisme : gros ventre, nouures, chapelet, etc.

Fig. 60.
Torticolis osseux consécutif au mal de Pott cervical.

Les *torticolis paralytiques* sont exceptionnels; ils se rapportent soit à la paralysie infantile soit à l'atrophie musculaire progressive ou encore aux myopathies primitives. Ils ont pour eux les caractères mêmes de l'affection qui les produit.

Le *torticolis spasmodique* diffère totalement du torticolis chronique en ce qu'il est intermittent; il survient, par accès, le plus souvent chez des jeunes filles. Il s'établit parfois à la suite d'une émotion et parfois aussi sans cause apparente. Il

est caractérisé par des contractures intermittentes douloureuses survenant souvent dans plusieurs muscles à la fois. Le Dr Gourdon a présenté l'année dernière, à la Société de pédiatrie de Bordeaux, un malade de la clinique chirurgicale infantile chez lequel le spasme se localisa successivement et uniquement dans le sterno-mastoïdien gauche, puis le trapèze droit, le trapèze gauche et enfin le sterno-mastoïdien droit. Ces formes peuvent guérir spontanément, mais dans certains cas elles sont rebelles à tout traitement. Mentionnons encore les torticolis par spasmes cloniques brusques de la chorée décrite par Bergeron, du tic non douloureux de la face dont la symptomatologie est caractéristique.

Signalons enfin le *torticolis adynamique* décrit par le professeur Tillaux, qui évolue sans douleur et dont la caractéristique clinique est un défaut de synergie musculaire : la tête se dévie d'un côté dès qu'elle manque d'un point d'appui et qu'elle n'est plus soutenue.

5° Pronostic. — Le pronostic du torticolis varie avec sa nature. Le torticolis congénital est une infirmité disgracieuse guérissant d'autant plus facilement qu'on entreprend le traitement plus tôt. Quand, au contraire, le torticolis est lié à une affection grave, telle que la tuberculose de la colonne cervicale, le pronostic devient très sérieux ; il en est de même dans certaines formes nerveuses spasmodiques.

6° Traitement. — Si le torticolis congénital existe avec rétraction du muscle, comme c'est la règle, les manœuvres externes sont insuffisantes ; il faut recourir à l'opération sanglante.

La ténotomie sous-cutanée (Dupuytren, Dieffenbach, Stromeyer) est un excellent procédé quand elle est conduite avec prudence ; mais malgré cela, on court le risque de blesser les grosses veines de la région : jugulaires ou sous-clavières.

On doit donc lui préférer la ténotomie à ciel ouvert préconisée par Wolkman. Après avoir étendu le malade de telle façon que son cou soit bien en saillie, on fait une incision à un

travers de doigt au-dessus de la fourchette sternale et de la clavicule ; on arrive ainsi facilement sur le tendon que l'on charge fibres par fibres sur la sonde cannelée et que l'on sectionne en épargnant les vaisseaux. Il y a avantage à diviser les deux chefs, sternal et claviculaire. Après la section, abandonnant le bistouri, on détache avec les doigts toutes les

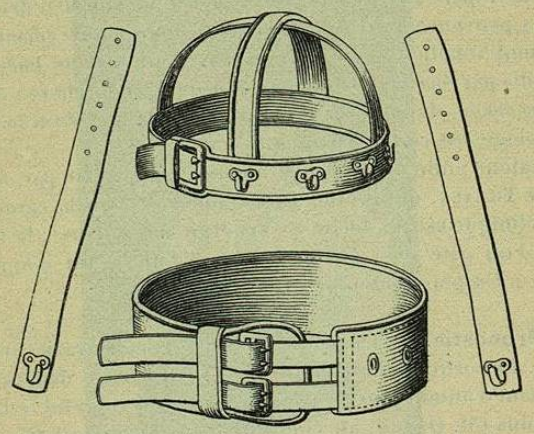

Fig. 61.
Appareil de Gourdon pour le redressement postopératoire du torticolis (pièces séparées).

adhérences qu'aurait pu contracter le muscle, on déchire de même les aponévroses qui sont épaissies. En faisant tourner la tête on peut se rendre compte s'il existe encore des brides que l'on détruirait par le même procédé.

On profite du sommeil chloroformique du sujet pour compléter l'opération en réduisant la scoliose cervicale ce qui est dans les cas anciens, assez difficile, par suite de la rétraction des ligaments placés du côté de la concavité (Lorenz, Hoffa). Mais il est très certain que le torticolis chronique ne produit que peu de lésions du côté des os et par conséquent se complique peu de déviations durables.

Le seul reproche adressé à l'opération de Wolkman, c'est la cicatrice ; mais étant donné la sécurité de ce mode opératoire, cette critique est légère, d'autant plus qu'avec une suture intradermique, elle est bien moins apparente. Chez aucun de nos opérés, déjà fort nombreux, nous n'avons observé de cicatrice défectueuse et la suture intradermique n'a jamais laissé que des traces légères de l'intervention.

Douze à quinze jours après l'opération, on pourra commencer le traitement postopératoire qui constitue la partie essentielle du traitement du torticolis. Ce traitement comprend : le massage des muscles du cou pour leur rendre leur tonicité ; le redressement de la scoliose cervicale et dorsale par la suspension à l'appareil de Sayre et les méthodes de redressement manuel (Lorenz).

Depuis longtemps, nous avons renoncé à peu près complètement aux appareils et nous nous contentons aujourd'hui, après l'opération, de pratiquer le massage et la suspension dès que la cicatrisation est terminée. Avec ces moyens nous ignorons la récidive.

Dans l'intervalle des séances de redressement, on peut maintenir la tête de l'enfant en bonne position soit avec un collier de carton, soit avec un bandage approprié. Nous nous sommes bien trouvé de l'emploi de la minerve de gomme laque dans les cas graves ; c'est le même modèle que nous employons dans le mal de Pott supérieur. Nous ne saurions trop recommander l'appareil de Gourdon, basé sur les mêmes principes que celui de Kirmisson, mais d'une application fort simple.

Le traitement postopératoire sera suivi chaque jour jusqu'à guérison complète, sous peine d'assister à une récidive.

Pour obtenir des résultats plus rapides, Mickulicz a proposé l'extirpation totale ou partielle du muscle atteint. Cet auteur, dont le but est de faire disparaître d'une façon définitive la difformité, enlève dans son procédé tout le muscle sterno-cleido-mastoïdien depuis ses insertions mastoïdiennes jusqu'à ses insertions claviculaires et sternales. Il pratique une longue incision sur le trajet du muscle, isole celui-ci des

parties voisines et en pratique l'ablation. C'est là toute une opération, dont le manuel opératoire est beaucoup plus com-

Fig. 62.

Fig. 63.

Fig. 64.

Fig. 65.

Fig. 62 à 65. — Appareil de Gourdon pour le redressement du torticolis. Variété des attitudes obtenues.

plexe et la pratique plus dangereuse que la ténotomie à ciel ouvert. Le résultat esthétique est loin d'être brillant si l'on songe aux dimensions de l'incision et au méplat résultant de

l'ablation du muscle. Cette opération, qui est loin d'être acceptée par tous les chirurgiens, amène, il est vrai, la guérison complète du torticolis sans crainte de récidive ; mais, outre ses dangers elle laisse un vide très apparent sur le cou.

Pour le torticolis rachitique on associera avec avantage les méthodes de redressement avec ou sans chloroforme, au traitement général,

Quant aux torticolis d'origine nerveuse, ils seront améliorés autant par le traitement spécial convenant à ces maladies que par le traitement orthopédique.

Dans le torticolis spasmodique on a successivement préconisé à l'intérieur des préparations à base de bromure de fer, d'arsenic ; à l'extérieur, la révulsion, l'électricité. On a fait la ténotomie des muscles contracturés (Guérin, Stromeyer), de même que l'extirpation, l'élongation, la section de leurs nerfs (de Morgan, Richardson, etc.). Aucun des résultats obtenus n'est assez satisfaisant pour qu'on puisse préconiser telle ou telle méthode. L.-H. Petit (*Rev. d'orthop.*, 1891) a publié un intéressant travail sur cette question. Les indications de la résection du spinal, les procédés opératoires avec nombreuses observations à l'appui s'y trouvent étudiés. Mais le torticolis spasmodique n'est point une maladie de l'enfance.

Le torticolis rhumatismal est absolument justiciable du redressement manuel sous le chloroforme qui se fait ordinairement sans difficulté. Dès les premières tentatives on a la sensation de résistances vaincues traduites par des craquements successifs. Mais pour appliquer ce traitement, un diagnostic précis est indispensable, car le redressement qui s'adresserait à une carie vertébrale pourrait déterminer les accidents les plus graves en amenant brusquement un déplacement vertébral susceptible de comprimer la moelle, en irritant des lésions en voie d'amélioration et en produisant enfin tous les troubles graves (suppuration, généralisation) que l'on peut observer en mobilisant d'une façon brusque et inconsidérée des lésions tuberculeuses.

En résumé, notre habitude consiste à traiter le torticolis chronique ordinaire par la ténotomie à ciel ouvert et pratiquée

sous la narcose chloroformique. La cicatrice due à la suture intra-dermique est à peine visible. Le plus tôt possible nous commençons le traitement post-opératoire sur l'influence duquel nous ne saurions trop insister.

Cette méthode, adoptée par la majorité des chirurgiens, donne plus de sécurité dans l'acte opératoire et toujours d'excellents résultats.

LIVRE III

COLONNE VERTÉBRALE ET BASSIN

Le livre III ne contient qu'un nombre restreint d'articles où se trouvent réunies les affections spéciales au jeune âge. Nous n'avons cru devoir parler ici ni des traumatismes, ni des tumeurs dont l'étude trouve sa place marquée dans un traité de chirurgie générale.

ARTICLE PREMIER

SPINA-BIFIDA

Le spina-bifida est une malformation congénitale caractérisée par un arrêt de développement des arcs vertébraux postérieurs, avec ou sans tumeur extérieure composée des membranes enveloppantes de la moelle, de liquide céphalo-rachidien, et le plus souvent d'éléments nerveux.

1° **Anatomie pathologique.** — C'est à la partie inférieure de la colonne vertébrale, dans la région dorso-lombo-sacrée, que le spina-bifida se montre plus fréquemment : on ne le rencontre que beaucoup plus rarement à la partie supérieure de la région dorsale et à la région cervicale. La tumeur, ses enveloppes, ses rapports avec les parties voisines, son contenu, les lésions éloignées seront successivement étudiés.

a. *Tumeur.* — La tumeur peut faire défaut; il n'existe alors qu'une cicatrice irrégulière de la peau, une dépression ou une élevure à peine saillante quelquefois recouverte de poils (hypertrichose) au-dessous desquelles le doigt peut sentir la