sous la narcose chloroformique. La cicatrice due à la suture intra-dermique est à peine visible. Le plus tôt possible nous commençons le traitement post-opératoire sur l'influence duquel nous ne saurions trop insister.

Cette méthode, adoptée par la majorité des chirurgiens, donne plus de sécurité dans l'acte opératoire et toujours d'excellents résultats.

LIVRE III

COLONNE VERTÉBRALE ET BASSIN

Le livre III ne contient qu'un nombre restreint d'articles où se trouvent réunies les affections spéciales au jeune âge. Nous n'avons cru devoir parler ici ni des traumatismes, ni des tumeurs dont l'étude trouve sa place marquée dans un traité de chirurgie générale.

ARTICLE PREMIER

SPINA-BIFIDA

Le spina-bifida est une malformation congénitale caractérisée par un arrêt de développement des arcs vertébraux postérieurs, avec ou sans tumeur extérieure composée des membranes enveloppantes de la moelle, de liquide céphalo-rachidien, et le plus souvent d'éléments nerveux.

1° **Anatomie pathologique.** — C'est à la partie inférieure de la colonne vertébrale, dans la région dorso-lombo-sacrée, que le spina-bifida se montre plus fréquemment : on ne le rencontre que beaucoup plus rarement à la partie supérieure de la région dorsale et à la région cervicale. La tumeur, ses enveloppes, ses rapports avec les parties voisines, son contenu, les lésions éloignées seront successivement étudiés.

a. *Tumeur.* — La tumeur peut faire défaut; il n'existe alors qu'une cicatrice irrégulière de la peau, une dépression ou une élevure à peine saillante quelquefois recouverte de poils (hypertrichose) au-dessous desquelles le doigt peut sentir la

fissure osseuse, l'arrêt de développement des vertèbres (*spina-bifida occulta.*)

La tumeur offre les aspects les plus variés. Elle est pédiculée ou sessile, très petite ou d'un volume assez considérable

Fig. 66.
Large spina-bifida lombaire pédiculé très irrégulier de surface.

pour apporter un trouble sérieux dans le mécanisme de l'accouchement.

Le cas le plus fréquent est celui d'une tumeur de moyen volume à base sessile, étalée sur la région rachidienne, qu'on peut comparer à une cerise, une mandarine, une orange. Les dimensions sont très différentes.

Assez exactement arrondie, tendue, elle est recouverte d'une peau très modifiée dans sa structure. Il est rare en effet

que le tégument se continue sur elle avec son aspect ordinaire. La peau est souvent normale à la périphérie où elle marque un sillon circulaire plus ou moins profond, mais à mesure qu'on se rapproche du centre, elle s'amincit, perd sa souplesse, se transforme en une membrane fibreuse souvent assez mince et transparente pour devenir translucide et laisser presque voir les parties contenues. Cette membrane fibreuse est lisse, uniformément soulevée, ou bien anfractueuse, ombiliquée, ulcérée par place et dans certains cas parcourue dans ses parties les plus épaisses par des arborisations vasculaires qui lui donnent la couleur et l'aspect de taches érectiles. L'irrégularité de la surface, l'ombilication sont ordinairement en rapport avec la présence d'éléments nerveux dans la cavité sous-jacente.

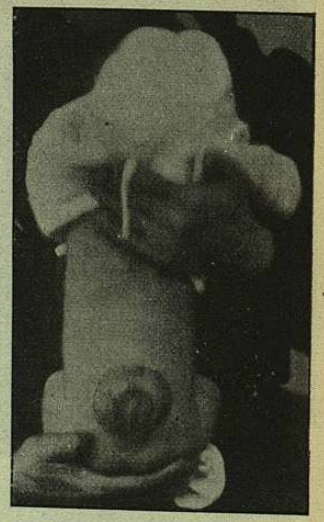

Fig. 67.
Spina-bifida lombaire sessile présentant une zone cutanée périphérique et une zone centrale membraneuse très mince.

Entre les parties cutanée périphérique, et fibreuse centrale, existent des limites incertaines ou bien une délimitation nette représentée par un sillon circulaire.

Des différences d'aspect présentées par le centre et par la périphérie de la tumeur résultent dans le premier point une structure très élémentaire de la paroi ; dans le second, la superposition de plans dans lesquels le chirurgien trouvera les éléments nécessaires pour la réparation. Ici, en effet, on rencontre la peau, le tissu cellulaire assez épais, des aponévroses et les muscles vertébraux écartés de la ligne médiane, plus profondément enfin les vestiges des arcs osseux.

Toutes ces parties sont doublées en dedans par les membranes rachidiennes formant un revêtement qui limite la poche kystique et va par l'orifice de communication se continuer dans le canal rachidien avec les méninges. Dans l'espace compris entre ces membranes et la peau, outre les parties indiqués déjà, il n'est pas rare de rencontrer des veines très dilatées représentant le plexus rachidien.

Fig. 68.
Spina-bifida non saillant d'aspect cicatriciel.

Sur le spina-bifida pédiculé, les caractères extérieurs sont différents. La tumeur est encore très variable comme volume, mais elle peut acquérir des proportions considérables. Chez un de nos malades âgé de neuf ans elle pouvait être comparée à une tête d'enfant nouveau-né. La peau est saine en général, doublée par du tissu cellulaire épais, hypertrophié, encombré de graisse, et la masse est reliée à la région vertébrale par un pédicule dont la longueur et le volume changent dans chaque cas.

Tandis que dans le spina à base étalée la communication est large, facile, ici une cavité centrale, rétrécie, petite, communique avec la canal rachidien au moyen d'un goulot étroit où les parties nerveuses ne se sont que bien rarement engagées.

b. *Cavité.* — La cavité centrale répond en général assez bien à l'aspect extérieur. Dans le spina pédiculé elle est petite, quelquefois cloisonnée.

Dans le spina irrégulier, à base étalée, à structure rudimentaire, elle est au contraire étendue et pourvue d'un orifice de communication d'autant plus large que la tumeur est plus volumineuse. Loin d'être uniforme, égale, la paroi sur laquelle il est difficile de retrouver les traces de la dure-mère et de l'arachnoïde, offre souvent des anfractuosités, des adhérences avec les organes nerveux, même des loges kystiques remplies de liquide analogue au liquide céphalo-rachidien, ou épais et filant. Cette paroi sera quelquefois presque doublée par les éléments de la moelle, étalée, dissociée au centre de la tumeur (*hydrorachis interne*).

Fig. 69.
Spina-bifida moyen non pédiculé.

c. *Orifice de communication.* — Il est arrondi ou ovalaire, suivant le nombre des vertèbres arrêtées dans leur développement. Il occupe la ligne médiane, n'est que très rarement dévié latéralement. Signalons comme des raretés ou des monstruosités, la coexistence d'une division des corps vertébraux, l'arrêt de développement de tout un département vertébral, la séparation définitive de la tumeur et de son orifice de communication.

d. *Parties contenues.* — Elles comprennent : 1° le liquide et 2° les parties solides.

Le liquide est le liquide céphalo-rachidien, limpide, transparent quand il existe une large communication avec le rachis, quelquefois trouble, un peu épais si l'orifice est très étroit, si la poche est cloisonnée et porte les traces d'irritations anciennes.

Des éléments nerveux, des vaisseaux, participent dans les trois quarts des cas à la composition du contenu de la poche pour les tumeurs non pédiculées. La moelle, suivant la hauteur du spina sur l'axe rachidien, peut faire saillie dans la cavité en y abandonnant des nerfs, ou la pénétrer par son

extrémité qui va contracter des adhérences variables. Rappelons le cas où elle s'étale pour doubler les membranes herniées (hydrorachis interne).

Les nerfs ne font quelquefois que traverser la poche; plus souvent ils se terminent sur elle accompagnés par des vaisseaux.

e. *Lésions éloignées.* — Lésions concomitantes de développement irrégulier, complications du spina : l'hydrocéphalie, le pied bot, la main bote, le bec-de-lièvre, l'exomphale, l'exstrophie de la vessie, des paralysies des membres, le mal perforant, la paraplégie spasmodique, la paralysie du rectum et de la vessie ont été constatés.

Fig. 70.
Petit sujet frappé de l'absence de plusieurs côtes et porteur d'un spina-bifida latéral.

2° Causes et pathogénie. — Si l'arrêt de développement des arcs postérieurs des vertèbres est le fait dominant dans l'anatomie pathologique du spina-bifida, il ne suffit pas pour expliquer sa pathogénie. Cet arrêt peut être consécutif à une autre lésion.

Une altération de la moelle, de ses enveloppes et du liquide céphalo-rachidien peut s'opposer à la soudure vertébrale. Il en est de même d'une tumeur développée sur l'axe rachidien, d'adhérences amniotiques qui agiront de dehors en dedans, comme l'hydropisie cérébro-spinale peut agir de dedans en dehors pour troubler, arrêter la croissance régulière des arcs vertébraux (Lannelongue, Bazy).

Suivant ces théories, on comprend la plus grande fréquence du spina-bifida à la région lombaire et à la région cervicale parce que ces deux régions sont en retard de développement sur la région dorsale.

L'hydrorachis interne ou myélo-cystocèle produite par une hydropisie du canal central de la moelle serait liée, d'après Recklinghausen, à des arrêts de croissance de la colonne vertébrale, à de véritables atrophies. Les os étant arrêtés dans leur développement, tandis que la moelle grandit, il se produirait du côté de cette dernière des courbures, des inflexions capables d'amener du côté de son canal central des dilatations.

Mais dans la plupart des cas il reste une inconnue sur la cause première de la malformation en général. On ne peut, en effet, expliquer ni la présence dans la tumeur de troncs nerveux dont les extrémités se perdent sur les parois, ni l'innocuité de leur section, même quand ils sont volumineux.

En présence de tels faits, Ch. Monod a pensé qu'il s'agissait, comme dans l'encéphalocèle, d'hypertrophies localisées de la moelle (Berger).

La pathogénie de ces malformations est d'ordre multiple et il serait faux de ne pas, en dernier lieu, reconnaître l'influence de la mère dont les fatigues, le surmenage, la mauvaise santé, nous ont paru souvent mériter considération dans l'étiologie du spina-bifida. Pas plus que le pied bot, le bec-de-lièvre, l'exomphale, le spina-bifida n'est observé fréquemment dans la classe aisée.

3° Symptômes. — Nous admettrons des symptômes généraux et des symptômes locaux :

A. Symptômes généraux. — Sans tenir compte des autres malformations concomitantes qui rendent souvent impossible ou très précaire la vie des sujets, les enfants porteurs d'un spina-bifida sont chétifs, malingres, nés avant terme, scoliotiques, hydrocéphales, mais bon nombre d'entre eux ont une santé irréprochable. Aucun n'est cependant à l'abri d'accidents prochains, parmi lesquels l'hydrocéphalie occupe le pre-

mier rang. La plupart d'entre eux résisteront moins aux accidents de l'évolution dentaire, aux maladies du jeune âge.

B. Symptômes locaux. — Il se distinguent en physiques et fonctionnels :

a. *Symptômes physiques.* — L'anatomie pathologique nous a fait connaître les caractères du spina-bifida formant, s'il est pédiculé, une tumeur mollasse, inégale, non fluctuante, mobile ; s'il est sessile, une saillie ordinairement fluctuante et tendue.

Fig. 71.
Petit spina-bifida pédiculé vide d'éléments nerveux et à peine réductible.

Ce dernier cas doit nous occuper davantage, car il est accompagné de troubles fonctionnels étroitement liés à certains signes physiques.

b. *Signes fonctionnels.* — La tumeur est agitée de mouvements d'expansion isochrones à la respiration ; elle est réductible ; elle augmente dans la position déclive, elle diminue si l'on élève la région en soulevant les membres inférieurs. La compression pourrait déterminer une saillie des fontanelles et amener même des convulsions ou la syncope. — Cela est vrai, mais n'est pas toujours observé, et c'est de l'ensemble de l'examen que résulte le diagnostic exact plutôt que de la constatation nette de tous les signes mentionnés par des observations multiples (Kirmisson).

A l'égard des effets de la compression transmise par le liquide céphalo-rachidien aux centres nerveux, Picqué écrit avec Frank, en admettant que le liquide se déplace peu : « N'est-on pas en droit de se demander si, dans le spina-bifida, les accidents observés à la suite de la compression ne sont pas plutôt le résultat de symptômes médullaires, avec action inhibitoire possible sur les parties supérieures de la moelle ou du cerveau, plutôt que le résultat mécanique du refoulement sur le cerveau lui-même. »

4° Diagnostic. — Le diagnostic s'impose souvent et ne réclame aucune discussion. Cependant il est nécessaire de suivre exactement le plan général de l'examen clinique qui comprend la vue, le toucher, le palper, l'exploration des parties voisines, enfin des régions éloignées. Ainsi, le diagnostic de la lésion, de sa nature intime et de ses complications pourra être complet et préparer une intervention ou une abstention légitime.

Malgré la plus grande attention, il sera souvent impossible de préciser certains détails concernant l'orifice de communication, les parties contenues, et l'on devra s'en rapporter aux principes généraux qui nous apprennent qu'un spina irrégulier, ombiliqué, inégal, nettement fluctuant, surtout accompagné de troubles du côté des membres inférieurs, du rectum ou de la vessie, contient des parties nerveuses, tandis qu'une tumeur pédiculée ou exempte de complications ne contient que du liquide, n'est qu'une méningocèle spinale.

Dans d'autres circonstances, c'est par certains troubles trophiques ou nerveux qu'on arrivera à découvrir *un spina-bifida occulta* dont Ardouin résume ainsi les caractères principaux : « Pas de tumeur, quelquefois simple hypertrichose, vascularisation de la peau, dépression ombiliquée ou cicatrice, souvent série de tubercules osseux sous-cutanés répondant aux lames, troubles fonctionnels analogues à ceux du spina vulgaire ; perversion de la sensibilité, anesthésie, analgésie, desquamation épidermique, atrophie musculaire, déformation ou absence des ongles, clinodactylie, pied bot varus, simple faiblesse ou paralysie complète, syndactilie ou polydactylie, polymastie, scoliose, luxation congénitale, affaiblissement des sphincters. » En résumé, une malformation quelconque exige qu'on examine la colonne vertébrale de l'enfant.

Se défier des tumeurs congénitales du rachis à aspect de lipome, de fibrome ou de lymphangiome. On peut avoir à redouter alors soit un spina isolé du rachis par occlusion de son orifice, soit une tumeur solide compliquée d'un arrêt des lames vertébrales.

Nous ne ferons que rappeler les kystes sébacés, les lipomes vrais, les abcès, les kystes hydatiques et même les tumeurs malignes, enfin les spina n'occupent pas la ligne médiane. Un peu d'attention suffit pour les reconnaître.

5° Pronostic. — Le spina-bifida s'accroît après la naissance et la structure élémentaire de ses parois prépare des complications redoutables ; elles s'ulcèrent, le liquide s'écoule, la poche s'infecte et la méningite cérébro-spinale ou l'épuisement surviennent.

Les sujets plus heureux survivent un certain temps et succombent plus tard à la faiblesse congénitale qui rend graves toutes les affections accidentelles dont ils peuvent être atteints. « Sur 32 enfants, 30 sont morts dans le premier mois, 2 seulement ont vécu une année (Zenenko).

La résistance est proportionnelle à l'âge des sujets et à la structure de la tumeur (Félizet) ; et c'est ainsi que les enfants qui ont atteint leur cinquième année ont des chances sérieuses de survie, surtout quand la tumeur a des parois solides.

6° Traitement. — Les procédés nombreux proposés pour la cure du spina-bifida sont les preuves de l'insuccès à peu près constant qui a suivi les tentatives des chirurgiens avant l'ère de l'asepsie.

La compression, la ponction simple, l'expectation absolue, la ponction suivie d'injection iodée, l'incision, le séton, la ligature du pédicule, l'électrolyse sont les méthodes proposées, toutes condamnables pour leurs insuccès ou leurs méfaits. Cependant les *injections iodo-glycérinées* de Morton, méritent une attention spéciale (iode 2 gr., iodure de potassium 6 gr., glycérine 100 gr.) ; 1 à 2 grammes de cette mixture sont injectés dans la poche, après avoir évacué 2 centimètres cubes du liquide.

Malgré les succès nombreux obtenus par ce procédé, il paraît peu applicable aux tumeurs à parois minces, à celles qui ont un large orifice de communication et l'expérience de nombreux cas d'intervention sanglante qui nous ont donné deux tiers de succès dans des cas très complexes menaçant directement la vie nous permettent de considérer l'*excision* comme bien préférable à tout autre procédé.

L'*excision*, pour la cure radicale, est en effet le procédé de choix. Avec A. Broca nous estimons qu'elle doit être basée sur la suture exacte de la membrane profonde.

Nous pensons aussi, quelle que soit la forme de la tumeur, pédiculée ou non pédiculée, qu'il est toujours préférable de procéder avec ménagement et d'aller à la recherche de la membrane interne dont il faut se servir pour fermer l'orifice de communication.

La présence des éléments nerveux dans la tumeur exige qu'on les dégage avec précaution en les disséquant, les sectionnant s'il y a lieu, et les réduisant dans le canal rachidien si c'est possible. Encore faut-il vérifier, avant de les attaquer avec le bistouri ou les ciseaux, s'ils se terminent là ou font un coude dans la poche ou bien se prolongent en dehors de la paroi à laquelle ils sont adhérents.

Ces principes bien arrêtés et le spina non pédiculé à parois minces servant de type, nous résumons notre procédé, publié dans la *thèse de Bezian* (Albert) et dans le *Traité des maladies de l'enfance :*

1° Ouverture large et rapide de la poche et résection immédiate de toute la partie de la paroi trop mince et impropre à la réparation.

2° Libération des parties nerveuses et refoulement de ces parties dans le canal rachidien qui est maintenu fermé par un tampon aseptique. Si la réduction des parties nerveuses n'est pas possible, on les abandonne dans le voisinage de l'orifice, après avoir réséqué les filets nerveux trop longs.

3° Il ne s'agit plus que de fermer l'orifice de communication. Autour de cet orifice et à une distance qui varie suivant le diamètre de la brèche à combler, on fait, sur la face interne

de la poche, une incision circulaire qui entame la membrane et le tissu qui la double, de manière à pouvoir saisir commodément, avec des pinces à griffes, cette membrane et, à l'aide d'un instrument mousse ou de la pointe des ciseaux, la disséquer lentement vers l'orifice, en la laissant doublée d'une certaine quantité de tissu sous-jacent. En s'approchant de l'orifice vertébral, on rencontre le plexus veineux; il faut redoubler d'attention pour éviter un écoulement de sang abondant.

Fig. [illegible]
Spina-bifida lombaire compliqué de pied bot. Opéré.

On obtient ainsi une collerette qui est ramenée sur l'orifice et de suite suturée en masse avec un surjet de catgut.

Le rapprochement de la plaie superficielle est quelquefois fort difficile quand on a dû sacrifier une grande partie de la poche impropre à la réparation à cause de son peu d'épaisseur. De forts crins de Florence passés de part en part à une grande distance des bords de la plaie suffisent cependant pour les rapprocher et la réunion *per primam* est la règle. Mais il faut attacher un tel prix à l'occlusion profonde de l'orifice de communication qu'un rapprochement incomplet de la plaie cutanée ne nous paraîtrait pas devoir compromettre le résultat définitif quand cette occlusion est complète et peut empêcher l'infection du canal vertébral et le suintement du liquide céphalo-rachidien. Le bourgeonnement sous un pansement aseptique assurerait la cicatrisation superficielle.

Est-il nécessaire pour prévenir la récidive de tenter d'une

façon plus radicale la réparation profonde de l'orifice de communication? Plusieurs procédés ont été proposés. 1° La transplantation de lambeaux du périoste (Robson, Berger): 2° l'auto-ostéoplastie par les lames vertébrales (Dollinger, Zenenko); 3° l'auto-ostéoplastie par l'os iliaque ou les côtes à travers l'incision prolongée (Bobroff). La récidive est rare et ces procédés sont au moins des complications inutiles.

7° Indications générales. — Tout sujet atteint de malformations trop étendues, tout sujet faible et sans espoir sérieux de survie doit être abandonné. L'intervention est inutile dans le cas de tumeur peu saillante et à parois résistantes.

La paralysie, les malformations qui ne sont pas accompagnées de faiblesse congénitale marquée ne sont pas des contre-indications.

L'hydrocéphalie tant redoutée à juste titre, quand elle est peu considérable n'est pas davantage une contre-indication, car si elle se produit après l'opération on la voit aussi s'arrêter et il n'est pas possible de juger d'avance si elle se produira ou si elle s'accentuera.

A quel âge faut-il opérer ? De suite ou peu de temps après la naissance, si la tumeur s'est rompue ou menace de se rompre. Dans le cas contraire, on attend pour demander à l'âge du sujet, à sa résistance de meilleures conditions de succès.

La cure radicale donne 70 p. 100 de succès entre les mains exercées, chiffre suffisant pour justifier une opération qu'on a, jusqu'à ces derniers temps, considérée comme téméraire.

ARTICLE II

INFUNDIBULUM PARACOCCYGIEN

Signalé en 1867 par Kuhn (de Strasbourg), l'infundibulum paracoccygien se présente comme une dépression ombiliquée de la peau placée sur la face postérieure de l'extrémité du sacrum et plus ou moins rapprochée du coccyx.