par Malgaigne, le relâchement ligamenteux dans la majorité des cas, serait la cause efficiente de la déviation. On ne s'expliquerait pas, dans ces conditions, la résistance de l'affection à un traitement actif. D'ailleurs des raisons sérieuses plaident en faveur d'une altération osseuse primitive et doivent faire écarter cette théorie ligamenteuse, à peu près complètement abandonnée aujourd'hui.

c. *Théorie osseuse.* — Le tissu osseux pourrait au besoin devenir le point de départ d'une affection aiguë douloureuse produisant une attitude vicieuse liée à la douleur elle-même et persistant après elle grâce aux altérations consécutives à l'affection causale; mais c'est là une idée hypothétique en contradiction flagrante avec la marche de la scoliose des adolescents qui n'est pas douloureuse lorsqu'elle se produit. L'élément douleur est même un bon signe contre la scoliose en faveur d'un mal de Pott dans un cas douteux.

d. *Théorie de la surcharge.* — Autrement importante est la théorie de la surcharge des auteurs allemands d'après laquelle, chez un organisme en déchéance organique, l'attitude vicieuse, quelle qu'en soit la cause immédiate, agirait en produisant une répartition inégale des pressions avec arrêt de développement des tissus du côté où s'exerce la pression maxima. Cette théorie s'accorde très bien avec ce que l'anatomie pathologique nous a appris et avec les constatations cliniques qui nous enseignen que la scoliose survient sur des sujets pâles, anémiés, che lesquels le tissu osseux est en voie de ramollissement, ains que le fait a été constaté par Mac Even et Mickuliz pour le genu valgum. Ainsi se trouvent expliquées les modifications osseuses, musculaires et ligamenteuses de la scoliose.

La fréquence plus grande de la scoliose dorsale à droite serait due à l'action plus énergique du membre supérieur droit et aussi à la présence de l'aorte à gauche, qui produit une légère courbure de la colonne vertébrale pouvant servir d'amorce à une déformation ultérieure.

B. Torsion. — La torsion vertébrale est indiscutable; elle est la conséquence de la déviation latérale et le fait de l'appareil

ligamenteux fibreux en avant et élastique en arrière. Tandis que les corps vertébraux subissent le déplacement que leur inflige l'inflexion du rachis, les apophyses épineuses et les lames sont constamment ramenées en dedans par la résistance du tissu élastique.

5° Symptômes. — La déformation peut être atténuée par un artifice de toilette, mais, même sous les vêtements, la scoliose, si elle est assez prononcée, se traduira par un raccourcissement de la taille qui ne peut échapper à un œil exercé. Qu'on examine le sujet dépouillé de ses vêtements : on voit, en suivant avec l'œil et le doigt les saillies épineuses, que la région dorsale est le siège d'une déviation latérale à convexité droite (nous considérons le cas ordinaire), à laquelle font suite en haut une courbure cervicale, en bas une courbure lombaire, toutes deux dirigées en sens inverse de la déviation dorsale. La ligne des apophyses épineuses forme une série d'inflexions dont la plus prononcée est la courbure dorsale ; les autres sont des déviations secondaires ou de compensation. A droite, c'est-à-dire, au niveau de la convexité, l'épaule est surélevée, les côtes saillantes refoulent l'omoplate dont l'angle inférieur est sur une ligne horizontale notablement supérieure à celle passant par l'angle inférieur du scapulum du côté opposé ; le bras est appliqué contre le tronc. A gauche, au contraire, les côtes forment un méplat qui contraste avec la gibbosité droite et se termine en bas dans une dépression au niveau de laquelle on trouve l'angle inférieur de l'omoplate. L'épaule de ce côté est abaissée et le bras paraît très écarté du tronc ; il a une apparence *pédiculée* qui contraste avec l'aspect *sessile* du côté opposé.

Vu de profil, le malade montre la régularité de la courbure pathologique à laquelle est associée une légère cyphose dorsale compensée par la lordose lombaire.

A droite l'épine iliaque est abaissée et le méplat du flanc effacé par suite de l'existence de la gibbosité.

Au contraire, à gauche l'épine iliaque est élevée, ce qui rend encore plus évidente la dépression déjà signalée. Vu en avant, le thorax paraît élargi à gauche ; la région sous-claviculaire

est aplatie à droite et saillante à gauche. Le sein gauche est abaissé, mais se trouve sur un plan antérieur à celui du côté opposé. L'épaule gauche est abaissée. Le sternum a sa configu-

Fig. 83.

Scoliose : examen, diagnostic. Type de transition du deuxième au troisième degré (sujet vu de face).

Fig. 84.

Scoliose : examen, diagnostic. Type de transition du deuxième au troisième degré (avant la suspension).

ration et sa disposition normale ; à peine l'apophyse xyphoïde est-elle légèrement déviée à droite.

La scoliose est une affection qui n'est pas douloureuse et la percussion la plus attentive ne révèle pas de points sensibles sur la colonne vertébrale.

Si l'on suspend l'enfant par les aisselles, la déformation peut disparaître à peu près complètement, même dans des cas outrageusement difformes : ce qui montre qu'il serait faux de conclure du degré avancé de la déformation à l'ankylose vertébrale ; mais il est de règle que la déformation et la raideur vertébrale marchent parallèlement

L'examen des différents viscères doit toujours être fait dans les déformations thoraciques de la scoliose : le cœur sera minutieusement ausculté et percuté : la pointe déviée en dehors et en bas traduit une hypertrophie des deux ventricules, conséquence de l'augmentation de pression dans la grande et la petite circulation. Les poumons, logés à l'étroit et gênés dans leur fonctionnement, sont sujets aux bronchites et aux congestions pulmonaires qui se traduisent par leur symptomatologie habituelle. Nous ne ferons que signaler les troubles gastriques qui peuvent exister soit du fait de la déformation, soit du fait de l'altération de la santé générale (anémie, faiblesse) sous la dépendance de laquelle se trouve aussi la lésion du rachis.

6° Diagnostic, pronostic. — Le diagnostic de la scoliose ne consiste pas seulement à différencier cette affection de celles qui par leur analogie pourraient prêter à confusion, mais aussi de rechercher à quelle variété on a affaire et quel est le degré de la déformation.

L'attitude vicieuse qu'il est assez fréquent de constater chez les sujets faibles au moment de la croissance (attitude passagère qui n'est pas la véritable scoliose) mais peut la préparer se reconnaît à ce fait que le sujet peut corriger avec un peu d'attention sa mauvaise attitude qui disparaît d'ailleurs complètement dans la position du nageur qui va plonger, les deux mains étendues, le tronc fléchi sur les cuisses. Mais, s'il ne faut pas croire à une scoliose qui n'existe pas il faut savoir la prévoir chez un sujet qui se tient mal et découvrir une scoliose qui ne se traduit que par une légère flexion du rachis. C'est un examen minutieux du squelette qui permettra de ne pas méconnaître la déviation dans les cas difficiles.

Le *mal de Pott* est assez souvent pris au début pour la

scoliose. On évitera ces erreurs regrettables en se rappelant que la douleur spontanée ou à la percussion n'existe que dans

Fig. 85.
Scoliose : examen, diagnostic. Type de transition du deuxième au troisième degré (sujet vu de face pendant la suspension).

Fig. 86.
Scoliose : examen, diagnostic. Type de transition du deuxième au troisième degré (sujet vu de dos pendant la suspension).

la tuberculose vertébrale et qu'elle s'accompagne alors de raideur rachidienne avec aspect guindé caractéristique. Enfin,

la gibbosité du mal de Pott est angulaire et antéro-postérieure, tandis que la déviation scoliotique est régulièrement courbe et latérale.

La *scoliose essentielle* se différenciera des scolioses symptomatiques par sa marche progressive et par l'apparition rapide de déformations permanentes. Enfin celles-ci auront pour elles les causes qui en facilitent le développement : inégale longueur des membres inférieurs, pleurésies chroniques, etc.

C'est parmi les scolioses symptomatiques qu'il faut classer les *scolioses sciatiques* étudiées par Lamy (*Revue d'orthopédie*, 1891), et qui se présentent avec élévation ou abaissement de l'épine iliaque de côté de la lésion suivant qu'il existe une concavité ou une convexité lombaire de ce même côté.

Les *scolioses de la paralysie infantile* se reconnaîtront à leur début spécial et aux réactions caractéristiques des muscles. Contrairement à ce qu'on serait tenté de croire les muscles sains siègent du côté de la convexité, ce qui paraît démontrer que la paralysie infantile n'agit pas seulement par la paralysie musculaire qu'elle provoque, mais bien par les troubles trophiques qu'elle détermine du côté du squelette



Fig. 87.
Scoliose et cyphose ; application de l'échelle cervicale.

Enfin, les cas de *scolioses paradoxales* de Kirmisson et Sainton se reconnaîtront par la multiplicité des lésions rachitiques.

Le diagnostic de scoliose étant porté, il faut savoir évaluer le degré de la déformation, en mesurant la flèche abaissée de la vertèbre culminante sur la ligne qui réunit les vertèbres basales; mais, pour cela, il faut avoir su différencier la courbure primitive des courbures secondaires ou de compensation. On reconnaîtra toujours la déviation initiale à ce qu'elle est la plus accentuée et les renseignements sur l'évolution de l'affection aideront à trancher cette question dans les cas complexes.

Le degré de la scoliose se reconnaîtra par l'épreuve de la suspension. C'est le moyen le plus pratique pour diagnostiquer les cas *guérissables*, qui se corrigent complètement, *les cas améliorables* qui se corrigent en partie et les cas *inguérissables* que la suspension ne modifie nullement. Cette division pronostique établie par Golding Bird a une grande valeur; elle correspond aux trois stades anatomiques de ramollissement, de déformation et d'éburnation des vertèbres mis en lumière par les travaux et les recherches histologiques et radiographiques récentes de Hoffa, Gérardin, Redard et Frœlich (de Nancy).

7° **Traitement** — La scoliose survient surtout sous l'influence d'un état général défectueux; aussi la thérapeutique de l'affection se ressentira-t-elle heureusement d'être associée à un traitement général destiné à soutenir la santé du sujet, à lui éviter les travaux excessifs, à lui donner une bonne hygiène, une nourriture saine aidée de tous les reconstituants : bains salés, massage général, phosphates, huile de foie de morue, ferrugineux, etc.

Ce traitement, seul, ne modifierait nullement la déformation; mais associé aux manœuvres orthopédiques qu'il nous reste à décrire, il en facilite et en assure souvent le succès.

Chez les sujets prédisposés le meilleur traitement doit être préventif et comme la scoliose n'est pas douloureuse et qu'elle s'installe insidieusement, il faut être à l'affût du moindre indice, surveiller attentivement l'attitude de l'écolier, modifier le mobilier scolaire afin d'éviter l'inclinaison du tronc qui se

produit si la table est trop basse et le siège disposé pour ne prêter aucun appui à la poitrine et aux lombes. Si malgré une

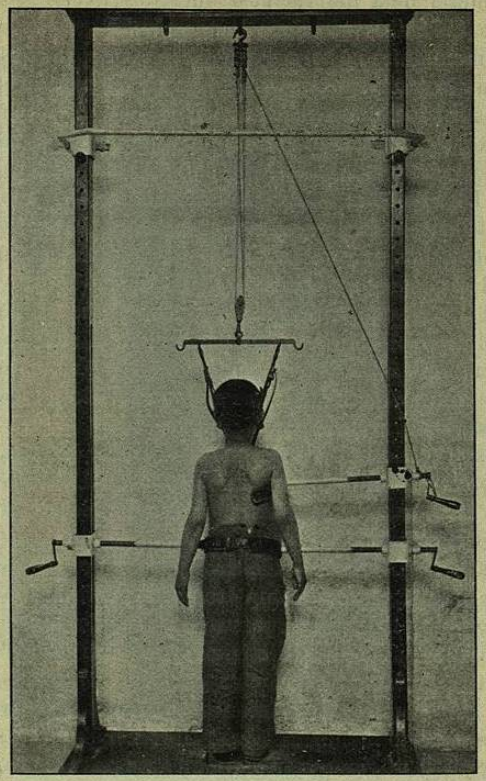

Fig. 88.
Scoliose; application du cadre à scoliose.

attitude régulière, la déviation vertébrale avait tendance à se produire chez un sujet fatigué par la croissance c'est au repos au lit qu'il faudrait avoir recours. Le décubitus dorsal

pendant deux ou trois heures au milieu de la journée donne d'excellents résultats surtout quand on l'associe au traitement général déjà indiqué et à quelques exercices de gymnastique. Il semble que dans le premier degré de la scoliose le traitement doive se borner là. Le corset est plutôt nuisible en raison de la gêne de la respiration qu'il produit et de l'entrave des mouvements qu'il détermine.

Les exercices gymnastiques s'adressent aux muscles les plus affaiblis et peuvent être faits avec des haltères; on se trouvera bien de leur associer l'électrisation et le massage des muscles des gouttières vertébrales. La suspension agit surtout sur les ligaments et les os ; on peut se servir pour la pratiquer d'un appareil de Sayre, du cadre de Beely ou de l'appareil à scoliose de Kirmisson, de l'autosuspenseur et des échelles cervicale et dorsale. Elle a pour but d'assouplir le rachis en luttant contre la rigidité scoliotique au début. Par des tensions modérées elle allonge les ligaments raccourcis et leur rend la souplesse qu'ils étaient en voie de perdre.

Mais, suivant les cas, il faut savoir associer à ces agents thérapeutiques un traitement en rapport avec l'étiologie de l'affection (raccourcissement des membres inférieurs, altérations oculaires, nasales, etc.).

Tel est le traitement de la scoliose au premier degré : il arrive à faire disparaître complètement la déformation et prévient dans tous les cas son passage au deuxième degré.

Nous insistons sur la réelle importance de l'attitude dont la surveillance constante doit être des plus rigoureuses : c'est par elle que la scoliose commence. Pendant les travaux scolaires les enfants menacés doivent travailler devant un bureau assez élevé, les deux coudes, autant que possible rapprochés du tronc, et ne pas s'incliner de côté pour écrire. Leur siège sera assez élevé pour que les cuisses soient légèrement inclinées en bas et qu'ils n'aient pas de tendance à se courber en avant, muni d'un dossier qui permettra à tout le tronc de trouver un appui jusqu'à la nuque pendant les moments de repos ou d'explications verbales : le sommeil sera pris sur un lit dur, horizontal, sans gros coussin et toujours dans le décubitus dorsal.

Pour le traitement du deuxième degré on a construit une quantité considérable d'appareils ayant pour but le redressement de la scoliose, redressement qui est maintenu dans l'in-

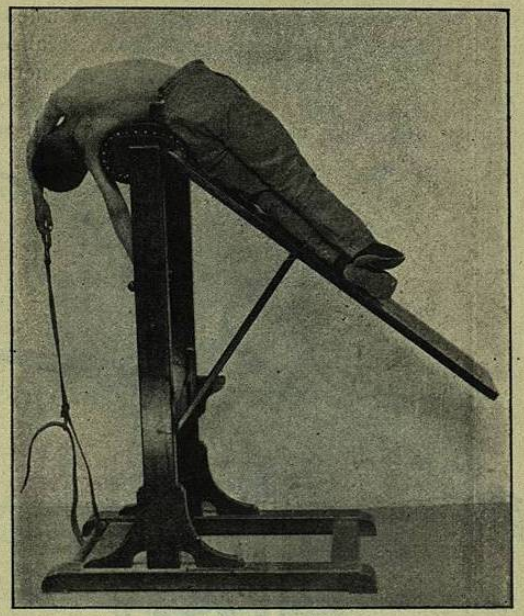

Fig. 89.
Scoliose ; application du plan latéral de Lorenz-Redard.

tervalle des séances par l'application et le port d'un corset orthopédique en plâtre. Mais il est bon de savoir que le corset étant un élément de maintien et non un appareil correcteur doit être changé de temps en temps. Son action dans tous les cas est absolument nulle si on ne lui associe les manœuvres de correction qui sont indispensables. Dans les cas où le corset n'est pas supporté, il vaut mieux le supprimer et le remplacer par de plus longues périodes de repos.

Le redressement progressif peut être fait avec les mains, le sujet étant suspendu; on peut aussi bien se servir du cadre à scoliose qui permet de lutter contre la courbure pathologique au moyen de pelotes concaves qui exercent une compression progressive au niveau des points saillants. Le rouleau de Lorenz, l'appareil de Redard, l'échelle mobile de Dolega réalisent des positions qui contrarient la déformation et en amènent peu à peu la réduction.

L'assouplissement de la colonne vertébrale produit par des

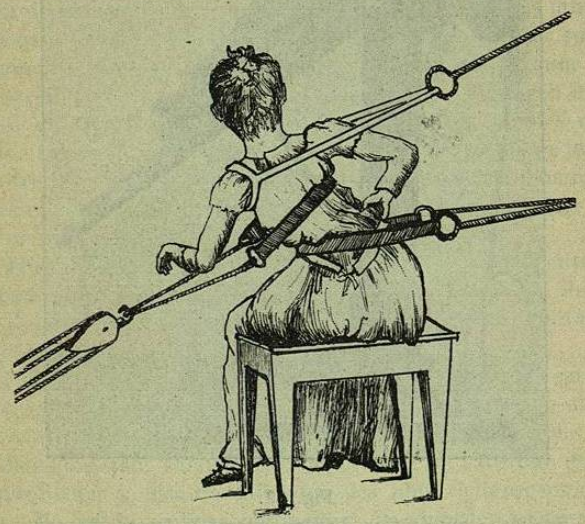

Fig. 90.
Rachylisie (d'après Barwel).

mouvements étendus et par les manœuvres de détorsion du rachis pendant l'extension suivant la pratique de Denucé d'après Lorenz, est susceptible aussi de donner des résultats dans des cas de scoliose invétérée. C'est sur le même principe qu'Howard a basé sa méthode de *rachylisie* ayant pour but de redresser violemment la scoliose au moyen d'écharpes bien

matelassées, les unes immobilisant, tandis qu'une autre exerce des tractions considérables sur la convexité qu'elle essaie de réduire. C'est là un procédé qu'il faut réserver aux scolioses très accentuées ne se modifiant guère par l'extension ; dans tous les cas on ne saurait y recourir avant d'avoir fait suivre au patient un traitement préparatoire dans lequel le redressement est progressif, méthodique et moins violent.

Que peut-on espérer de la rachylisie dans les scolioses du troisième degré ? Évidemment rien ou bien peu de chose au point de vue du redressement, mais beaucoup en ce sens qu'elle empêchera les lésions de s'accentuer et qu'elle améliorera l'état de ces malades qui souffrent et sont notablement soulagés par cette thérapeutique sagement conduite.

Le redressement brusque en un seul temps, sans chloroforme, préconisé par Calot (de Berck), peut-il sans dangers graves guérir les scolioses dites inguérissables ? C'est là un point qu'il est actuellement difficile de résoudre : nous attendrons les résultats pour juger cette méthode encore trop récente.

§ 2. — Cyphose

La cyphose est une courbure anormale du rachis à concavité antérieure.

1° Étiologie. — C'est une déformation qui est rarement congénitale. On l'observe chez les tout jeunes enfants, et alors elle est d'origine rachitique et s'accompagne souvent du torticolis rachitique décrit par Phocas. Plus tard, au moment de la puberté, on l'observe associée à la scoliose ou isolée. Dans ce dernier cas, elle a pour cause la faiblesse musculaire, la croissance rapide et tous les travaux pénibles des champs et de l'atelier. Chez l'adulte on voit la cyphose professionnelle des sujets obligés de garder longtemps l'attitude inclinée en avant. Chez le vieillard la cyphose est relativement très fréquente surtout à la campagne parmi les cultivateurs.

2° Anatomie pathologique. — Les lésions de la cyphose