L'évacuation du liquide céphalo-rachidien, proposée dans le traitement de l'hydrocéphalie, de la méningite, de l'hydrorachis, peut être réalisée par différents procédés : ablation des arcs vertébraux (Lannelongue), incision à la lancette ou au bistouri des espaces intervertébraux suivie de drainage, ponction simple.

La ponction vertébrale aseptique préconisée par Quincke est actuellement adoptée à cause de son exécution facile et de son innocuité quand elle est aseptiquement faite.

Chez l'enfant d'un an, la moelle descend jusqu'à la troisième vertèbre lombaire, et le 5e espace lombaire se trouve en rapport avec le cul-de-sac arachnoïdien inférieur, « véritable réservoir du liquide céphalo-rachidien » (Chipault).

Quincke propose pour cette petite intervention le 3e ou le 4e espace. Chipault, se basant sur les rapports anatomiques du cul-desac arachnoïdien, préfère la ponction lombo-sacrée faite entre la 5e lombaire et le bord supérieur du sacrum.

Outre l'assurance de tomber facilement dans un espace où le liquide se trouve en plus grande quantité, on a la certitude de ne rencontrer aucun élément nerveux important et d'obtenir un écoulement continu et assez abondant que ne vient pas troubler l'engagement d'une partie solide dans l'extrémité de la canule, sans avoir à craindre de blesser le plexus veineux profond (Marfan) et de produire une petite hémorragie dans le canal rachidien.

Pour pratiquer cette ponction, on se sert d'une canule de 0,6 à 1,2 millimètre, qu'on fait pénétrer obliquement sur la ligne médiane entre les apophyses épineuses, à 2 ou 3 centimètres de profondeur, en l'inclinant de bas en haut.

L'asepsie la plus rigoureuse est nécessaire et, après la ponction, la plaie une fois fermée par un petit pansement collodionné, le sujet est soumis au repos absolu pendant un temps variable.

LIVRE IV

MALADIES DU THORAX

Le livre IV contient seulement treize articles qui nous ont paru réunir ce qui a trait spécialement au développement et à la chirurgie de l'enfance. Les plaies pénétrantes, la chirurgie du poumon et de la plèvre ont une place indiquée dans un livre de pathologie externe et ne doivent point nous occuper.

ARTICLE PREMIER

MAMMITE DES NOUVEAU-NÉS

Les nouveau-nés, dans une proportion qu'il est assez difficile de déterminer, sont atteints de mammite suppurative.

1° **Étiologie**. — Cette mammite succède à la congestion mammaire physiologique, fréquente chez les garçons et les filles immédiatement après la naissance. L'intensité de cette congestion explique à elle seule la formation des abcès, mais on a cru remarquer que la suppuration du cordon, les ophtalmies, l'état puerpéral de la mère, semblaient déterminer l'inflammation mammaire chez le nouveau-né. Comby, à juste titre, incrimine la mauvaise habitude qu'ont certaines nourrices de presser le mamelon des petits sujets qui ont du gonflement mammaire avec léger écoulement. — La malpropreté mérite à côté de ces causes un rang spécial.

2° **Anatomie pathologique et symptômes**. — Deux périodes : congestive et suppurative.

Le mamelon devient dur, saillant, chaud, douloureux et rouge. La suppuration est accusée bientôt après par de la fluctuation et la perforation de la peau.

La suppuration n'étant qu'un accident de la poussée physiologique, c'est-à-dire de la période congestive, la résolution a lieu souvent, mais quand elle se produit le gonflement a toujours été peu important.

3° Complications et marche. — La suppuration est ordinairement fort limitée, mais quelquefois l'abcès n'est plus aussi restreint et il se produit une diffusion véritable dans le tissu cellulaire voisin qu'on a vu décollé loin de la mamelle du côté de l'aisselle ou de la région dorsale.

4° Traitement. — L'incision avec la lancette ou la pointe du bistouri, dans le sens des canaux galactophores qu'il faut respecter est indiquée dès que le pus paraît collecté. Le traitement doit donc être hâtif sous peine de voir plus tard le mamelon rétracté et impropre à l'allaitement (Depaul) ou de laisser le pus fuser dans les régions voisines.

ARTICLE II

MAMMITE DE LA PUBERTÉ

Une évolution inflammatoire analogue à celle que nous venons de signaler chez le nouveau-né peut se produire chez l'adolescent, mais elle a moins de tendance à la suppuration.

1° Étiologie. — Elle est d'ordre physiologique et accompagne le développement de la glande aussi bien chez les garçons que chez les filles, mais avec plus de fréquence et d'intensité chez ces dernières.

Le sein gauche nous a paru plus souvent affecté que le sein droit.

La fatigue, le traumatisme, le frottement de vêtements durs

et trop-serrés exercent une influence réelle chez l'enfant de douze à quatorze ans.

L'infection du sang produite par une suppuration quelconque, constituant un terrain préparé, peut donner à cet accident local une tournure plus grave qui évolue vers la suppuration (Binaud et Braquehaye).

2° Symptômes. — La glande augmente de volume et devient douloureuse ; le mamelon se durcit et est le siège d'un prurit incommode augmenté par le contact des vêtements ; l'aréole prend une coloration plus foncée.

Par le palper on trouve une induration générale du sein surtout profondément sur la glande, et la pression détermine une douleur assez vive en même temps que l'issue, dans certains cas, d'un liquide analogue au colostrum.

3° Marche. — Ces accidents congestifs durent peu ; après huit ou dix jours, ils disparaissent sans laisser de traces, ou bien ils s'accentuent pour faire place à une inflammation véritable qui peut se terminer par un abcès.

S'ils sont à peu près aussi fréquents chez les garçons que chez les filles, chez les premiers ils ont cependant des caractères moins accusés. Chez les filles on les voit avec une durée plus longue, dans bien des cas, n'être pas suivis d'une résolution complète et laisser après eux des indurations persistantes qui se traduisent par des noyaux de mammite interstitielle.

4° Traitement. — Le traitement antiphlogistique énergique est ordinairement inutile : le repos, les bains, l'hygiène générale sont indiqués pour hâter la résolution et calmer la douleur ; il est rare en effet que l'affection fasse des progrès rapides en développant les caractères d'une inflammation suppurative ; elle se présente au contraire avec l'expression d'une congestion subaiguë ou chronique.

La suppuration réclame une incision qu'il faut faire aussi petite que possible ou même la ponction antiseptique, telle

que nous l'avons proposée et qui ne laisse sur la peau aucune cicatrice.

ARTICLE III

TUMEURS DE LA MAMELLE

Chez l'enfant les néoplasmes de la mamelle n'existent que comme raretés cliniques.

Nous devons cependant signaler les kystes dermoïdes, les angiomes, les kystes séreux, le tuberculome.

1° Kystes dermoïdes. — Ces tumeurs rares ont tous les caractères anatomiques des kystes ectodermiques, et, comme celles des autres régions, ne prennent un réel développement que plus tard dans les premières années ou à la puberté.

Elles passent souvent inaperçues. Le traitement qui leur convient n'est autre que l'extirpation.

2° Angiomes. — Peu fréquent, l'angiome mammaire du jeune âge se présente avec ses caractères habituels de réductibilité, de coloration en rapport avec le développement vasculaire, mais dans d'autres cas, situé au-dessous de la peau il revêt une forme indécise, mixte, grâce à des transformations du tissu où des kystes, du tissu fibreux, de la graisse sont venus se substituer dans des proportions variables à l'élément vasculaire.

3° Kystes séreux. — Braquehaye et Binaud ainsi que Williams ont signalé chez deux enfants du premier âge des kystes séreux multiloculaires de la partie profonde de la mamelle saillants du côté de l'aisselle.

4° Tuberculome. — La tuberculose mammaire décrite par Dubar, Sabrazès, Binaud et Braquehaye (*maladies de la mamelle*), est une affection de l'âge adulte qu'on ne peut qu'à titre d'exception rencontrer dans le jeune âge. Il faut distinguer le tuberculome primitif de la mamelle et le tuberculome secondaire. Celui-ci, de provenance sternale ou costale,

est assez fréquent chez l'enfant et trouve sa place dans la description de la tuberculose osseuse.

Une fillette de neuf ans, observée dans mon service en 1898, nous a présenté tous les caractères de la tuberculose mammaire *disséminée* primitive.

La lésion, développée sans douleur, fut constatée par hasard. Le sein gauche, dont le volume n'avait pas augmenté, contenait, disséminés dans le tissu graisseux de la région, de nombreux noyaux gros comme des grains de plomb n° 4 ou 0. Peu mobiles, fixes au contraire dans les tissus, ils étaient indépendants et ne formaient pas d'agrégats.

Il n'y avait pas d'adénopathie axillaire sensible et les poumons étaient sains.

Après être restée stationnaire pendant huit à dix mois, la lésion s'accroît rapidement par l'augmentation de plusieurs des noyaux indurés qui se réunissent pour former un gros tuberculome ramolli à son centre situé sur la partie externe de la mamelle et qui offrait l'aspect de la forme *confluente*.

Extirpée par une large incision comme s'il se fût agi d'une tumeur maligne, la masse tuberculeuse présentait des contours très irréguliers doublés de tissus indurés profondément et avait tous les caractères d'un abcès froid.

L'examen anatomo-pathologique démontra la présence de quelques bacilles tuberculeux et tous les caractères de la tuberculose.

Pendant un an, la guérison s'est maintenue et les noyaux que l'opération n'avait pas enlevés sont restés stationnaires.

On remarque aujourd'hui une nouvelle production de grains durs essémés sur le trajet des lymphatiques jusqu'aux ganglions axillaires devenus un peu volumineux.

ARTICLE IV

DÉFORMATIONS THORACIQUES CONGÉNITALES

Les déformations thoraciques congénitales n'appartiendraient pas à un livre de chirurgie si quelques-unes d'entre

elles ne réclamaient quelquefois des opérations et si toutes n'étaient régulièrement présentées au chirurgien pour obtenir un avis. Elles sont relativement rares et comprennent des arrêts ou des excès de développement, des déformations.

Fig. 101.
Absence des 7e, 8e et 9e côtes gauches. Spina-bifida latéral.

Fig. 102.
Même sujet vu de face. L'anomalie n'a pas modifié sensiblement la forme du thorax.

1° Arrêts de développement. — Les segments osseux qui circonscrivent les parois thoraciques, le muscle diaphragme qui ferme la poitrine en bas, les muscles pectoraux, sont frappés d'anomalies plus ou moins graves.

a. *Absence d'une ou de plusieurs côtes.* — L'absence totale ou limitée d'une ou plusieurs côtes a été signalée. Des observations citées par Kirmisson, Homer-Gage, Ardouin nous rapprochons un cas personnel où les septième, huitième et

neuvième côtes faisaient défaut. L'absence des côtes peut être accompagnée de la soudure de quelques-uns de ces os.

b. *Malformations de sternum* — Le sternum présente des altérations plus importantes. Wiedmann, Marjolin, Abbott (de Bahia), Tenières rapportent des exemples d'absence totale ou partielle de cet os, compatibles avec la vie. La paroi thoracique antérieure se trouve ainsi fort incomplète et limitée sur la ligne médiane par une simple membrane ou par les téguments, tandis que de chaque côté les côtes qui recouvrent incomplètement le cœur font une saillie plus ou moins prononcée.

La présence de noyaux osseux disséminés sur la région sternale et la disposition symétrique de deux segments longitudinaux divisés de haut en bas par une perte de substance en forme de rigole, représentent les cas d'absence incomplète, de bifidité, de fissures du sternum. Chez une fillette de six jours dont le cœur était simplement recouvert par une membrane ulcérée et en partie sphacélée, Lannelongue put avec succès pratiquer une autoplastie par glissement.

c. *Arrêts de développement du diaphragme.* — Le diaphragme peut faire défaut à peu près en totalité, ou présenter seulement des orifices anormaux, des fissures qui établissent de larges communications avec la cavité abdominale.

d. *Anomalies des muscles pectoraux.* — On a vu les muscles pectoraux manquer complètement ou n'offrir qu'un développement incomplet. L'absence congénitale de ces muscles a été, dans une intéressante observation signalée par Littlevood (*the Lancet*, 1894). Les côtes étaient saillantes sous la peau qu'on voyait soulevée en haut par la clavicule et l'apophyse coracoïde, tandis qu'en dehors les muscles de l'épaule avaient un développement exceptionnel et qu'il n'existait aucune altération des os ni des articulations. Hagman (*Revue d'orthop.*, 1892, p. 320) consacre un excellent article au développement incomplet des pectoraux et rappelle à cet égard les recherches de Testut où l'absence des portions claviculaire, sternale ou costale du muscle est signalée. Hagman rappelle l'aplatissement du thorax parallèle à ces anomalies et l'hypertrophie des faisceaux pré-

sents. « S'il y a des défauts dans l'organisation des êtres, la nature tâche elle-même de les atténuer en augmentant les forces et en stimulant le développement de toutes les parties propres à remplacer celles qui manquent et de rétablir ainsi l'équilibre de l'ensemble. »

2° Excès de développement, côtes surnuméraires. — Nous avons cité la soudure de certaines côtes entre elles. Les côtes surnuméraires développées sur la septième vertèbre cervicale ou la première lombaire sont encore connues comme des faits rares. Cette anomalie est ordinairement symétrique et les côtes en excès sont incomplètes, soudées avec la côte voisine ou régulièrement disposées. On comprend que la côte annexée à la septième vertèbre cervicale soit devenue dans quelques circonstances une gêne sérieuse pour les nerfs du plexus brachial en exerçant sur lui une compression pénible, et qu'il ait été nécessaire d'en pratiquer l'ablation.

3° Déformations thoraciques. — Les déformations thoraciques sont presque toutes étroitement liées aux altérations précédentes et se trouvent presque toujours au-dessus des ressources de la thérapeutique.

a. *Anatomie pathologique.* — La hernie des ventricules du cœur, l'aplatissement latéral de la paroi costale, la saillie de l'extrémité antérieure des côtes, ne peuvent manquer quand le sternum est absent ou bifide. Mais il est d'autres déformations moins graves, qu'on rencontre plus fréquemment chez des sujets d'ailleurs bien portants. Telles la saillie prononcée du sternum incurvé sur sa face postérieure qui donne à toute la paroi antérieure de la poitrine une forme globuleuse, convexe; sa saillie sans incurvation bien prononcée avec aplatissement de tous les cartilages costaux, de telle sorte que le thorax présente une disposition en carène; la poitrine en entonnoir, signalée par Ebstein, dans laquelle le sternum offre à son centre une dépression profonde au niveau de laquelle l'extrémité des côtes et leurs cartilages se recourbent en arrière; enfin l'incurvation en arrière de la pointe du sternum qui peut

exercer sur les viscères voisins, l'estomac en particulier, une compression pénible, justiciable d'une intervention chirurgicale.

Roques, cité par Servin (Dechambre), a établi que chez presque tous les enfants, avant l'âge de cinq ans, la moitié droite du sternum était plus saillante, plus convexe que la moitié gauche: toujours est-il que la plupart des déformations thoraciques sont étroitement liées à celles de cet os. Sous leur influence les différents diamètres de la poitrine peuvent être augmentés ou diminués par les modifications imprimées aux côtes qui s'articulent avec ses bords latéraux et suivent les inflexions les courbures qu'il affecte dans sa direction.

L'absence des côtes, quand elle est unilatérale, n'est pas sans pouvoir déterminer une attitude scoliotique fixe à concavité dirigée du côté de l'anomalie, et quelquefois la *pneumocèle congénitale latérale.* On comprend encore que l'arrêt de développement du diaphragme devient la cause immédiate de la hernie diaphragmatique, qui constituera une anomalie incompatible avec la vie quand elle est importante, ou seulement une menace de danger prochain quand elle est limitée : lésion mal connue et au sujet de laquelle les données thérapeutiques sont encore incertaines.

b. *Traitement.* — Le traitement des malformations thoraciques ne peut s'adresser qu'à celles de ces lésions qui paraissent liées au développement incomplet des muscles ou sont susceptibles de se modifier à mesure que les muscles prendront un plus grand développement. C'est ainsi que l'orthopédie, basée sur les grands mouvements des pectoraux, l'électricité, pourront modifier les déformations thoraciques accusées par une dépression du sternum et un aplatissement des côtes et de leurs cartilages. Mais les ressources de ces moyens sont encore limitées et nous pensons qu'il serait illusoire de compter sur des pressions méthodiques dont l'effet est difficile à calculer et qui pourraient avoir pour résultat de modifier d'une manière fâcheuse et inattendue les diamètres de la poitrine. Le cas est différent dans les déformations scoliotiques dont le traitement réside essentiellement dans le redressement du ra-

chis dont la direction domine les courbures anormales des côtes.

ARTICLE V

HERNIE DIAPHRAGMATIQUE

La hernie des viscères abdominaux dans la cavité thoracique, à travers un orifice diaphragmatique congénital est une affection rarement observée et d'un diagnostic difficile.

1° Anatomie pathologique. — Le côté gauche du diaphragme est le point d'élection de ces anomalies qui, sous forme de fentes, d'orifices ovalaires, d'arrêt de développement plus ou moins étendus se présentent : « 1° au niveau d'un espace triangulaire situé entre la portion sternale et la portion costale du muscle, espace conduisant dans le médiastin antérieur ; 2° au niveau de l'espace compris entre la première digitation costale du diaphragme et le faisceau vertébral. La hernie peut encore se produire à travers l'orifice œsophagien du diaphragme et l'orifice qui donne passage au grand sympathique » (Kirmisson, *Maladies ch. d'origine congénitale*) (Testut).

Le plèvre gauche forme le sac de ces hernies abdomino-thoraciques où les viscères abordent la cavité pleurale directement ou sont pourvus d'un sac péritonéal. La présence du péritoine dépend de l'étendue de l'arrêt de développement et probablement du moment où les viscères ont pris domicile dans le thorax.

A l'exception du foie, du rein, tous les viscères ont été retrouvés dans la hernie, mais l'estomac, le duodénum, l'intestin grêle, le gros intestin sont les plus fréquemment déplacés à travers l'ouverture diaphragmatique.

La hernie diaphragmatique est associée souvent à d'autres malformations et fait partie de ces monstruosités complexes incompatibles avec la vie ; mais d'assez nombreux cas d'adultes porteurs de hernies diaphragmatiques congénitales ont été signalés.

2° Symptômes. — Cette grave altération peut passer inaperçue et ne révéler sa présence que par des accidents d'étranglement ou d'obstruction intestinale, qui eux-mêmes pourront être attribués à toute autre cause qu'un arrêt de développement du diaphragme.

Cependant il est un ensemble de phénomènes capables de mettre sur la voie du diagnostic. Tels la voussure du côté gauche de la poitrine tandis que l'abdomen est relativement affaissé, la percussion donnant un son clair dans la partie voussurée, l'auscultation révélant de ce côté du gargouillement tandis que le murmure vésiculaire de la respiration est affaibli. Le sujet présentera indépendamment de ces signes physiques des troubles fonctionnels importants : de la dyspnée, de la cyanose, des palpitations liées au déplacement, au refoulement du cœur, ainsi que des troubles fréquents ou constants de l'appareil digestif.

3° Diagnostic. — En dépit de ces symptômes, le diagnostic qui importe peu dans les cas extrêmes où la mort est rapide, restera bien souvent incertain ou n'aura pas été fait et c'est un accident d'étranglement rappelant alors certains faits qu'on aura négligés qui fera découvrir la hernie.

4° Pronostic. — On ne peut méconnaître la gravité extrême d'une telle malformation, en présence de laquelle, quand elle est limitée, c'est-à-dire compatible avec la vie, la thérapeutique ne saurait rester impuissante.

5° Traitement. — La chirurgie d'intervention a déjà eu raison de hernies diaphragmatiques d'origine traumatique entre les mains de plusieurs chirurgiens (Postempski), mais elle a échoué dans certains cas. Nous en sommes, pour la cure radicale de la hernie diaphragmatique et de ses accidents, aux indications théoriques de la médecine opératoire. Il faut penser, avec Permann, Schwartz et Rochard, que la hernie congénitale ou accidentelle devrait être attaquée par la paroi thoracique, où une incision de 12 à 15 centimètres

pratiquée en forme d'U ou de H au niveau de la neuvième côte permettrait de pratiquer une résection temporaire des côtes et d'aborder le diaphragme (Kirmisson).

ARTICLE VI

FRACTURE DE COTES

On n'observe que très exceptionnellement la fracture des côtes dans le jeune âge. Leur souplesse explique cette rareté.

Dans les grands traumatismes du thorax, les organes profonds sont plus souvent lésés que les côtes ne sont brisées.

Le diagnostic et le traitement de ces fractures n'offriraient, au surplus, rien de spécial.

ARTICLE VII

OSTÉOMYÉLITE DES COTES

L'ostéomyélite des côtes a la même anatomie pathologique et le même processus que l'ostéomyélite des autres os.

1° **Anatomie pathologique.** — Elle peut se développer en avant au niveau de l'articulation chondro-costale ou en arrière près de la tête de l'os.

En avant le périoste se laisse décoller et la suppuration se répand bientôt sous la peau dans le tissu cellulaire. En arrière la collection a une certaine tendance à fuser du côté de la plèvre pariétale, mais celle-ci s'épaissit, forme barrière à l'envahissement du pus qui ne tarde pas à se reporter en dehors sur les espaces intercostaux pour les perforer, se collecter sous les muscles et se rapprocher de la peau plus ou moins loin du siège primitif de la lésion.

Affectant les diverses formes de l'ostéomyélite, ici l'inflammation peut aboutir à la formation rapide d'une nécrose, d'un

séquestre, ou s'apaiser pour reparaître plus tard, enfin disparaître avant la production d'un foyer phlegmoneux.

2° **Symptômes.** — Les symptômes généraux ont une gravité toujours en rapport avec le caractère de la lésion, avec le nombre des foyers inflammatoires. Les deux extrémités d'une côte pourront en effet être envahies simultanément et plusieurs côtes présenter à la fois de l'ostéomyélite.

Les symptômes locaux : la douleur, la gêne respiratoire, le gonflement, l'abcès bientôt saillant sous les téguments, apparaissent rapidement, mais ils varient avec la région occupée par l'inflammation. C'est ainsi que la douleur vive à la pression et le gonflement appréciable sur une certaine étendue de l'os malade dont le périoste est décollé, sont moins exactement reconnus et localisés quand il s'agit de l'extrémité postérieure. Et tandis que l'ostéomyélite antérieure se manifeste rapidement du côté des téguments qui se tendent et rougissent, celle de la partie postérieure donne lieu tout d'abord à des signes stéthoscopiques (frottement, souffle) indiquant que la plèvre est, d'une certaine manière, intéressée. L'abcès antérieur est de suite accessible, l'abcès postérieur est profond, se dérobe et paraît quelquefois très loin de son lieu d'origine.

3° **Diagnostic.** — Il semble difficile de confondre l'ostéomyélite costale avec d'autres affections, si ce n'est peut-être l'ostéomyélite vertébrale, dont le siège est cependant plus profond et plus postérieur.

A la période de fistule, quand une ostéomyélite a été abandonnée à elle-même, on ne sait tout d'abord s'il s'agit d'une carie tuberculeuse ou d'une inflammation aiguë ancienne ; le stylet dissipe tous les doutes en faisant reconnaître le séquestre sec, sonore, de l'ostéomyélite, mais il faut s'attendre bien souvent à ne pas arriver jusqu'à la lésion osseuse quand le trajet est long et anfractueux.

4° **Traitement.** — L'ostéomyélite réclame toujours un trai-

tement radical : l'incision précoce qui pénètre jusqu'à l'os et au besoin dans l'os lui-même.

Plus tard, ablation du séquestre, ou résection de la côte, qu'il est facile de séparer des tissus épaissis qui l'entourent (Haslé, thèse de Paris 1892).

ARTICLE VIII

CARIE COSTALE, ABCÈS TUBERCULEUX VOISINS

La tuberculose des côtes est une affection fréquente dans le jeune âge, entre dix et quinze ans.

1° Anatomie pathologique. — Tous les points de la côte peuvent être intéressés, mais les deux extrémités le sont particulièrement.

Il est rare qu'une grande étendue de l'os soit infiltrée par la tuberculose. En revanche, les abcès de la paroi thoracique qu'elle détermine ont quelquefois un volume considérable.

Désordres de la carie et abcès ostéopathiques se développent davantage en dehors, mais on les voit dans certains cas affecter une marche inverse, de telle sorte que la plèvre pariétale peut être décollée par le tuberculome.

L'abcès n'est pas toujours en rapport très direct avec l'altération osseuse, surtout quand la face interne de la côté a été tout d'abord atteinte; un pertuis très petit peut les relier l'un à l'autre et Tuffier (*Semaine médicale*, 1890) rapporte l'histoire de plusieurs malades porteurs de vastes abcès froids thoraciques ayant été injectés et curettés qui avaient récidivé parce qu'on n'avait pas recherché l'orifice qui conduisait à la lésion osseuse. Nous pensons en effet que l'abcès froid thoracique, indépendant d'une lésion costale, est rare et qu'il est nécessaire de toujours rechercher avec soin la lésion osseuse. Cependant ce principe ne saurait être absolu, car il existe des abcès froids liés à des lésions très limitées, même localisées au périoste (tubercules parostaux) [Ollier].

Les côtes moyennes sont les plus fréquemment atteintes; aussi les abcès ostéopathiques occupent-ils surtout les régions du grand pectoral, du grand dentelé et de la mamelle où ils forment la tuberculose mammaire secondaire, et peuvent en soulevant le sein donner l'illusion d'une hypertrophie mammaire (fig. 103).

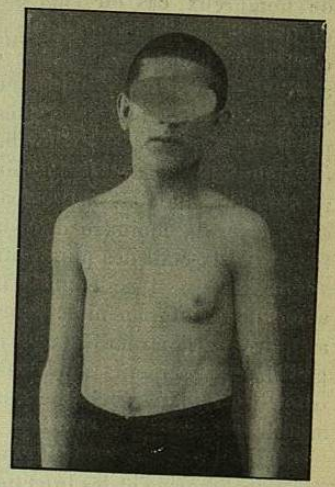

Fig. 103.
Abcès froid costal soulevant le sein gauche et simulant une hypertrophie mammaire chez un garçon de 10 ans.

2° Symptômes. — L'abcès est en général le premier signe de la tuberculose costale, qui ne se révèle pas par des troubles fonctionnels sensibles.

Dès que la collection purulente apparaît, la constatation d'une douleur fixe sur le trajet d'une côte voisine peut fixer le diagnostic.

A la période des trajets fistuleux le stylet peut déterminer la nature de la lésion, mais il est facile de comprendre qu'il ne conduit pas toujours sur le point malade.

3° Traitement. — L'injection antiseptique d'huile iodoformée, de naphtol, d'éther iodoformé donne quelquefois de bons résultats et elle a toujours l'avantage de préparer l'asepsie d'un foyer qu'on ne peut pas séparer de la circulation générale quand on l'attaque avec le bistouri et la curette.

L'incision, le curettage, la résection costale constituent sans conteste la méthode de choix. Mais la conduite du chirurgien ne saurait être tracée d'une manière aussi générale.

Beaucoup d'abcès ossifluents des côtes guérissent spontanément après leur ouverture ou après une injection modificatrice. Ces guérisons faciles répondent, comme le fait remarquer

Ollier, à des lésions peu étendues des tissus osseux ou du périoste (tuberculose parostale). L'insuccès de l'injection modificatrice ou la persistance d'un trajet fistuleux constituraient donc l'indication de la résection, mais il faut distinguer de nombreux cas où l'abrasion d'un vaste foyer fongueux conduit sur une lésion costale des plus limitées qui sera justiciable d'un simple curettage et non d'une résection. C'est au cours de l'opération elle-même qu'on reconnaît si la tuberculose doit être ou non traitée par la résection d'une ou de plusieurs côtes. Dans de nombreux cas nous avons pensé que cette intervention était nécessaire et le plus souvent nous avons reconnu qu'elle était inutile parce qu'il nous était impossible de trouver la moindre dénudation osseuse ou parce que le foyer osseux était des plus restreints.

La résection, si facile quand il s'agit d'une région bien découverte, devient fort pénible pour le sommet du thorax, le creux axillaire ou l'extrémité postérieure des côtes (Ollier). Là de grands délabrements sont nécessaires, et les trajets fistuleux ou la paroi d'un abcès ne conduisent pas toujours sur l'os malade.

Il semble donc que le traitement général et le traitement local basé sur l'asepsie et les injections modificatrices, sans pouvoir être comparés à l'action chirurgicale dont les effets sont plus décisifs, ont une importance réelle dans la question qui nous occupe.

ARTICLE IX

CARIE DU STERNUM

La tuberculose du sternum est chez l'enfant beaucoup plus rare que celle des côtes. On ne la rencontre guère qu'après la puberté.

1° Anatomie pathologique et symptômes. — Superficielle ou profonde, elle donne lieu à des abcès facilement accessibles ou collectés du côté du médastin, qui ne peuvent être atteints

qu'au moyen de sacrifices osseux plus ou moins étendus. L'épaisseur du sternum est quelquefois en totalité intéressée et l'on voit alors un abcès superficiel communiquer par un pertuis avec une collection profonde. Il est assez commun du reste que la poignée, le corps du sternum soient isolément intéressés sans participation des pièces voisines, chaque partie de cet os restant indépendante, grâce aux articulations qui persistent jusqu'à un âge avancé.

2° Traitement. — Le traitement de la carie sternale ne diffère pas en principe de celui de la carie costale, mais l'existence d'un abcès rétro-sternal développé du côté du médiastin réclame la résection de l'os malade qu'on pratique soit avec le trépan, soit avec la gouge, dans les limites indiquées par la lésion osseuse et l'abcès qui lui est annexé.

ARTICLE X

CORPS ÉTRANGERS DE L'ŒSOPHAGE

Difficultés du diagnostic qui ne s'appuie sur aucun renseignement précis ; difficultés de l'intervention chez des sujets indociles ; nécessité d'agir vite sous peine de voir des complications graves apparaître : tels sont les caractères de la question qui nous occupe.

1° Étiologie. — Les corps étrangers de l'œsophage sont fréquents dans l'enfance, mais leur nature varie peu et presque toutes les observations publiées parlent de pièces de monnaie, d'arêtes, d'os, de boutons ou de fragments de jouets, tels par exemple que petits sifflets annexés aux ballons de caoutchouc. Plus exceptionnellement il s'agit de billes ou de morceaux de substances alimentaires molles. Bien des chirurgiens peuvent avoir pendant de longues années, exercé dans un service d'enfants sans avoir jamais observé d'autres corps étrangers que des pièces de monnaie.