L'alimentation classique des panades, des purées de farineux, et autres substances destinées à enrober le corps étranger, ne paraissent avoir qu'une valeur médiocre.

La prudence, la patience valent mieux que tout cela.

Si une péritonite locale, un abcès interviennent, on les libère par une petite laparotomie, et il ne sera pas rare d'arriver ainsi sur le corps étranger.

Si de graves accidents d'obstruction ou de péritonite se montrent, il ne faut pas hésiter à ouvrir le ventre, et au besoin à faire la taille intestinale, à la rigueur un anus contre nature quand l'intestin est trop malade; mais il convient, avant d'intervenir, de réserver les droits du lavement électrique dont l'efficacité est quelquefois grande pour certaines obstructions produites par l'accumulation des matières sur un ou plusieurs corps étrangers.

Chez l'enfant, l'estomac et le rectum sont rarement habités par les corps étrangers; là ils passent vite, ou ils ne restent pas. Aussi les indications d'une gastrotomie ou d'une extraction pénible par le rectum sont-elles rarement posées.

ARTICLE IX

APPENDICITE

Les opérations pratiquées chez les enfants atteints d'accidents graves du côté du cœcum permettent de confirmer cette vérité pathologique que la typhlite et la périty phlite n'existent guère plus comme lésions spéciales et qu'il s'agit d'appendicites. On ne peut cependant contester les cas où une ulcération, une inflammation se sont développées sur le cœcum primitivement mais ces faits sont exceptionnels.

1° Étiologie. — Dans le jeune âge, l'appendicite est fréquente de dix à vingt-cinq ans, rare avant cet âge. Des sujets de deux à sept mois ont pu être atteints. La constipation, les désordres digestifs ordinaires, l'hérédité (Roux, Dieulafoy), les antécédents goutteux, les infections générales telles que

la grippe à localisation facile du côté de l'intestin ont une influence reconnue. Fréquentes à Paris, les appendicites du jeune âge sont relativement rares dans le sud-ouest de la France. Les causes qui président au développement immédiat de cette affection sont toujours : une coudure brusque de l'appendice, le gonflement de sa muqueuse sur un point déterminé, un corps étranger introduit ou formé dans le calibre du diverticule. Les corps étrangers sont de nature variée : ce sont des pépins de fruit très petits, qui irritent la muqueuse et la tuméfient et quelquefois s'enrobent de matières ou de sels calcaires, des coprolithes petits qui peu à peu grossissent, de véritables calculs dans lesquels on trouve « une matière organique stercorale, brunâtre, en grande partie soluble dans l'éther, et des sels minéraux surtout calcaires, phosphates et carbonates de chaux; parfois des sels de magnésie, des traces de chlorures, des sulfates, très rarement de la cholestérine » (Dieulafoy, *Acad. de méd.* 1896). D'après ce dernier auteur, tout corps étranger, à moins qu'il ne soit d'un petit volume, serait d'origine intra-appendiculaire. Ainsi se trouverait ruinée la théorie de Talamon sur la colique appendiculaire résultant de l'introduction plus ou moins violente de corps étrangers poussés du cœcum vers l'appendice, enclavés dans celui-ci et restitués au cœcum.

Signalons enfin comme cause d'appendicite *la tuberculose :* il y a des appendicites qui relèvent de la localisation sur cet organe du bacille de Koch. Dernièrement, il a été opéré dans mon service un cas de ce genre : il s'agissait d'un enfant atteint d'appendicite à répétition dont le diagnostic était incertain : l'appendice était tuberculeux avec abcès caséeux et semis de granulations tuberculeuses sur le péritoine voisin.

2° Pathogénie. — La pathogénie de l'appendicite, qu'elle soit basée sur l'une ou l'autre théorie, n'en est pas moins liée à ce fait qu'à un moment donné le calibre de l'appendice est sur un point de son étendue oblitéré et que toute la cavité, située au delà de l'obstacle, se trouve transformée en cavité close sans communication avec l'intestin et dans les conditions requises

pour devenir un centre infectieux. Les microbes de l'intestin (coli-bacille), inoffensifs quand la circulation est libre, pullulent et ont leur virulence exaltée, si cette circulation est interrompue (Clado, Klecki).

3° Anatomie pathologique. — Dans de telles conditions il se développe une inflammation vive de l'appendice, une sécrétion séro-purulente de la muqueuse et très souvent la perforation ou même la gangrène plus ou moins étendue surviennent. Mais il n'est pas nécessaire que la perforation ou le sphacèle se produisent pour qu'on observe de graves complications du côté du péritoine. En effet, l'infection microbienne a rapidement traversé les parois appendiculaires et envahi la région voisine dans de nombreux cas.

Nous reproduisons ici (fig. 106) le schéma d'un appendice enlevé par nous chez une fillette de huit ans atteinte subite-

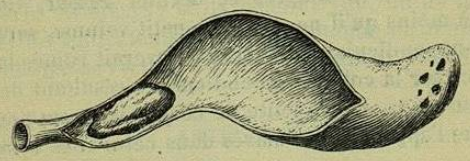

Fig. 106.

Appendice oblitéré par un coprome et distendu par du pus avec perforations à son sommet, extrait dans l'excavation derrière la vessie.

ment de coliques violentes dans la fosse iliaque droite et de tous les signes d'une péritonite par perforation. A l'union des deux tiers externes avec le tiers interne existe une matière intestinale durcie. En deçà l'appendice est absolument sain. Au delà il est volumineux, rouge, couvert d'arborisations vasculaires très développées et porte à son sommet des petites perforations multiples. Cette pièce peut servir de type pour l'ensemble des lésions observées.

La nature et le volume des obstacles, aussi bien la virulence et la pullulation des microbes, expliquent les nombreux cas qu'on peut observer : 1° oblitération momentanée du canal

appendiculaire avec menace bientôt conjurée d'accidents locaux ; 2° accidents locaux isolés d'un département du péritoine voisin de l'appendice autour d'une lésion appendiculaire progressivement, lentement développée ; 3° péritonite généralisée autour d'une inflammation virulente à l'excès, d'une perforation ou d'une gangrène rapides.

Cette simple énumération rend compte de toutes les lésions locales ou générales qui ont été constatées sur la séreuse abdominale, depuis l'adhérence légère, jusqu'à la péritonite purulente avec ses abcès cloisonnés par les anses intestinales, en passant par la péritonite enkystée de la fosse iliaque ou des régions voisines qui, à la façon d'un simple abcès, marche vers les parois abdominales.

Les abcès isolés ou disséminés dans le ventre peuvent s'ouvrir dans les vaisseaux profonds, les anses intestinales, la vessie, ou bien dans une partie du péritoine jusque-là restée saine.

L'inflammation, lentement développée au milieu d'adhérences, de fausses membranes péritonéales, constitue avec son abcès central le cas le plus favorable, mais encore faut-il savoir que cet abcès n'est pas toujours placé dans la fosse iliaque droite. Trois sièges pour ces abcès comme pour la recherche de l'appendice malade peuvent s'offrir en clinique : la fosse iliaque, le petit bassin, la zone ombilicale.

Dans un cas nous avons rencontré un large abcès sous-hépatique, dans un autre nous avons, au milieu d'une péritonite généralisée, trouvé l'appendice perforé derrière la vessie.

Enfin il faut tenir compte des cas où l'appendice, tout à fait extra-péritonéal, est fixé sur la fosse iliaque par le péritoine ; l'inflammation, l'abcès, comme nous l'avons vu dans une de nos interventions, occupait la fosse iliaque et le voisinage de la colonne vertébrale.

Comme lésions anatomiques plus exceptionnelles et plus graves on rencontre enfin de la pyléphlébite, des abcès du foie, de la plèvre et du poumon, témoins irrécusables de la part que le système vasculaire voisin peut prendre au contact du foyer infectieux.

4° Symptômes et marche. — Symptômes et marche sont faciles à saisir dans leur ensemble si l'on a présents à l'esprit les cas variés d'appendicite, tels que les font l'intensité variable du processus initial.

D'une façon générale il existe des prodromes : constipation, anorexie, courbature, fièvre légère, bientôt suivies d'une sensation de pesanteur et de douleur vagues dans le côté droit du ventre. Là, la palpation découvre un point sensible le plus souvent placé sur le milieu d'une ligne qui va de l'ombilic à l'épine iliaque.

Ces signes généraux et la douleur peuvent cesser après vingt-quatre, quarante-huit heures ou davantage et ne plus reparaître. Mais ils sont nombreux les cas où le sujet reste longtemps sans reprendre sa pleine santé : la douleur persiste, la marche, l'action de monter, tous les mouvements la réveillent et l'augmente. Une première attaque appendiculaire, à plus forte raison une attaque appendiculaire prolongée, font toujours craindre des accidents d'une intensité plus grande.

Douleur vive, fièvre, constipation plus grande, météorisme, douleur irradiée par tout le ventre, vomissements alimentaires, puis aqueux ou verdâtres : tels sont les signes qui peuvent annoncer l'appendicite et qui, s'ils cèdent, ne seront que du péritonisme ou de la péritonite localisée, s'ils se perpétuent ou prennent une plus grande intensité avec faiblesse du pouls, refroidissement, faciès tiré, ne peuvent être que de la péritonite grave avec ou sans perforation.

Ces phénomènes graves et rapides dans leur évolution ne sont pas les seuls qu'on puisse observer après les prodromes signalés plus haut. Le cas intermédiaire d'une péritonite localisée avec abcès central se voit très souvent et se reconnaît bien à la persistance de la fièvre, à la douleur localisée, à l'empâtement de la région douloureuse, enfin à l'œdème de la paroi et plus tard à la fluctuation.

Il est inutile d'insister pour établir la haute gravité de l'appendicite et l'obligation pour le chirurgien d'intervenir en temps utile.

5° Diagnostic. — Le diagnostic de l'appendicite est simple ou très difficile. Il est difficile quand le siège de la douleur initiale s'écarte des localisations habituelles ; mais il faut se souvenir que chez l'enfant le cæcum, très mobile, peut se déplacer vers le côté gauche et occuper en somme les situations les plus variées.

La perforation intestinale peut être confondue avec l'inflammation appendiculaire, mais peu importe en ce cas si le chirurgien intervient pour prévenir ou libérer une infection péritonéale grave.

On n'oubliera pas l'ostéomyélite costale, pelvienne, vertébrale.

On aura toujours présentes à l'esprit la colique néphrétique et la simple constipation.

6° Traitement. — Nous acceptons la déclaration formelle de Dieulafoy : Il n'y a pas de traitement médical de l'appendicite. Est-ce à dire que, dès les premiers symptômes révélateurs d'une appendicite, il faut recourir à l'intervention sanglante ? Assurément non, mais le traitement chirurgical s'impose dès que l'affection est nettement accusée et qu'on prévoit à bref délai les complications de voisinage, qui du fait de l'inflammation locale menacent le péritoine.

On ne saurait en effet admettre l'hésitation quand une perforation subite ou une péritonite généralisée viennent de se produire, quand les signes locaux accompagnés de fièvre avertissent que l'infection n'a plus de tendance à s'arrêter, quand l'empâtement accuse un travail de péritonite locale et de suppuration. L'hésitation n'est pas davantage autorisée si le sujet, après une première poussée, conserve toujours de la douleur et présente de temps à autre des retours offensifs faisant craindre des accidents plus redoutables. Cet état chronique est une indication formelle pour l'opération *à froid*.

Affirmer ainsi la nécessité d'agir, c'est tracer la technique des opérations indiquées. Prenons les deux cas extrêmes : celui de l'appendicite avec menaces de complications graves dans laquelle on a pour but d'aller à la recherche de l'organe

malade pour le supprimer et celui des complications déjà produites, de la péritonite plus ou moins généralisée.

Par une incision parallèle à l'arcade crurale à égale distance de cette arcade et de l'ombilic, remontant jusqu'au niveau de l'épine iliaque en la dépassant un peu, on arrive couche par couche sur le péritoine qu'on ouvre pour aller de suite à la recherche de l'appendice. Souvent l'on traversera, entre les muscles, du tissu conjonctif œdémateux, et le péritoine pariétal doublé d'un fascia épaissi présentera l'aspect du *carton mouillé*. Incisée avec précaution sur la sonde cannelée, cette dernière couche donnera accès dans une cavité pleine de pus, dans un abcès intra-péritonéal isolé du reste de la séreuse. Il sera bien difficile de distinguer l'appendice dans cette poche qu'il convient du reste de ne pas explorer d'une manière trop attentive pour ne pas faire à ses parois des déchirures qui verseraient du pus dans le péritoine resté sain. Il arrivera dans quelques circonstances que l'abcès ne sera pas encore en rapport avec la paroi abdominale, mais isolé au milieu d'adhérences profondément placées dans le ventre, tandis que la paroi abdominale est libre encore et qu'au-dessous d'elle la cavité péritonéale est ouverte de tous côtés. On conseille alors de ponctionner avec précaution, de vider la poche, de l'aseptiser lentement pour l'ouvrir enfin et la drainer ou la tamponner à la gaze iodoformée.

Mais il ne faut se faire aucune illusion, l'abcès dans ce dernier cas ne se laisse que rarement surprendre; il prévient au contraire l'opérateur au milieu de ses recherches en versant tout à coup dans le champ opératoire, une partie de son contenu. La surprise serait douloureuse si nous ne savions, comme cela a été dit au cours des discussions récentes, que le péritoine ne se laisse pas aussi facilement inoculer qu'on pourrait le croire. Existe-t-il une certaine tolérance établie par le voisinage d'une inflammation septique? Toujours est-il qu'il ne faut pas mal augurer en principe de l'irruption subite d'une certaine quantité de pus dans la zone péritonéale voisine du foyer appendiculaire, surtout quand le chirurgien, prévenu par expérience de cet accident toujours possible, a pris ses précautions en disposant d'avance sous sa main, des compresses aseptiques pour protéger de suite les parties saines, et la cavité péritonéale. C'est ainsi que dans plusieurs cas, où il semblait qu'une péritonite foudroyante fût inévitable, nous n'avons même pas observé la plus légère élévation de température. On laisse le pus s'écouler peu à peu, on l'absterge au fur et à mesure et quand le foyer est complètement évacué, on glisse à son intérieur de gros drains qui resteront en place. Et surtout qu'on évite de terminer l'opération par des lavages dans la cavité de l'abcès, à plus forte raison dans la cavité péritonéale! La toilette discrète de toutes les parties qu'on suppose contaminées, avec des tampons de gaze aseptique secs, suffit largement. Des sutures de la paroi? à peine en faut-il pour réduire un peu la plaie. Un tamponnement exact autour des drains pour refouler l'intestin et provoquer des adhérences est au contraire indispensable.

Si au contraire il ne s'est pas formé d'abcès, après quelques recherches on trouvera le cæcum et son appendice encore libres d'adhérences, mais tuméfié, gorgé de pus et de liquide septique on enlèvera la partie malade après avoir appliqué au-dessous d'elle une solide ligature au catgut soutenue d'une ligature plus délicate sur la séreuse, et l'on s'attachera à aseptiser avec soin le péritoine déjà compromis par l'infection bacillaire.

La même conduite s'imposera avec rigueur si la perforation s'est produite amenant une péritonite généralisée d'emblée; mais, dans ce cas, de nombreuses difficultés se rencontrent. Elles s'offrent surtout quand un certain temps s'est écoulé depuis le début des accidents. Avant de retrouver l'appendice, il faut le séparer des panses intestinales réunies par des fausses membranes, ouvrir des collections purulentes disséminées au milieu de la masse intestinale. L'asepsie minutieuse est fort difficile, mais elle est nécessaire et doit être suivie du drainage et du tamponnement des points les plus infectés, comme nous l'avons indiqué précédemment.

Tels sont les points principaux de la technique opératoire, qui tout entière doit s'inspirer des règles prescrites pour la laparotomie aseptique.

Ne réservons ainsi qu'une part fort restreinte au traitement médical, qui n'est autorisé qu'au début de l'affection, quand il s'agit seulement de prodromes, d'engouement de l'appendice si l'on veut admettre cette expression ; le repos absolu, les purgatifs légers, la glace sur le ventre permettent d'attendre, mais l'attente doit être armée et non pas nourrie d'illusion. Conseils de prudence qui n'excluent point la hardiesse opératoire, mais tiennent compte des hésitations si fréquentes du diagnostic, sur lesquels dernièrement encore A. Broca insistait à juste titre !

De plus en plus aujourd'hui les objections contre l'intervention rapide disparaissent, et les dernières communications de Dieulafoy, comme la récente discussion de la Société de chirurgie à laquelle tous ont pris part et que Poirier a résumée pour bien montrer l'unanimité à peu près complète des suffrages, engagent les chirurgiens à opérer vite. Pourquoi hésiterait-on enfin chez des sujets frappés d'une péritonite généralisée, qui n'ayant pas reçu les soins nécessaires ont cependant survécu, mais sont menacés d'une fin prochaine : les exemples sont assez nombreux de ces malades qu'une ou plusieurs incisions libératrices ont sauvés. Chez deux enfants, l'un de quinze ans, l'autre de huit ans, nous avons suivi cette pratique au milieu d'une situation désespérée, et tous les deux ont guéri.

ARTICLE X

HERNIE INGUINALE

La hernie inguinale de l'enfance est une hernie congénitale, c'est-à-dire une hernie produite dans un canal séreux préformé par la migration du testicule : le canal vagino-péritonéal.

L'examen des sujets âgés de trois ou quatre mois permet en effet de constater qu'à cet âge la persistance de ce canal séreux existe dans un bon tiers des cas, soit qu'il donne d'un seul ou des deux côtés accès jusqu'au testicule descendu dans les bourses, soit qu'il ait déjà subi une oblitération plus ou moins avancée, qui diminue sa longueur et son calibre.

1° Division. Pathogénie. — Pour comprendre la hernie inguinale congénitale il est nécessaire de se rappeler que le canal vagino-péritonéal présente, avant son oblitération définitive, plusieurs rétrécissements successifs placés de haut en bas, à l'orifice profond et à l'orifice cutané du canal inguinal, dans le scrotum plus ou moins haut au-dessus du testicule, et que dans des circonstances très rares il est encore pourvu de diverticules sur sa paroi postérieure. Il faut savoir encore que ces rétrécissements, exclusivement séreux, peuvent être larges ou étroits, mousses ou tranchants, et présenter l'aspect d'un diaphragme pourvu à son centre d'un orifice plus ou moins étroit; enfin qu'il n'est pas rare de retrouver ce canal atrophié dans une grande partie de son étendue et représenté par une dilatation supérieure, reliée en bas à la vaginale par un tractus fibreux, qui lui-même offrira quelquefois à son centre un canal étroit à peine perméable, vestige de la séreuse. Sur le canal séreux persistant les points de rétrécissement signalés établissent entre eux une série de dilatations : 1° un vestibule rétro-péritonéal amorcé par une valvule du péritoine, bien décrite par Ramonède et Broca ; 2° l'ampoule intra-pariétale ; 3° l'ampoule funiculaire ; 4° la poche péritesticulaire.

Les divers états intermédiaires à la communication large qui représente un sac séreux étendu du péritoine au testicule dans le scrotum et à l'oblitération déjà très avancée, rendent bien compte des variétés de hernie congénitale dont peut avoir à s'occuper la clinique. Chacune des parties intermédiaires aux rétrécissements signalés peut être habitée par la hernie, qui devient ainsi inguinale, funiculaire et vaginale. Mais ces variétés principales ne sont pas les seules à considérer.

La hernie inguinale congénitale peut en effet présenter des caractères bien différents, suivant que le testicule a normalement accompli sa migration ou bien est resté en ectopie. De là les hernies simples et les hernies compliquées d'ectopie testiculaire.

2° Anatomie pathologique. — Examinons les différentes hernies congénitales

A. Hernies simples. — Les hernies simples comprennent les hernies vaginale, funiculaire et inguino-interstielle.

a. *Vaginale.* — L'intestin a franchi toute l'étendue du canal vagino-peritonéal et est descendu jusqu'au testicule qu'il recouvre et dont il n'est séparé par rien. — Les éléments du cordon sont situés en arrière et en bas. La hernie peut acquérir un volume assez considérable. Sa forme globuleuse, ovalaire, offre quelquefois un ou plusieurs étranglements (hernie en bissac ou à collets multiples).

b. *Funiculaire.* — L'intestin a franchi l'orifice profond du canal inguinal, traversé le canal et est venu se montrer plus ou moins loin en dehors de son orifice cutané. Sur sa route il a rencontré dans le canal séreux les rétrécissements ordinaires jusqu'au moment où son oblitération complète ou l'un de ces rétrécissements très étroits, l'ont arrêté au-dessus du testicule. Cette hernie ressemble aux hernies acquises (Kirmisson); mais son anatomie pathologique nous montre qu'elle peut s'étrangler à travers un orifice étroit, que dans certains cas elle s'arrête exactement sur la vaginale à laquelle elle adhère solidement par une cloison fibreuse étroite, que dans des cas plus rares, rencontrant une vaginale distendue par du liquide, elle peut la perforer ou la forcer et venir dans la cavité former une saillie (hernie enkystée de la vaginale).

c. *Inguino-interstitielle.* — La hernie inguino-interstitielle peut n'être que le premier degré de la hernie funiculaire en tant que hernie simple, mais on réserve le nom de hernie interstitielle à une autre variété, dont nous allons parler à propos des hernies accompagnées d'ectopie testiculaire.

B. Hernie congénitale avec ectopie testiculaire. — L'ectopie testiculaire est rare sans hernie : le testicule fait obstacle à la descente de l'intestin ou complique la hernie par sa présence.

a. Le testicule arrêté dans sa migration est loin de constituer pour la hernie qui l'accompagne une barrière qu'elle ne saurait franchir; soit formation du canal séreux indépendante de la migration testiculaire, soit effort de l'intestin sur l'amorce séreuse, tandis que le testicule reste fixé par des adhérences ou par la brièveté du cordon, l'intestin peut descendre jusque dans le scrotum et laisser derrière lui le testicule. On a même vu le canal déférent et l'épididyme déroulés venir faire une anse au-dessous du paquet intestinal hernié. Dans ce déplacement de l'intestin indépendant du testicule la hernie descend plus ou moins loin, acquiert un volume variable. Dans ces cas, toutes les chances se trouvent réunies pour l'atrophie du testicule, qui devient rapidement petit et anémié.

b. La hernie peut ne pas franchir l'anneau cutané du canal inguinal et forme un sac interstitiel contenant à la fois l'intestin et le testicule. Il s'agit alors d'un orifice inguino-cutané étroit, qui ne saurait livrer passage au sac herniaire. Celui-ci se distend et peut rester dans le trajet sans le forcer davantage, mais la distension peut se produire au point de forcer la barrière des lames aponévrotiques et musculaires au-dessus de l'arcade crurale, et le sac se répand entre l'aponévrose du grand oblique situé en avant et le fascia transversalis placé en arrière. Cette hernie *inguino-interstitielle* peut acquérir un volume énorme.

c. Une autre disposition analogue à la précédente se produit encore sous le nom de hernie *inguino-propéritonéale.* Le testicule est le plus ordinairement en ectopie inguinale, la hernie qui l'accompagne franchit même l'orifice cutané, mais elle forme un autre sac profond au-dessous du péritoine, près de l'orifice profond du canal inguinal.

C. Contenu. — La hernie inguinale congénitale contient l'intestin grêle, très rarement une partie du gros intestin, un peu plus fréquemment le cæcum et son appendice dans la hernie droite. A gauche la présence de cette dernière partie est tout à fait exceptionnelle : nous avons opéré deux enfants de quatre ans de hernies inguinales gauches qui contenaient le cæcum et une notable quantité du côlon ascendant; un enfant de six ans d'une hernie droite qui ne contenait que l'appendice iléo-cæcal. — Dans les premières années de la vie la présence de l'épiploon est rare ; cependant A. Broca la signale 90 fois sur 900 cas

au-dessous de quinze ans. Elle peut être compliquée d'adhérences avec le sac. Signalons l'ovaire et la trompe.

A la hernie se trouvent quelquefois ajoutés un ou plusieurs kystes du cordon, vestiges d'une partie du canal vagino-péritonéal. Les kystes, bien étudiés par A. Broca et sous son inspiration par Mencière, peuvent en effet accompagner la hernie, au-dessous de laquelle ils sont situés, mais quand ils paraissent exister seuls, ils doivent encore être considérés comme compliqués de hernie et il ne nous est arrivé qu'une seule fois d'en enlever un, sans rencontrer au-dessus un diverticule vagino-péritonéal.

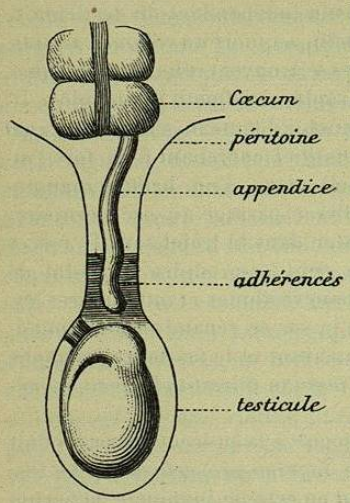

Fig. 107.

Hernie inguinale droite de l'appendice dont le sommet se trouvait retenu, fixé dans un diaphragme épais qui séparait la vaginale du reste de la séreuse vagino-péritonéale.

La hernie inguinale congénitale est recouverte par les enveloppes du cordon ordinairement souples et délicates, mais aussi modifiées, épaisses chez les sujets plus âgés ou ayant fait usage du bandage.

D. Hernie inguinale congénitale chez la petite fille. — Chez la petite fille cette hernie n'a pas d'autre intérêt que sa rareté, elle ne présente rien de très spécial. On a vu des hernies propéritonéales. L'ovaire et la trompe ont été signalés dans le sac avec l'intestin. Le canal de Nuck comme le canal vagino-péritonéal sert de guide à l'intestin : A. Broca, Feré, Sacks ont bien établi sa persistance durant les premiers mois de la vie.

3° Etiologie. — Sur un relevé de 424 hernies inguinales congénitales, Berger constate 253 cas à droite, 119 à gauche et 52 hernies doubles. Les statistiques d'A. Broca et de Kirmisson se rapprochent sensiblement de ces chiffres.

La fréquence est plus grande dans les cinq premières années de la vie.

Si la persistance du canal séreux, dont la pathogénie est assez peu connue, est elle-même la cause première de la hernie congénitale, on doit reconnaître que l'intervention de circonstances adjuvantes est indispensable. Ce sont d'une part le défaut de résistance de la paroi, de l'autre la force propulsive, qui bien souvent se trouvent associées (A. Broca).

Le rachitisme et l'athrepsie en particulier, qui amaigrissent le sujet, toutes les affections et aussi le défaut de soins qui déterminent la toux ou les cris de l'enfant, constituent cet ensemble de faits qu'on retrouve invariablement au chapitre étiologique.

4° Symptômes et diagnostic. — La hernie inguinale est moins souvent constatée pendant les premiers mois de la vie, parce que les causes déterminantes ne sont pas encore intervenues. Nous savons que nombreux sont les sujets chez lesquels, pendant la première année, le canal vagino-péritonéal persiste sans hernie apparente.

Le premier soin du chirurgien, quand on lui signalera une hernie chez un enfant, est de constater s'il n'y a pas eu erreur d'interprétation.

Il est facile de ne pas confondre une hernie avec un abcès par congestion, un kyste du cordon, une hydrocèle simple ou réductible, une tumeur du testicule; ces divers points doivent être examinés avec soin. C'est ainsi qu'il est nécessaire d'aller de suite à la recherche du testicule pour en apprécier la situation, la forme et les rapports, et de bien faire l'examen de ses enveloppes.

Si le testicule est absent, il y a probabilité de hernie concomitante d'une ectopie; s'il est à sa place, on devra après avoir constaté la hernie, préciser sa variété, ses complications.

Pour reconnaître la hernie, les renseignements sont utiles; mais souvent erronés, ils doivent être tenus en suspicion.

Nous savons que tout enfant souffreteux, amaigri, dyspeptique, à parois abdominales flasques, peut être un hernieux. S'il est déjà assez âgé pour se plaindre et répondre aux questions qui lui sont adressées, la probabilité, en l'absence d'une tumeur inguinale, peut être acceptée. Chez les nouveau-nés, la

Fig. 108.
Hernie inguinale de volume moyen.

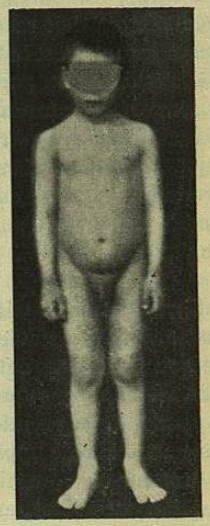

Fig. 109.
Hernie inguinale de moyen volume (après la cure radicale).

constatation matérielle du fait est encore plus nécessaire et souvent il faudra revoir plusieurs fois le petit malade avant de formuler une opinion définitive.

La hernie a paru, a été constatée. Elle est simple ou double avec ou sans ectopie; funiculaire, vaginale ou simplement interstitielle plus ou moins compliquée. D'abord, les hernies interstitielles compliquées sont rares et au point de vue clinique nous nous retrouvons presque toujours chez l'enfant en pré-

sence des formes simples de la hernie funiculaire ou vaginale dont le volume quelquefois excessif ne peut pas nous surprendre.

Mais devons-nous fonder grande espérance sur quelques symptômes, pour reconnaître si elle est funiculaire ou vaginale? Assurément non. A. Broca fait remarquer avec juste raison qu'une hernie peut descendre à certains moments très bas avec un sac cependant très limité, et *vice versâ;* d'autre part, nous savons que le testicule peut être très entouré par l'intestin, alors que cependant il existe une séparation nette entre le sac et la vaginale, à plus forte raison ne pourrait-on reconnaître l'existence d'un orifice étroit séparant le sac et la vaginale. Seul un étranglement subit dans une hernie pourra nous renseigner à peu près sur ce dernier point.

5° Complications. — Dans la hernie congénitale, nous avons signalé les *adhérences de l'épiploon;* assez rares, elles sont reconnues à la persistance d'une masse qui ne suit pas l'intestin et donne aux doigts explorateurs la sensation d'une masse pâteuse plus ou moins dure, un peu inégale, qui encombre une partie du sac.

On a signalé dans quelques cas la *tuberculose* du conduit vagino-péritonéal reconnaissable souvent aux lésions similaires du testicule et de la cavité péritonéale.

L'*inflammation* de la hernie est observée assez rarement, et peut être confondue facilement avec l'étranglement. Dans le doute, l'intervention chirurgicale ne saurait être blâmable puisqu'elle est indiquée pour lever des accidents qui menacent le péritoine et l'intestin.

Il en serait de même dans les cas où un *testicule ectopié frappé d'inflammation*, de *torsion du cordon*, où un *kyste du cordon enflammé*, détermineraient soit du péritonisme, soit de l'inflammation véritable du péritoine.

L'*étranglement herniaire* n'est pas une complication rare, surtout dans les premières années et même chez les nouveau-nés, mais la gravité est moins grande qu'à un âge plus avancé. Le collet du sac et les rétrécissements brusques du canal

séreux n'ont point la résistance qu'ils pourront acquérir plus tard. Aussi l'intestin est-il moins menacé et présente-t-il rarement du sphacèle. Mais on ne saurait accepter d'une manière absolue l'opinion des chirurgiens, qui font peu de cas de l'étranglement et déclarent que le taxis en a toujours raison.

Fig. 110.
Grosse hernie inguinale (avant).

Fig. 111.
Chez un enfant de 3 ans (après la cure radicale).

Les signes de l'étranglement apparaissent rapidement et ont tous les caractères du même accident chez l'adulte. Sans doute la réduction peut être obtenue dans la plupart des cas, mais il serait imprudent, chez un enfant dont la hernie a déjà donné plusieurs alertes, de recourir encore au taxis; la kélotomie et la cure radicale sont infiniment préférables (A. Broca).

Signalons enfin parmi les complications l'état général misérable où une grosse hernie met un enfant soumis à des troubles digestifs, tourmenté par des excoriations douloureuses que fait naître sur la tumeur le contact de l'urine (*cachexie herniaire*).

6° Traitement. — En principe, la cure radicale est le traitement de choix pour la hernie inguinale congénitale. Bien faite, elle n'est pas dangereuse; le succès est la règle. Encore faut-il préciser ses indications.

Chez le nouveau-né, jusqu'à deux ans, nous recourons au bandage. A partir de deux ans ou bien nous cédons encore à une préférence qui nous est formulée par les parents pour continuer son application, mais en revanche nous acceptons avec plus de faveur la cure radicale quand elle ne rencontre pas d'objections, bien convaincu qu'une hernie en apparence guérie peut se reproduire et qu'elle expose toujours le sujet non seulement à des récidives, mais à des accidents d'étranglement dont on prévoit la gravité. La guérison par le bandage exige beaucoup de soins, beaucoup de soucis et elle n'est jamais certaine.

Nous conseillons aussi vite que le petit sujet peut le supporter le bandage à pelote et autant que possible le bandage double. Son application doit être maintenue jour et nuit et surveillée de près, pour éviter les ulcérations et même le sphacèle de la peau, surtout dans les premiers temps de l'application.

Bientôt nous parlerons, à propos de l'ectopie testiculaire, du bandage en fourche chargé de maintenir la hernie et le testicule séparés sans blesser ce dernier. Pour que son application soit efficace, possible, il est nécessaire que le testicule ait cependant acquis une certaine liberté et puisse être assez facilement abaissé.

Dans les cas où il n'en est pas ainsi, mieux vaudrait laisser les choses en l'état sans bandage et attendre que le testicule ait opéré une migration convenable, pour appliquer le bandage ou pratiquer la cure radicale. Mais le bandage en fourche est souvent une pure illusion.

Toute hernie compliquée de kyste du cordon, ou ayant

présenté des accidents voisins de l'étranglement, sera justiciable de la cure radicale, bien plus que du traitement par le bandage. Il en est de même de l'hydrocèle réductible, qu'il y ait ou non hernie bien apparente au-dessus de la tumeur liquide, car la persistance du canal séreux existe et la hernie est au moins menaçante.

Cependant, si convaincu que nous soyons de l'innocuité de la cure radicale et de son excellence, comme méthode de choix, nous ne devons pas l'imposer et devons nous contenter de bien établir ses avantages en attendant l'autorisation d'agir.

A quel âge faut-il opérer? Les enfants trop chétifs ou trop jeunes ne seront pas opérés. Leur hernie sera maintenue jusqu'à ce qu'ils aient atteint l'âge de quinze mois à deux ans ou qu'ils aient acquis la résistance nécessaire pour supporter l'intervention, étant donné souvent que l'hospitalisation crée pour eux, dans les premiers mois, des conditions d'hygiène tout à fait inférieures et menace souvent leur vie. A. Broca, Frœlich (de Nancy) (*Congrès de* 1897) estiment qu'une grosse hernie d'une contention difficile ou impossible peut être opérée chez les tout jeunes enfants au-dessous de deux ans. Nous n'avons pas nous-même hésité à suivre cette pratique.

La cure radicale dans le jeune âge ne diffère point, comme procédé, de la cure radicale chez l'adolescent ou l'adulte. Après incision large prolongée sur la paroi du canal inguinal, on va à la recherche du sac qu'on dissèque avec un instrument mousse ou avec le doigt en l'attirant au dehors jusqu'à ce qu'apparaissent nettement la graisse prévésicale et la paroi vésicale elle-même. Est-il préférable d'ouvrir le sac pour constater son contenu, réséquer l'épiploon et suivre plus facilement la séreuse qu'on aura reconnue sur la tranche de section? Nous conseillons volontiers de n'en rien faire, étant donné qu'on évite l'ouverture du péritoine, que l'épiploon existe rarement dans le sac et que son refoulement sans résection préalable ne paraît pas avoir ici les mêmes inconvénients que chez l'adulte au point de vue de la récidive. Frœlich propose chez le nourrisson de ne pas extirper le sac et de faire

seulement la suture des plaies et d'appliquer un point de suture sur le collet du sac.

Quand il s'agit d'une hernie vaginale, la séreuse sera respectée en bas de la plaie pour créer une tunique vaginale au testicule au moyen de quelques points de suture ou même sans points de suture, tandis qu'en haut elle sera largement sacrifiée jusque dans l'abdomen, comme il a été dit précédemment, pour ne pas laisser du côté du péritoine un infundibulum qui établirait une amorce facile pour la récidive.

La cure radicale s'impose absolument dans le cas de hernie étranglée, mais chez le nouveau-né ou les enfants très affaiblis on pourra lui préférer le taxis. Dans le cas où le taxis échoue et où la vie est par conséquent menacée, la kélotomie et la cure radicale, quel que soit l'âge, quelles que soient les conditions de la santé générale, reprennent tous leurs droits.

ARTICLE XI

COPROME INFANTILE

Signalé avec de nouvelles observations dans ces derniers temps par le professeur Demons (de Bordeaux), le coprome ou tumeur stercorale est rare chez l'enfant, mais il revêt chez lui des caractères spéciaux qui rendent sa description utile. Reportons-nous à la thèse d'Ozier (*Coprome infantile*, Bordeaux, 1898), faite sous l'inspiration du professeur Demons et dans laquelle nous puiserons de nombreux renseignements.

1° Etiologie. — La tumeur stercorale a été observée à tous les âges, mais surtout entre sept et quinze ans et plus souvent chez les garçons. La constipation habituelle est sa cause la plus importante; avec elle nous retrouvons toutes les conditions qui l'amènent : l'entérite produite par l'alimentation défectueuse, le biberon, l'usage prématuré d'une alimentation solide, les féculents. Saint-Philippe (Bordeaux) a insisté sur les troubles digestifs amenés par l'usage des aliments solides,