4° *Enfin l'influence heureuse du traitement antisyphilitique* qui est la règle. Cependant il faut savoir que dans quelques cas ce signe manque; il y a des syphilis rebelles au traitement. Le diagnostic dans ce cas peut être porté quand même en tenant compte des lésions, de leur marche et des antécédents du sujet qui en est porteur.

C. Ostéo-arthropathies déformantes des hérédo-syphilitiques. — Cette forme est tout à fait exceptionnelle, puisqu'il n'en existe que deux observations de connues. « Elle est caractérisée par une déformation épiphysaire spéciale, non plus massive comme précédemment, mais une sorte de végétation ostéophytique de l'épiphyse qui bourgeonne à l'aventure et donne les figures les plus bizarres. » (Fournier.)

Comme autres caractères signalons : les craquements articulaires, parfois des attitudes vicieuses et des atrophies musculaires portant sur tout le membre.

En somme, dans les différents types cliniques que nous venons de décrire nous avons toujours eu affaire à des lésions des épiphyses ayant retenti sur les articulations voisines; c'est pour cela que les manifestations de l'hérédo-syphilis sont plutôt des arthropathies que de véritables arthrites.

Quoi qu'il en soit, ce sont là des cas qu'il faut bien avoir présents à l'esprit et que, partant, nous nous sommes efforcé de décrire aussi simplement que possible.

CHAPITRE II

MEMBRE SUPÉRIEUR

C'est en suivant les régions du membre supérieur que nous décrirons ses maladies chirurgicales. Les malformations congénitales sont les plus nombreuses. Les affections aiguës, les traumatismes ont des points de contact trop fréquents avec lésions de l'âge adulte pour que nous n'ayons pas eu le devoir d'en éliminer un grand nombre ou de ne retenir que les caractères spéciaux présentés par elles.

ARTICLE PREMIER

SURÉLÉVATION DE L'OMOPLATE

La surélévation de l'omoplate est une affection congénitale de l'épaule dans laquelle l'omoplate, plus ou moins déformée et réduite de volume, remonte en haut pour se porter au-devant de la clavicule et se dévie en même temps sur son grand axe pour rapprocher son angle inférieur de la ligne épineuse.

1° Historique. — Cette malformation est encore peu connue. Kirmisson (*Traité des maladies chirurgicales d'origine congénitale* 1898) en rapporte 17 cas empruntés aux auteurs allemands et cite trois observations personnelles dont l'une ne s'accorde pas avec la définition que nous avons donnée parce que chez une fillette de onze ans l'angle inférieur de l'os s'écarterait au contraire de la ligne épineuse. Sprengel (1891) serait le premier qui signala cette affection étudiée plus tard par Shlange et Kœnig (Congr. allemand, 1893), Wolffheim (1896).

2° Anatomie pathologique. — L'omoplate est modifiée dans sa forme et ses dimensions. Sa fosse sus-épineuse est réduite d'étendue et son bord supérieur aussi bien que son angle supérieur ont paru recourbés simulant une exostose (Kolliker); mais plusieurs auteurs ont signalé la présence de véritables exostoses. Kœnig en a enlevé une sur la face antérieure du scapulum. Kirmisson dans sa troisième observation en signale une autre qui s'était développée sur le bord spinal au voisinage de l'épine et s'avançait jusqu'au niveau de la première vertèbre cervicale. — L'os tout entier semble avoir subi une atrophie véritable et certaines observations rapportent la coexistence d'autres malformations du côté des membres. — Enfin il est constant de voir le déplacement du scapulum associé à un certain degré de scoliose, mais les auteurs font remarquer que la scoliose est toujours légère et ne peut, à elle seule, expliquer ce déplacement; la courbure vertébrale est à convexité du côté de la lésion, beaucoup plus rarement à concavité du même côté. L'omoplate gauche est plus souvent atteinte.

3° Symptômes. — Deux ordres de symptômes sont à étudier ici : les symptômes physiques et les troubles fonctionnels.

a. *Symptômes physiques.* — A part les cas de malformations congénitales éloignées, le sujet ne présente en dehors de la déviation scapulaire qu'un léger degré de scoliose, le plus souvent à convexité dorsale du côté déformé.

L'attitude de l'épaule est caractéristique. Le scapulum est surélevé, son angle inférieur remonte à 3, 5, 6 centimètres plus haut que celui du côté opposé; il est en même temps dévié en dedans et se rapproche de la ligne épineuse. Le bord axillaire a perdu sa direction verticale; il est devenu presque horizontal, l'angle supéro-interne s'est élevé. L'os a donc subi un mouvement de rotation en même temps qu'il s'est élevé.

Son bord supérieur, qu'on peut saisir avec les doigts à travers le trapèze, fait une forte saillie au-dessus du creux sus-claviculaire et s'est rapproché de la clavicule au point de pouvoir gêner les doigts qui explorent la région sus-claviculaire. La mobilité de l'omoplate sur la région costale est en général complète, mais elle était dans le cas de Kœnig accompagnée de craquements probablement dus à la présence d'une exostose.

Au-dessus de l'épaule le bord externe du trapèze paraît endu, et l'espace compris entre l'épaule et les parties latérales

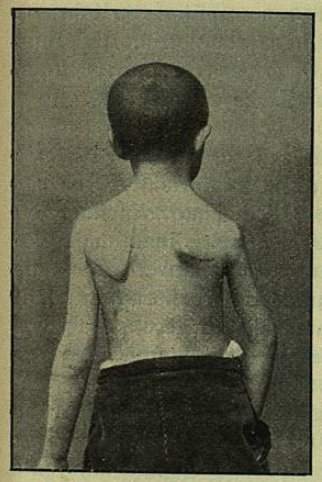

Fig. 139.

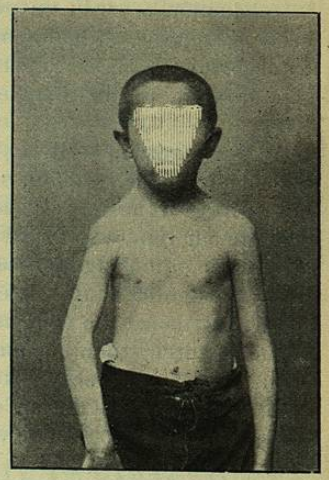

Fig. 140.

Surélévation congénitale de l'omoplate.

du cou est notablement rétréci; l'épaule tout entière paraît plus petite. La tête s'incline enfin du côté de la lésion.

Le membre supérieur est en rotation externe, mais ses mouvements communiqués ne sont point abolis. Tous ces caractères, en particulier l'atrophie de l'épaule, se trouvaient réunies chez le petit malade dont nous reproduisons ici les traits. Ajoutons que la mobilité du bras sur l'épaule était fortement compromise alors que par la radiographie nous constations une intégrité parfaite de l'articulation scapulo-humérale.

b. *Troubles fonctionnels.* — Ils sont au nombre de deux : la douleur et la diminution du mouvement.

La douleur s'accuse par le palper et son siège est le bord supérieur de l'omoplate : les doigts en effet, dirigés de ce côté, la provoquent et l'on voit le sujet élever davantage son épaule et incliner sa tête.

La diminution du mouvement est peu importante.

L'abduction a perdu un peu de son amplitude et le bras à l'état de repos « est maintenu dans la rotation en arrière et en dehors, appliqué sur la partie postérieure du tronc, comme s'il y avait été pendant longtemps attaché » (Kirmisson).

4° Pathogénie. — Il est difficile de donner une théorie pathogénique des symptômes et de la malformation. Le cas à peu près constant est de voir l'omoplate s'incliner en dehors pour rendre son bord axillaire longitudinal ; mais plusieurs faits semblent indiquer une attitude inverse, de telle sorte que tantôt l'angle inférieur se rapprocherait, tantôt il s'écarterait de la ligne épineuse. La scoliose légère qui accompagne la surélévation de l'omoplate présente tantôt une convexité, tantôt une concavité du côté de la surélévation. Cependant il est bien établi qu'en général l'angle inférieur se rapprocherait de la colonne vertébrale, et que la scoliose a sa convexité tournée du côté de la lésion. Dans ces faits différents il n'y a rien qui puisse guider l'interprétation sur telle ou telle déformation primitive de l'omoplate ou de la colonne vertébrale, et l'on ne peut encore discuter les opinions émises parce que les faits cliniques sont encore trop peu nombreux.

Arrêt de développement du scapulum (Kirmisson), attitude vicieuse du membre dans le sein maternel due à la pénurie des eaux de l'amnios (Sprengel), contraction et rétraction intra-utérine du trapèze (Schlange) : telles sont les explications proposées.

Pourquoi le déplacement aurait-il été très modifié ou aurait-il complètement disparu après une intervention sur une exostose ?

Cette question complique encore la question et nous pouvons peut-être dire avec raison que la surélévation de l'omoplate doit être attribuée à des causes multiples.

5° Diagnostic. — Les observations parlent de la surélévation unilatérale; aussi le diagnostic différentiel entre cette affection et l'élévation scapulaire de la scoliose se présente-t-il de suite. Mais dans la malformation que nous étudions, la scoliose est très peu importante; la flèche dépasse à peine quelques millimètres, les côtes ne sont pas ou sont peu déformées tandis que le scapulum est très élevé ; enfin le bord spinal, au lieu de s'écarter de la colonne vertébrale, s'en rapproche et l'exploration attentive fait découvrir des altérations de forme qu'on ne rencontre pas sur l'omoplate dans la scoliose.

6° Traitement. — Le traitement est actuellement aussi pauvre que les connaissances précises qu'on possède sur l'anatomie pathologique, les symptômes et les causes.

Les manœuvres orthopédiques qui améliorent peu ou n'obtiennent aucun résultat, l'ablation d'une exostose par hasard rencontrée : nous ne possédons rien de plus.

ARTICLE II

LUXATIONS CONGÉNITALE ET PARALYTIQUE DE L'ÉPAULE

Les luxations congénitale et paralytique ont bien des traits de ressemblance et doivent être souvent confondues.

§ 1. — Luxation congénitale

La luxation congénitale de l'épaule a une histoire très courte, basée sur un petit nombre d'observations qu'il est encore permis de discuter.

Elle se présente avec les formes : sous-coracoïdienne, sous-acromiale et sus-acromiale (Kirmisson).

Presque toujours étudiée chez des sujets âgés, il ne ressort pas assez des faits publiés que les lésions osseuses indiquées : absence de la cavité articulaire, surfaces articulaires nouvelles, déviation en haut de la coracoïde et de l'acromion, atrophie du scapulum et de l'humérus, ne sont pas des altérations consécutives. Mais il est établi dans certains cas que d'autres arrêts de développement indiquaient l'existence de la luxation scapulo-humérale congénitale.

Les indications opératoires sont celles de la luxation paralytique.

§ 2. — Luxation paralytique

Luxations congénitale et paralytique ont été souvent confondues. La luxation paralytique est celle qui succède à un traumatisme obstétrical tel qu'une traction violente sur les membres supérieurs, à une violence *post partum*, à une paralysie infantile.

1° Symptômes. — La luxation paralytique mérite moins le nom de luxation que ceux d'épaule paralytique ou de laxité paralytique. En effet, l'épaule tombe, s'affaisse, s'allonge et l'on ne voit guère la tête humérale se déplacer en avant ou en arrière pour prendre contact avec l'apophyse coracoïde ou l'épine. La tendance constante est de se porter au-dessous de la cavité glénoïde.

Le bras pend inerte, ou à peu près, le long du corps ; il est en rotation interne et la main qui suit le mouvement regarde en dedans, l'avant-bras se maintient en pronation.

Chez certains sujets il existe encore des mouvements du bras qui peut être porté en avant, en dehors, ou en haut, mais la plupart du temps tous les mouvements sont abolis. Contrairement, l'avant-bras, les doigts se fléchissent et s'étendent, la pronation s'accomplit.

Enfin il existe des cas où toute motilité a disparu ; le membre est complètement paralysé.

A mesure que la maladie devient plus ancienne, la croissance

du membre se trouve entravée, le bras perd de sa longueur et certains groupes musculaires s'atrophient au point de laisser se dessiner sous la peau la tête et les saillies humérales, l'acromion et l'apophyse coracoïde, l'humérus lui-même.

L'examen de l'épaule fait voir une articulation sans rapports d'extrémités osseuses. Le moignon de l'épaule effacé a perdu son relief externe remplacé par une surface plane à travers laquelle on peut introduire le doigt profondément jusqu'à la cavité glénoïde abandonnée. Au-dessous de cette cavité on trouve la tête qui flotte en avant et en arrière. Les mouvements communiqués sont exagérés et rappellent le membre de polichinelle ; *le bras est ballant.*

L'examen des muscles fait avec soin offre des particularités des plus intéressantes en indiquant, au moyen de l'électricité, quels muscles peuvent être régénérés, quels d'entre eux sont perdus pour la vie, et l'on obtient aussi une connaissance exacte des départements paralysés. Ceux-ci offrent deux situations bien tranchées :

Ou bien la paralysie est disséminée sans ordre, quelquefois totale ; ou bien elle suit avec exactitude certaines zones qui représentent le trajet des nerfs du plexus cervical, le radial par exemple, qu'on trouve plus souvent affecté que les autres.

Dans les deux cas l'interprétation ne saurait être douteuse. A la paralysie sans ordre ou totale correspond une lésion de la moelle qui représente bien la paralysie infantile. Kirmisson a signalé, dans ce cas, la conservation constante des faisceaux supérieurs du trapèze innervés par le spinal. A la paralysie qui correspond exactement à la distribution du circonflexe, du radial, à la rigueur d'autres branches nerveuses, correspond une lésion périphérique du plexus brachial telle qu'on la voit après les traumatismes de l'accouchement, les violences extérieures ayant produit par des élongations ou des ruptures l'interruption de l'action nerveuse.

L'examen de l'articulation malade sera toujours complété par l'examen général de l'enfant. Celui-ci fera découvrir souvent, on devrait dire toujours, d'autres lésions paralytiques sur

les membres inférieurs qui viendront confirmer le diagnostic de paralysie infantile.

2° Diagnostic. — L'examen d'ensemble de l'épaule paralytique offre des caractères tout d'abord confus qui semblent ne devoir rien révéler de l'origine de la paralysie. L'électrisation des muscles permet seule de préciser les détails et de remonter à la cause. C'est par elle encore, plus que par les détails anatomiques dont l'importance est cependant indiscutable, que le diagnostic différentiel peut être établi entre la luxation congénitale et la luxation paralytique.

La luxation congénitale a sans doute des déformations, des déplacements en haut, en arrière, en avant, qu'on ne retrouve que peu dans la paralysie, des déformations osseuses plus caractéristiques, mais ses muscles répondent à l'électricité, ils doivent être ce qu'ils sont dans la luxation congénitale de la hanche.

3° Pronostic. — Quelle que soit la cause de la paralysie, le pronostic est grave ; il l'est surtout quand la paralysie est totale. Le membre en effet n'est quelquefois plus accessible au moindre appel de régénération et il devient une véritable gêne, une infirmité des plus pénibles. Si certains groupes musculaires sont conservés, l'infirmité peut être en partie conjurée, grâce à l'électricité, aux appareils, aux opérations.

4° Traitement. — L'électricité, les appareils, l'intervention chirurgicale sont les moyens auxquels on peut avoir recours pour le traitement de cette affection.

a. *Par l'électricité.* — C'est le premier traitement auquel il faut avoir recours. Il est sans espoir sur les muscles qui ne répondent pas aux courants ou répondent par la réaction de dégénérescence, même après un long traitement ; il peut amener une guérison prochaine si les muscles sont seulement affaiblis ou répondent par une réaction ambiguë ; mais dans ce dernier cas, faut-il faire des réserves.

b. *Par les appareils.* — Après un traitement électrique sérieux, quand, malgré tous les efforts, l'épaule reste ballante, tandis que l'ensemble du membre supérieur jouit de mouvements assez étendus et énergiques, l'application d'un appareil d'immobilisation sur l'épaule devient utile, mais cette application peut être mise en regard d'une intervention chirurgicale qui ankyloserait l'épaule, et sérieusement critiquée.

c. *Par une opération.* — L'arthrodèse scapulo-humérale (Albert de Vienne, J. Wolff, Karewski) encore peu connue, peu pratiquée par les chirurgiens, offrirait de sérieux avantages. Par l'ablation méthodique de tous les cartilages de la tête et de la cavité glénoïde, on pourrait obtenir sinon la soudure osseuse, du moins une ankylose fibreuse plus ou moins serrée et une solidité suffisante du membre pour permettre à l'avant-bras et à la main d'exécuter avec profit les mouvements dont ils sont encore capables (Daraignez). Au contraire, les appareils ont l'inconvénient d'accentuer peu à peu l'atrophie du membre paralysé.

L'arthrodèse de l'épaule présente des difficultés de coaptation pour les surfaces dépouillées de leurs cartilages. Le raccourcissement de la capsule, la suture des surfaces opposées, paraît donc nécessaire et, d'après Wolff, l'arthrodèse deviendrait aussi une arthrorrhaphie.

R. Frœlich (de Nancy) dans un excellent article (*Rev. mens. des maladies de l'enfance*) sur l'épaule ballante, envisage les insuccès de l'arthrodèse et de l'arthrorrhapie sur cette articulation sollicitée par le poids du membre supérieur et par conséquent menacée de perdre peu à peu les bénéfices de l'opération subie. En principe il donne une réelle faveur au bandage surtout dans la classe riche seule à même de pouvoir supporter les lenteurs d'un traitement électrique qui peut dépasser deux ans. Il résume ainsi ses conclusions : — « Dès que la paralysie des muscles périarticulaires aura été constatée, il faudra, même si la contractilité électrique persiste, et s'il y a espoir de voir les muscles se rétablir, faire porter un bandage pour rendre aux muscles malades leur position normale en rapprochant leurs points d'insertion et en soustrayant ces organes aux tiraillements nuisibles que leur fait subir le poids

du membre ballant. L'appareil devra être porté d'une façon continue entre les moments où sera appliqué le traitement par le massage et l'électricité. — Ce dernier traitement devra être employé avec patience pendant des mois et des années ; le retour à la fonction musculaire étant quelquefois très tardif. — Si après ce laps de temps, les muscles n'ont pas récupéré leur intégrité, il faudra se décider suivant les circonstances, soit pour le port définitif du bandage, soit pour l'arthrodèse. »

L'appareil de soutien employé par Frœlich se compose de deux pièces : « l'une est une sorte d'épaulette en cuir moulé qui embrasse le moignon de l'épaule sur lequel elle est fixée solidement par deux ceintures qui passent sous l'aisselle opposée. Au niveau de l'acromion et dépassant un peu cette saillie osseuse, l'épaulette porte un crochet auquel est attaché la deuxième pièce du bandage. Celle-ci est un brassard de cuir capitonné qui saisit le bras et que l'on peut élever à volonté. »

Il est facile d'assurer la flexion de l'avant-bras au moyen d'une courroie supplémentaire reliant un bracelet à l'appareil précédent.

ARTICLE III

ABSENCE DE LA CLAVICULE

L'absence de la clavicule est totale ou partielle et c'est toujours l'extrémité externe qui se trouve frappée d'arrêt de développement. Il s'agit là d'une malformation dont le diagnostic s'impose ; il suffit de suivre attentivement les clavicules d'un sujet porteur d'autres arrêts de développement pour constater l'absence d'une partie de cet os.

Cette anomalie congénitale se trouve associée à la phocomélie, mais elle est, dans des cas très rares, indépendante d'autres malformations et elle ne serait pas incompatible avec un

fonctionnement assez régulier des membres supérieurs (Kirmisson).

ARTICLE IV

SOUDURE CONGÉNITALE DES OS DE L'AVANT-BRAS

Cette malformation congénitale, peu décrite, mérite d'être signalée ; elle paraît coïncider avec des arrêts de développement des extrémités osseuses du cubitus et du radius.

1° Anatomie pathologique et symptômes. — Nous avons observé un intéressant exemple de cette lésion qui nous a été récemment présenté. La photographie par le procédé Rœntgen montrait que près de leurs extrémités, au-dessous de l'articulation radio-cubitale supérieure, les deux os de l'avant-bras étaient unis dans une étendue de 1 centimètre et demi. Cette anomalie était symétrique et du côté droit il existait une atrophie étendue de l'extrémité inférieure du radius. Cette double malformation était accompagnée d'une attitude fixe de pronation avec inclinaison légère de la main en attitude de main bote cubito-palmaire. Les mouvements de supination étaient impossibles et pour arriver à présenter en avant la paume de la main, l'enfant devait prendre des attitudes de torsion dont l'épaule et la région lombaire faisaient les frais.

Dans son article « Main bote » (*Maladies chirurgicales congénitales*), Kirmisson a rapporté deux exemples d'absence partielle du cubitus et du radius où, après vérification de nécropsie, la soudure des deux os de l'avant-bras est signalée une fois en haut, l'autre fois au-dessous de la partie moyenne de l'avant-bras.

2° Traitement. — L'indication devrait être dans ces cas exceptionnels l'ostéotomie linéaire ou la résection à la gouge de la soudure interosseuse. Mais un diagnostic très exact, con-

trôlé par la radioscopie et complété par l'examen électrique des muscles est, on le comprend, indispensable pour vérifier l'utilité de l'opération et arrêter d'avance les divers temps qu'elle devrait parcourir.

ARTICLE V

LUXATIONS CONGÉNITALES DU COUDE

La luxation congénitale des deux os de l'avant-bras n'a été que très rarement observée (obs. de CHAUSSIER et de HOFFMANN).

1° Anatomie pathologique. — Il s'agit de luxations du radius le plus souvent en arrière, plus rarement en avant et en dehors, qui sont uni ou bilatérales et coïncident ordinairement avec d'autres malformations surtout de l'avant-bras et de la main où le cubitus peut être absent ou très atrophié, où la main se trouve réduite à un petit nombre de pièces osseuses ou frappée d'ectrodactylie. Telle est l'observation de KIRMISSON (*Maladies chirurgicales congénitales*, p. 481).

Sur le radius déplacé on peut constater des altérations de la surface cartilagineuse, un allongement de l'extrémité déplacée, et sur l'humérus abandonné par elle des lésions similaires : absence de cartilage, absence ou déformation du condyle, dépressions anormales exercées par la tête du radius.

2° Symptômes. — Déplacement de l'extrémité sensible sous la peau en avant, en arrière ou en dehors, déformation plus ou moins étendue du coude en rapport avec ce déplacement et les anomalies de développement, mobilité anormale ou diminution de l'amplitude des mouvements.

3° Traitement. — Le traitement se trouve tout tracé par les altérations de la fonction. Celles-ci peuvent réclamer une résection limitée du radius quand son extrémité se trouve

en opposition avec l'humérus et gêne l'extension ou la flexion.

ARTICLE VI

CUBITUS LAXUS

Le coude présente quelquefois chez l'enfant une laxité articulaire tendant à exagérer les mouvements d'extension, de telle sorte que les deux segments du membre forment un angle saillant en avant, plus ou moins prononcé (O'ZOUX).

1° Étiologie. — Cette anomalie peut être uni ou bilatérale ; elle est relativement rare, mais plus souvent observée chez les filles. L'hérédité nerveuse paraît exercer sur elle une certaine influence, mais si la lésion est souvent congénitale, elle peut encore être observée à la suite des maladies graves, des traumatismes et du rachitisme qui a porté ses atteintes à la fois sur les os et les ligaments.

2° Anatomie pathologique. — Au coude (*cubitus laxus*, O'ZOUX, de Bordeaux) l'appareil ligamenteux est largement intéressé dans quelques cas, comme le prouve l'étendue des mouvements normaux ; l'extrémité supérieure de l'humérus est petite, aplatie d'avant en arrière, et pourvue d'une cavité olécranienne profonde. La tête du radius ainsi que le condyle sont plus petits, mais l'extrémité supérieure du cubitus ne paraît pas avoir présenté de déformations.

Au genou des altérations analogues existent, mais ordinairement moins accusées.

Comme le fait remarquer O'ZOUX, il est en effet commun d'observer un état de laxité ligamenteuse sur un certain nombre de jointures quand le coude par son altération plus prononcée paraît constituer seul l'anomalie congénitale ou acquise. Ce sont le genou, le poignet, nous ajouterons l'épaule, qui fixent à cet égard l'attention.

Autour des jointures malades, il n'existe aucun trouble vasculaire ou nerveux et ainsi les paralysies accidentelles se trouvent écartées.

3° Symptômes. — L'hyperextension et quelques mouvements de latéralité plus prononcés dans les articulations serrées sont les premiers symptômes sensibles de la lésion.

Au coude qui se trouve réduit de volume dans son diamètre transversal l'extension dépasse le léger angle obtus antérieur et forme un angle proéminent; le pli du coude est donc effacé et remplacé par une saillie produite par l'apophyse coronoïde et l'extrémité humérale, tandis qu'en arrière l'olécrane disparaît profondément.

Le mouvement de flexion est normal; il existe des mouvements de latéralité assez prononcés.

Chez un de nos malades l'ensemble des mouvements articulaires, extension, flexion, pronation et supination, hyperextension se sont présentés tellement accusés que dans certaines attitudes ils simulaient une luxation, et cependant la force musculaire, la solidité de la jointure ne se trouvaient point diminuées. C'est en effet un caractère de cette anomalie de voir la fonction du membre rester intacte ou à peu près.

4° Pronostic et traitement. — La laxité articulaire n'entraîne aucune conséquence sérieuse, si ce n'est peut-être de prédisposer aux déplacements, aux luxations qui, produites dans de telles conditions, seraient d'une réduction facile. Nous avons donné des soins à un sujet de dix-huit ans prédisposé par des laxités articulaires qui, dans les trois années précédentes avait eu, à propos de traumatismes des plus légers, deux luxations de l'épaule droite et de l'épaule gauche, deux luxations du coude (droit et gauche), une luxation de la cuisse.

Le traitement chirurgical est nul. L'électricité, le massage, l'hydrothérapie sont les seuls moyens qu'on puisse conseiller pour tonifier les muscles, les développer et constituer autour des articulations affaiblies des liens fixateurs plus solides. Il

semble du reste que la laxité articulaire diminue à mesure que la croissance s'achève.

ARTICLE VII

CUBITUS VALGUS, CUBITUS VARUS

On désigne sous cette dénomination des difformités du membre supérieur, caractérisées par la projection de l'avant-bras en dehors avec saillie du coude en dedans (*cubitus valgus*) ou la projection de l'avant-bras en dedans avec saillie du coude en dehors (*cubitus varus*). Dans la majorité des cas, cette déformation coïncide avec l'intégrité des mouvements des articulations huméro-cubitale et radio-cubitale.

1° Etiologie. — Comme toutes les difformités du squelette, le cubitus valgus ou varus peut être congénital ou acquis. Cependant les cas de malformation congénitale du coude sont plus connus; par analogie avec les autres articulations on est en droit d'admettre leur existence et d'attribuer leur production au rachitisme fœtal.

La rareté des difformités acquises est plus apparente que réelle. Cela tient à l'absence de troubles fonctionnels et il est probable qu'une recherche méthodique des cas augmenterait beaucoup le nombre des observations.

Deux causes sont surtout connues : *le rachitisme et les traumatismes.*

a. *Cubitus varus ou valgus rachitique.* — Constituent des des déformations bien moins fréquentes que les mêmes lésions des membres inférieurs : genu valgum ou varum : la différence fonctionnelle en est cause. La prédominance du genu valgum qui n'est que l'exagération de la disposition normale des segments osseux du membre inférieur s'explique facilement. Au coude, au contraire, la déformation se produit tantôt dans un sens, tantôt dans un autre et le cubitus valgus est moins fréquent que le cubitus varus.

b. *Cubitus varus* ou *valgus traumatique* seraient, d'après certains auteurs la conséquence des fractures du coude si fréquentes chez les enfants.

c. *Autres causes.* — D'autres causes peuvent aussi arriver au même résultat : déjettement du coude en dehors ou en dedans de sa situation physiologique produit par des affections locales telles que l'ostéo-myélite de l'extrémité inférieure de l'humérus, la nécrose d'une des extrémités articulaires, les arthrites et arthropathies du coude.

Ce dernier groupe doit être distrait des difformités que nous étudions ; aussi le désignerons-nous sous le nom de *faux cubitus varus* ou *valgus*.

2° Anatomie pathologique. — Dans les cas où le rachitisme est en cause, l'incurvation pathologique ne se produit pas constamment aux dépens de la même partie de l'humérus ; tantôt c'est la diaphyse, tantôt c'est l'épiphyse qui sont plus particulièrement intéressées ; quoique les déviations rachitiques de l'humérus se produisent plus fréquemment dans le plan antéro-postérieur, il n'en est pas moins vrai que les déviations latérales s'observent aussi produisant le cubitus varus si la courbure est à convexité externe ; le cubitus valgus, si la concavité regarde en dehors.

Dans ces cas de déformations rachitiques, il est presque de règle que les deux coudes soient déformés ; d'un côté la difformité peut être plus accusée que de l'autre ; mais il ne semble pas que la déviation soit plus accentuée à droite qu'à gauche, ainsi qu'on pourrait le penser en raison de l'inégalité fonctionnelle qui existe en faveur du côté droit.

Le rachitisme peut produire les difformités que nous étudions, de deux manières : 1° *par incurvation diaphysaire* (Mickuliz), nous venons de le voir ; 2° *par déformation épiphysaire* à la suite d'un trouble dans l'évolution du cartilage jugal ayant amené un accroissement inégal des deux condyles de l'humérus. Dans ce dernier cas, la direction de l'interligne n'est plus transversale ou à peu près, mais très oblique, et c'est cette obliquité même qui produit le cubitus varus ou valgus, suivant que l'axe articulaire est oblique en bas et en dehors ou en bas et en dedans.

Dans quelques cas le cubitus est à la fois diaphysaire et épiphysaire ; c'est lorsque l'une et l'autre partie de l'os participent à la déformation.

Quoi qu'il en soit, dans les cas où le rachitisme est en cause, on trouve sur le même sujet d'autres stigmates : nouures, chapelet, cyphose, etc. Comment se produit la déformation, le ramollissement osseux d'origine rachitique étant admis et quelle est la cause de la fréquence du cubitus varus ? Telle est la question qui se présente tout de suite à l'esprit et que les auteurs se sont en vain efforcés d'élucider. L'action musculaire ne saurait expliquer le fait qui nous occupe ; il paraît ressortir des observations connues que le sens de la déviation est bien plutôt sous la dépendance de causes mécaniques extrinsèques : tel le cas de Karewski relatif à une enfant de sept ans atteinte de double cubitus varus produit par l'usage prolongé d'un chariot roulant sur lequel l'enfant appuyait ses coudes fléchis en essayant de marcher. C'est par une recherche attentive des attitudes, des jeux et des travaux du sujet porteur d'un cubitus varus ou valgus qu'on peut arriver à connaître sous quelle influence la difformité s'est produite. Le problème serait ainsi simplifié.

Le cubitus varus ou valgus traumatique est caractérisé par l'absence de signes rachitiques et l'anamnèse d'un traumatisme du coude. La variété varus la plus souvent observée est caractérisée anatomiquement par la déformation du condyle huméral qui semble allongé et est plus volumineux qu'à l'état normal ; son bord inférieur est abaissé par rapport au bord inférieur de la trochlée.

L'épicondyle est plus saillant, il est aussi abaissé par rapport à l'épitrochlée et la ligne qui réunit ces deux saillies, de transversale est devenue oblique, suivant en cela l'orientation nouvelle des surfaces articulaires. La trace du traumatisme se trouve dans l'augmentation de volume de l'extrémité inférieure de l'humérus perceptible à la palpation et surtout à l'aide de la radiographie.

Les os de l'avant-bras ne présentent que quelques légères modifications ; les ligaments et les muscles conservent leur résistance et leur vigueur.

Schwartz et Jalaguier ont décrit et étudié la luxation habituelle ou intermittente qui se produit dans certains cubitus varus. Dans ces cas, on sent en dedans de l'épitrochlée un cordon dur et sensible qu'on peut refouler dans la gouttière épitrochléo-olécranienne et qui est susceptible de se luxer de nouveau dans les mouvements spontanés ou provoqués.

La difformité produite par un traumatisme n'apparaît souvent que quelque temps après l'accident : elle est la conséquence d'un arrêt de la prolifération et de l'évolution des cellules cartilagineuses qui ne subissent plus le processus régulier de l'ossification (Ollier), fait observé quand le trait de fracture a intéressé le cartilage de conjugaison.

3° Symptômes, marche, pronostic. — Quelle que soit la variété à laquelle on a affaire : rachitique ou traumatique, le cubitus varus ou valgus se caractérise surtout par la disposition anormale du bras et de l'avant-bras. Prenons le cubitus varus, le plus fréquent, comme exemple : l'avant-bras étant en extension et en supination, on constate que l'axe du bras prolongé passe en dehors de l'axe de l'avant-bras ; ces deux axes forment à leur rencontre, au niveau du coude, un angle ouvert en dedans. C'est en somme l'inverse de la disposition normale, puisque le coude est habituellement en valgus léger, dont le valgus pathologique est la simple exagération.

La pronation efface ou atténue la malformation. Celle-ci disparaît complètement dans la flexion de l'avant-bras sur le bras : c'est là un fait à rapprocher de ce qui se produit dans le genu valgum.

Le fonctionnement du coude ne présente rien de particulier. Tous les mouvements sont normaux et il n'y a jamais de douleurs.

Pour mesurer la difformité, il suffit de prolonger l'axe de l'humérus et d'établir la distance qui le sépare, au niveau du poignet, du bord interne ou externe de l'avant-bras.

Les cubitus varus et valgus s'atténuent souvent avec l'âge ; mais toujours leur pronostic est sans gravité.

4° Diagnostic. — En présence d'une attitude anormale du coude, il ne faut pas porter immédiatement le diagnostic de cubitus varus ou valgus. Il faut d'abord éliminer les cals vicieux, les pseudarthroses, les ostéomyélites et nécroses, les arthrites du coude, etc., etc., qui sont susceptibles de produire des faux cubitus varus ou valgus. Ceci fait, on recherchera à quelle variété, rachitique ou traumatique, se rapporte le cas qu'on étudie.

5° Traitement. — Avant de songer au traitement on fera la radiographie du coude afin de confirmer les données de la clinique. S'il s'agit d'un sujet jeune, ou bien on laissera la difformité disparaître d'elle-même ; ou bien on fera quelques légers essais de redressement afin d'en hâter la disparition.

Si l'on a affaire à un adolescent et que dans un but esthétique on soit forcé d'intervenir, ce sera à l'ostéotomie au-dessus des condyles de l'humérus abordé par son côté externe en ayant soin d'éviter le radial, qu'il faudra avoir recours, plutôt qu'à l'ostéoclasie, qui doit être rejetée en raison des nombreux organes vasculo-nerveux de la région. L'arthrectomie et la résection ne peuvent s'adresser qu'à des cas tout à fait exceptionnels.

ARTICLE VIII

MAIN BOTE

Analogue du pied bot, la main bote représente une attitude fixe anormale de la main sur l'avant-bras.

1° Division, variétés. — Congénitale ou acquise, uni ou bilatérale, la main bote offre des variétés d'attitude qui représentent l'exagération des mouvements normaux de la main, extension (main dorsale), flexion (main palmaire), adduction