Les os de l'avant-bras ne présentent que quelques légères modifications ; les ligaments et les muscles conservent leur résistance et leur vigueur.

Schwartz et Jalaguier ont décrit et étudié la luxation habituelle ou intermittente qui se produit dans certains cubitus varus. Dans ces cas, on sent en dedans de l'épitrochlée un cordon dur et sensible qu'on peut refouler dans la gouttière épitrochléo-olécranienne et qui est susceptible de se luxer de nouveau dans les mouvements spontanés ou provoqués.

La difformité produite par un traumatisme n'apparaît souvent que quelque temps après l'accident : elle est la conséquence d'un arrêt de la prolifération et de l'évolution des cellules cartilagineuses qui ne subissent plus le processus régulier de l'ossification (Ollier), fait observé quand le trait de fracture a intéressé le cartilage de conjugaison.

3° Symptômes, marche, pronostic. — Quelle que soit la variété à laquelle on a affaire : rachitique ou traumatique, le cubitus varus ou valgus se caractérise surtout par la disposition anormale du bras et de l'avant-bras. Prenons le cubitus varus, le plus fréquent, comme exemple : l'avant-bras étant en extension et en supination, on constate que l'axe du bras prolongé passe en dehors de l'axe de l'avant-bras ; ces deux axes forment à leur rencontre, au niveau du coude, un angle ouvert en dedans. C'est en somme l'inverse de la disposition normale, puisque le coude est habituellement en valgus léger, dont le valgus pathologique est la simple exagération.

La pronation efface ou atténue la malformation. Celle-ci disparaît complètement dans la flexion de l'avant-bras sur le bras : c'est là un fait à rapprocher de ce qui se produit dans le genu valgum.

Le fonctionnement du coude ne présente rien de particulier. Tous les mouvements sont normaux et il n'y a jamais de douleurs.

Pour mesurer la difformité, il suffit de prolonger l'axe de l'humérus et d'établir la distance qui le sépare, au niveau du poignet, du bord interne ou externe de l'avant-bras.

Les cubitus varus et valgus s'atténuent souvent avec l'âge ; mais toujours leur pronostic est sans gravité.

4° Diagnostic. — En présence d'une attitude anormale du coude, il ne faut pas porter immédiatement le diagnostic de cubitus varus ou valgus. Il faut d'abord éliminer les cals vicieux, les pseudarthroses, les ostéomyélites et nécroses, les arthrites du coude, etc., etc., qui sont susceptibles de produire des faux cubitus varus ou valgus. Ceci fait, on recherchera à quelle variété, rachitique ou traumatique, se rapporte le cas qu'on étudie.

5° Traitement. — Avant de songer au traitement on fera la radiographie du coude afin de confirmer les données de la clinique. S'il s'agit d'un sujet jeune, ou bien on laissera la difformité disparaître d'elle-même ; ou bien on fera quelques légers essais de redressement afin d'en hâter la disparition.

Si l'on a affaire à un adolescent et que dans un but esthétique on soit forcé d'intervenir, ce sera à l'ostéotomie au-dessus des condyles de l'humérus abordé par son côté externe en ayant soin d'éviter le radial, qu'il faudra avoir recours, plutôt qu'à l'ostéoclasie, qui doit être rejetée en raison des nombreux organes vasculo-nerveux de la région. L'arthrectomie et la résection ne peuvent s'adresser qu'à des cas tout à fait exceptionnels.

ARTICLE VIII

MAIN BOTE

Analogue du pied bot, la main bote représente une attitude fixe anormale de la main sur l'avant-bras.

1° Division, variétés. — Congénitale ou acquise, uni ou bilatérale, la main bote offre des variétés d'attitude qui représentent l'exagération des mouvements normaux de la main, extension (main dorsale), flexion (main palmaire), adduction

(main cubitale), abduction (main radiale). Mais la main bote dorsale est une rareté, tandis que la main palmaire représente les cas ordinaires. Toutefois la flexion forcée et directe est encore exceptionnelle et il s'agit presque toujours des deux types *radio-palmaire* ou *cubito-palmaire*.

2° Causes, pathogénie. — La main bote congénitale seule nous occupera; les attitudes vicieuses consécutives aux traumatismes, aux arthrites, aux ulcérations accidentelles ont une pathologie qui, dans cet article, ne saurait trouver sa place.

Les causes de la main bote sont celles du pied bot : attitudes dans le sein maternel, hérédité quelquefois prouvée, lésions nerveuses centrales (on connaît des faits de paralysie congénitale). Mais le rôle principal appartient probablement aux lésions amniotiques telles que rétrécissement de la cavité et adhérences. Celles-ci s'opposent au régulier développement, comme elles produisent les hémi et ectromélies ou les amputations congénitales auxquelles la main bote est du reste quelquefois associée.

La disposition même de l'articulation du poignet explique en partie les attitudes variées de la main bote. Sur une articulation saine on voit que le renversement de la main en arrière est, au delà d'une certaine limite, pénible (rareté de la *main dorsale*), que la flexion forcée arrive au contraire à une inclinaison prononcée de la main sur la face antérieure de l'avant-bras (fréquence relative de la *main palmaire*), que l'adduction est toujours supérieure à l'abduction à cause de la saillie moins prononcée du cubitus en dedans (la main bote palmaire s'incline plus souvent du côté du cubitus : *main cubito-palmaire*).

Tout ceci est vrai pour la main bote sans arrêt de développement des os. Or on constate que cette affection congénitale est trop souvent liée à des anomalies des os de l'avant-bras et que l'absence totale ou partielle du cubitus ou du radius est accompagnée d'une attitude en rapport exact avec elle. La main s'incline du côté de l'os atrophié, comme à l'état sain, elle s'incline du côté du cubitus, qui est l'os le plus court (fré-

quence de la main bote cubito-palmaire quand les os sont régulièrement développés).

Fig. 141.
Main bote cubito-palmaire simple.

3° Anatomie pathologique. — L'intégrité des os dans la main bote est assez rare ; nous pouvons cependant rapprocher nos observations personnelles de celles de Kirmisson, qui dans huit observations l'a quatre fois constatée.

Dans les cas plus fréquents où le squelette est incomplètement développé, c'est du côté du radius que l'anoma-

lie s'est produite, amenant une main bote radio-palmaire.

L'absence du radius est totale le plus souvent, rarement partielle, et elle entraîne des modifications sérieuses du côté de l'humérus entier, dont la tête irrégulière se prête peu aux mouvements de l'épaule, dont l'extrémité inférieure manquant

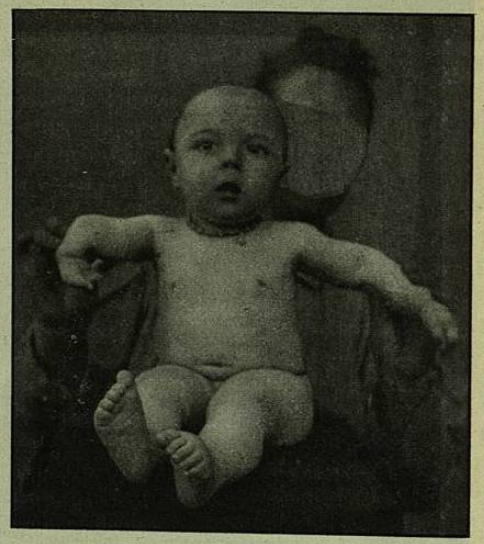

Fig. 142.
Main bote avec arrêt de développement des deux os de l'avant-bras.

de condyle est plus petite et plus globuleuse. Les os externes des deux rangées du carpe manquent encore ainsi que les deux premiers métacarpiens. Toute la zone radiale du membre supérieur est donc frappée d'un arrêt de développement que les muscles suivent parallèlement : longue portion du biceps, radiaux et supinateurs, muscles thénar n'existent pas, et leur absence entraîne également de grandes irrégularités dans l'anatomie des troncs nerveux. A défaut d'autopsies telles que

les a faites Kirmisson chez deux sujets, nous avons pu constater par l'examen électrique les désordres de la musculature même dans un cas d'arrêt de développement de la moitié inférieure du radius.

L'absence *incomplète* du radius est beaucoup plus rare, mais toujours accompagnée dans une proportion variable des mêmes désordres des muscles et du squelette que l'absence complète. Comme Kirmisson, nous avons à signaler la soudure des deux os de l'avant-bras vers leur extrémité supérieure.

Plus rares encore sont les arrêts de développement du cubitus, complets ou incomplets : avec eux la soudure des os est signalée, ainsi que les anomalies identiques à celles dont il est précédemment question. C'est la zone cubitale qui est frappée tout entière, dans le squelette, les muscles, les nerfs. La moitié interne de la main subit ainsi des pertes plus ou moins grandes dont l'ectrodactylie est l'expression, comme dans l'arrêt de développement du radius.

Signalons dans la main bote d'autres malformations voisines ou éloignées : présence de sillons congénitaux près de la main déviée, sur les membres inférieurs ou sur le tronc, pieds bots, becs de lièvre, etc...

4° Symptômes. — Main dorsale ou main palmaire sans lésions osseuses bien nettes, avec un développement relativement complet se réduisant à une situation vicieuse accompagnée d'une saillie de la première rangée du carpe. La réduction est ordinairement facile, mais l'attitude défectueuse se reproduit aussitôt ~~sollicitée~~ par les ligaments et les tendons raccourcis.

La main cubito-palmaire, qu'on voit encore dans les cas d'intégrité du squelette, est une variété de la main palmaire et les signes, à part une saillie de l'extrémité du radius en dehors, sont à peu près les mêmes.

Avec les arrêts de développement ou l'absence du cubitus ou du radius, les caractères de la malformation s'accentuent. Le membre est souvent tellement déformé et réduit qu'avec l'absence de certains doigts, le raccourcissement de l'avant-

bras, sa déviation, sa diminution de volume il rappelle l'hémimélie. Sur un enfant dont nous montrons ici le dessin les deux os, cubitus et radius, réduits de longueur et de volume, donnent l'expression générale de cette difformité (fig. 142).

Dans l'un ou l'autre cas, main radio-palmaire ou cubito-palmaire, la saillie de l'extrémité du cubitus ou du radius est quelquefois considérable et la peau est fixée sur elles par des adhérences, résultat probable de compressions subies dans le sein maternel. A de tels déplacements et arrêts de développement correspondent des troubles fonctionnels sérieux qui peuvent aller jusqu'à l'impotence complète de l'avant-bras et de la main. Dans les cas moins avancés il est souvent difficile ou même impossible de ramener la main dans une situation voisine de la normale.

5° Diagnostic. — La main bote congénitale ne peut être méconnue. Les commémoratifs et l'examen électrique feront toujours reconnaître une main paralytique. La radiographie est utile pour préciser les altérations du squelette.

6° Traitement. — La main bote avec intégrité du squelette doit être de bonne heure traitée par le massage aidé de la section des tendons grand et petit palmaires, radiaux s'il y a lieu. Nous repoussons absolument la section des fléchisseurs ou des extenseurs des doigts. Nous avons par le massage obtenu de très bons résultats.

Certaines mains botes avec absence étendue du squelette, peuvent par les nombreuses malformations et impotences fonctionnelles qu'elles entraînent mettre en discussion l'opportunité d'une opération radicale : mais avant d'accepter cet aveu d'impuissance, il faut examiner avec soin si plus tard il ne serait pas possible d'utiliser la main, un ou plusieurs doigts. Nous pensons que l'amputation peut toujours être évitée.

Quelques cas bien étudiés nous semblent ne pas être au-dessus des ressources de l'art, avec l'aide de résections osseuses dans la continuité du radius et du cubitus, ou mieux

vers leurs extrémités de manière à diminuer l'os le plus long ; mais ils sont rares. Avec l'absence totale soit du radius soit du cubitus on peut penser à l'ankylose de l'articulation radio-carpienne. Les résultats ont été douteux, la technique opératoire est peu connue et la question reste à l'étude.

Pour ces derniers cas et ceux qui, moins graves, résistent cependant à l'orthopédie manuelle, on a toujours la ressource des appareils.

ARTICLE IX

FRACTURES DE LA CLAVICULE

Sur la clavicule peuvent être bien étudiés les caractères des fractures intra-périostées de l'enfance.

1° Étiologie et anatomie pathologique. — Fréquente chez les tous jeunes enfants jusqu'à l'âge de neuf à dix ans, les fractures de la clavicule sont plus rares à partir de cet âge et se présentent toujours avec un grand caractère de simplicité.

Intra-périostées, elles ne s'accompagnent guère de déplacements et siègent à l'union des deux tiers internes avec le tiers externe de l'os, sauf quelques exceptions qui les montrent sur le tiers interne dans le point le plus volumineux et le plus résistant.

Elles succèdent à une chute sur le coude, sur la main, plus souvent sur le moignon de l'épaule. L'os, pris entre le poids du corps et la résistance du sol, se brise dans son point le plus faible. Plus rarement elles sont produites par une violence directe et peuvent alors offrir des déplacements en rapport avec le degré de violence qui a déchiré le périoste.

2° Symptômes. — L'attitude de douleur vive : la tête penchée du côté de la lésion, le bras pendant, la main et le coude soutenus par la main du côté sain, l'abaissement du moignon de l'épaule, ne se présentent pas chez l'enfant.

On remarquera seulement une certaine impotence du membre, et le sujet témoigne une assez vive sensibilité quand on

veut le mobiliser. Les renseignements fournis par l'entourage et l'examen du membre blessé, qu'il faut faire dans toute son étendue, peuvent seuls guider le diagnostic qui s'affirme dès qu'on a retrouvé sur l'os non pas de la crépitation et de la mobilité qui manquent presque toujours, mais une douleur précise, nette et vive sur un point limité de la clavicule.

Fig. 143.
Appareil plâtré pour fracture de la clavicule.

Si un jour, plusieurs jours se sont écoulés depuis l'accident, il est fréquent de voir apparaître au niveau du point douloureux une saillie qui manquait tout d'abord et qui est produite par le gonflement du périoste et le commencement du travail préparatoire de l'ossification.

3° Traitement. — Le traitement est des plus simples : une écharpe, un bandage en toile, un bandage plâtré très léger, qui fixe le bras contre le tronc et assujettit l'épaule et le coude, suffisent pour maintenir l'os brisé et supprimer la douleur pendant la réparation ; quinze à dix-huit jours d'appareil suffisent pour obtenir la guérison.

ARTICLE X

FRACTURES DE L'HUMÉRUS

Les fractures de l'humérus se produisent à son extrémité supérieure ou sur l'étendue de sa diaphyse. Nous faisons rentrer

les fractures de l'extrémité inférieure dans le chapitre : *Fractures du coude.*

1° Fractures de l'extrémité supérieure. — Elles ont tous les caractères du décollement épiphysaire. Leur fréquence assez grande est expliquée par les traumatismes graves auxquels sont exposés les enfants dans des travaux trop violents pour leur âge.

Le fragment supérieur fait une saillie assez prononcée au-dessous de l'apophyse coracoïde (Smith, Holmes) et le fragment inférieur un peu porté en arrière sans abandonner complètement le fragment supérieur, donne à l'axe du bras une direction en dehors et en arrière. Les mouvements communiqués déterminent une crépitation sourde. La réduction et surtout la coaptation peuvent présenter de sérieuses difficultés. Il en résulte quelquefois des consolidations osseuses irrégulières justiciables d'une intervention sanglante (A. Broca). L'exubérance du cal se produit également et peut gêner le fonctionnement de l'articulation. Aussi le traitement consécutif par les mouvements communiqués et le massage a-t-il une grande importance.

L'immobilisation au moyen d'un appareil plâtré analogue à celui que nous avons conseillé pour les fractures de la clavicule est indispensable, à moins qu'il n'y ait aucun déplacement et que les fragments ne présentent aucune tendance à se séparer ; mais l'immobilité doit encore être assurée.

2° Fractures du corps de l'humérus. — Comme fréquence, ces fractures viennent de suite après celles du fémur.

Le trait de fracture se trouve situé en général à l'union du tiers moyen et du tiers inférieur. Il n'y a le plus souvent ni déplacement, ni changement de direction du membre, ni crépitation. Dans certains cas cependant, chez le nouveau-né en particulier, la mobilité peut être considérable et elle résulte de la violence du traumatisme, tel qu'il se produit dans l'accouchement pour le dégagement des bras pratiqué trop vite et

trop violemment : le périoste est alors déchiré ou décollé sur une certaine étendue.

La pseudarthrose a été quelquefois observée à la suite de ces fractures; on a également signalé l'inflammation du foyer, le phlegmon suppuré. Ce dernier accident ne doit être qu'une complication vulgaire de toutes les fractures chez les sujets prédisposés par une infection générale.

L'immobilisation d'une fracture du bras ne peut être complète si elle ne s'adresse pas en même temps à l'épaule, surtout quand le trait de fracture est placé haut sur l'humérus. Dans ce dernier cas, l'appareil plâtré en 8 de chiffre (appareil de clavicule) donne de bons résultats. Si la fracture siège plus bas, des attelles en bois ou en carton, associées à une écharpe solide qui tient tout le membre en respect, sont indiquées.

La pseudarthrose doit être soignée avec la connaissance exacte de la cause qui l'a produite : état général du sujet, absence de traitement approprié... Elle est dans tous les cas justiciable d'une immobilité absolue, bientôt complétée par l'irritation des fragments, telle que peuvent la produire les mouvements méthodiques ou l'électrolyse (DE SAINT-GERMAIN), s'il est nécessaire.

3° Traitement chez les nouveau-nés. — Chez les nouveau-nés, le peu de développement du membre et la délicatesse de la peau rendent l'application des appareils difficile ou nuisible. Il n'est pas facile en effet d'enfermer le membre grêle et fluet d'un jeune enfant dans un appareil qui peut comprimer violemment les tissus et cela sans amener d'une façon certaine l'immobilité nécessaire à la guérison de la fracture. Les appareils chez des sujets si jeunes sont donc à rejeter car ils peuvent être nuisibles et, lorsqu'ils ne le sont pas, ils sont pour le moins inutiles. Il nous a toujours paru préférable de n'y pas avoir recours. Il suffit en effet de maintenir le bras, entouré d'ouate, fixé contre le tronc par une bande de flanelle, et la surveillance quotidienne assure la réparation régulière. Toutefois, dans les cas d'extrême mobilité que nous avons signalés, une petite tuile de carton placée en arrière et

en dehors sur le bras ouaté dont elle suit les contours, assure bien l'immobilité.

ARTICLE XI

FRACTURES DE L'AVANT-BRAS

Les fractures de l'avant-bras sont les plus communes de toutes dans l'enfance, à partir de quatre ans. Leur fréquence résulte de l'agitation incessante des jeunes enfants, des jeux bruyants auxquels ils se livrent et des chutes qu'ils font sur les membres supérieurs.

On doit distinguer plusieurs cas : 1° la fracture des deux os de l'avant-bras; 2° la fracture isolée du cubitus ou du radius en dehors des extrémités; 3° la fracture isolée de l'extrémité inférieure du radius.

1° Fracture des deux os. — Cette fracture est comme celle de la clavicule le type de la fracture en *bois-vert*, de la fracture sous-périostée. Elle se produit ordinairement vers la partie moyenne.

En raison de sa disposition engrenée et sous-périostée elle passe souvent inaperçue et peut présenter ainsi des courbures défectueuses, des consolidations vicieuses auxquelles il faut remédier plus tard.

Il est donc important, dès qu'un enfant présente, après un traumatisme ou une chute sur les membres supérieurs, une douleur localisée sur un point de la diaphyse des os, de penser à la fracture, qui sera rarement caractérisée par de la crépitation, mais permettra, dans une exploration attentive, de constater un mouvement d'inflexion toujours accompagné d'une exagération de la douleur.

Quand il existe, le changement de direction du membre présente une courbure à concavité antérieure; beaucoup plus rarement le déplacement produit une saillie antérieure.

La réduction est facile et avec un léger appareil plâtré ou

deux attelles, la guérison est vite obtenue en quinze ou vingt jours.

La consolidation vicieuse, due dans de nombreux cas à une absence de diagnostic, laisse un avant-bras incurvé sur sa face antérieure. Le redressement est nécessaire. Cette courbure, dans une période assez longue de vingt-cinq à trente jours, peut encore être modifiée par l'effort des mains, soit en une seule séance, soit par deux ou trois séances successives et pour maintenir la réduction rien ne vaut la gouttière plâtrée.

Dans les cas plus anciens où le redressement ne peut être obtenu par les moyens simples, on devra recourir à l'ostéotomie linéaire.

2° Fractures isolées du cubitus et du radius. — Beaucoup plus rares que les précédentes, ces fractures offrent les mêmes caractères anatomiques. Elles résultent d'un traumatisme direct. Leur réparation, même sans appareil, est d'une rapidité remarquable.

3° Fracture de l'extrémité inférieure du radius. — Elle succède, comme chez l'adulte, à une chute sur la paume de la main ou bien à un mouvement de traction, de torsion exercée sur la main qui se transmet sur l'épiphyse radiale et la brise. Il s'agit donc de fractures juxta-épiphysaires ou d'un vrai décollement de l'épiphyse.

Holmes, Owen font remarquer que ces fractures épiphysaires s'accompagnent assez rarement de déplacement et ne présentent pas en général les déformations caractéristiques dont la disposition en *talon de fourchette* est le trait dominant chez l'adulte où le fragment inférieur est pénétré par le fragment supérieur.

Dans plusieurs circonstances il nous a paru que le trait de la fracture remontait assez loin au-dessus de l'épiphyse et que le cubitus se trouvait quelquefois intéressé à peu de distance de son extrémité.

Le pronostic de cette solution de continuité est ordinairement bénin; mais, à cause de sa nature épiphysaire la com-

plication redoutée des décollements osseux est à craindre : le raccourcissement, l'arrêt de développement de l'os. Dans un cas récent publié par G. Marchant cet arrêt de développement avait produit une déformation prononcée de la main qui se trouvait fortement inclinée sur son bord radial, tandis que le cubitus faisait une saillie prononcée en dedans. La résection de 2 centimètres du cubitus rétablit la direction du membre d'une manière complète.

ARTICLE XII

PRONATION FORCÉE DOULOUREUSE

TORPEUR DOULOUREUSE

Anatomiquement, cette affection, encore peu déterminée du membre supérieur, est caractérisée par une douleur vive, immédiatement suivie d'impotence, et par une attitude de demi-pronation, avec légère flexion du coude. Elle succède à des tractions violentes exercées sur la main.

1° Étiologie. — L'action de soulever un jeune enfant menacé de faire une chute, pour lui faire franchir un pas difficile, l'aider à monter sur un trottoir ou dans un escalier, est la cause vulgaire de cet accident. On comprend facilement que la traction n'est pas toujours directe et qu'elle se complique de mouvements associés de flexion du poignet, d'inclinaison de la main sur les bords radial et cubital ou d'hyperextension. Si la traction directe a plus de chances de propager son action par le radius jusqu'à l'articulation du coude, l'inclinaison de la main en dehors ou en dedans peut déterminer des lésions sur les épiphyses inférieures du cubitus et du radius. La pronation douloureuse a donc un lien de parenté très étroit avec l'entorse épiphysaire.

2° Pathogénie. — Ce n'est pas sans de sérieux motifs que les auteurs ont émis sur l'anatomie pathologique de cette lésion des opinions diverses. Goyrand admet que la luxation

en avant de l'extrémité supérieure du radius, ou celle du cartilage triangulaire de l'articulation radio-carpienne sont des faits importants. CHASSAIGNAC croit à une pseudo-paralysie résultant du froissement du membre dont les extrémités osseuses pouvaient avoir été lésées. OLLIER, rapportant ces opinions, incline à penser qu'il s'agit d'une entorse juxta-épiphysaire de l'extrémité inférieure des os de l'avant-bras, et l'explique par les mouvements d'inclinaison de la main en dedans ou en dehors ou d'hyperextension.

Il y avait, d'après lui, comme l'avait déjà avancé BERTRANDI et CHASSAIGNAC, des lésions dia-épiphysaires : l'expérimentation semble lui donner raison. Mais il n'est pas certain que dans certains cas la luxation légère de l'extrémité supérieure du radius n'est pas en cause. Dans plusieurs circonstances, nous avons fait constater à nos élèves qu'au moment où l'on saisissait l'avant-bras pour le porter en supination et en flexion plus accusée, il se produisait au niveau du coude un petit craquement attribuable à un mouvement brusque de l'extrémité radiale. Dans ces cas, le soulagement nous a toujours paru immédiat et dès le lendemain les enfants reprenaient l'usage de leur membre.

BRUNON, pour analyser cette singulière affection, fait intervenir trois motifs : 1° un traumatisme local ; 2° une action inhibitrice expliquant la paralysie ; 3° un acte intellectuel, le souvenir de la douleur initiale auquel seraient dus les cris du malade au moindre mouvement (ROMME).

A notre avis, toutes ces raisons ne peuvent guère résister à l'évidence d'une amélioration subite qui succède constamment à l'immobilisation du membre, quelquefois à la réduction d'un petit déplacement.

3° Symptômes. — Le Dr ROMME dans une revue générale récemment parue (*Revue mensuelle des maladies de l'enfance*, avril 1899) sous le titre : *paralysie douloureuse des jeunes enfants*, résume les caractères principaux de cette affection à laquelle BEZY a également consacré un intéressant article dans le traité de GRANCHER.

Le début subit, après le traumatisme, caractérisé par l'impotence du membre et l'exagération de la sensibilité (hyperalgésie) sans qu'il soit possible de préciser exactement le point douloureux ; l'aspect inerte du membre en pronation et léger degré de flexion, pendant le long du tronc, la main tournée vers la hanche ; l'impossibilité de changer cette attitude sans provoquer un retour de la douleur manifestée par des cris ; enfin le retour progressif rapide, après vingt-quatre ou quarante-huit heures, du mouvement et de la sensibilité normale tous ces caractères constituent le tableau fidèle de la *pronation douloureuse* qui ne fait qu'un avec la *paralysie douloureuse*.

4° Pronostic, diagnostic et durée. — Le diagnostic exact est fort difficile ; les enfants crient et protestent à la moindre tentative d'exploration et le siège précis de la douleur ne peut être reconnu. Le diagnostic de la pronation douloureuse sera en général facile si l'on tient compte des anamnestiques et de l'attitude du petit patient.

La pronation douloureuse est du reste une affection légère et de courte durée. Plus accentuée, accompagnée de mobilité anormale, suivie de gonflement très marqué, elle devient une fracture juxta-épiphysaire ou un décollement épiphysaire, mais il est dans tous les cas bien intéressant de demander à l'explorateur électrique s'il existe de la paralysie pour réduire à sa simplicité probable une affection qui ne paraît pas avoir de contact sérieux avec la pathologie médicale et dont bien au contraire on comprend facilement la nature basée sur des lésions articulaires ou osseuses variées, toutes expliquées par la structure du squelette dans les première années de la vie.

5° Traitement. — L'immobilité de l'avant-bras à angle droit dans une simple écharpe ou dans un petit appareil ouaté suffit pour éloigner la douleur et obtenir la guérison en deux ou trois jours ; mais la persistance de la douleur au niveau du poignet ou la production du gonflement sont des indications sérieuses de maintenir un traitement plus long que nécessitent,