2° Traitement. — Si sur le tibia il est indispensable de ménager l'épiphyse et plus tard de reséquer le péroné dans quelques cas, même obligation s'imposera ici, la direction de la main ne pouvant être maintenue que par la conservation de l'épiphyse radiale ou la résection du cubitus qui devrait être pratiquée en pleine diaphyse au-dessus de l'extrémité inférieure de l'os, quand l'ostéomyélite est éteinte et qu'il ne reste plus qu'à rétablir la fonction qu'elle a profondément troublée.

CHAPITRE III

MEMBRE INFÉRIEUR

Comme dans le chapitre précédent nous avons essayé de grouper les questions qui présentent des caractères communs soit comme affections congénitales, soit encore comme lésions traumatiques, soit comme maladies inflammatoires ou spécifiques, et nous avons pas à pas suivi les régions du membre inférieur.

ARTICLE PREMIER

ABCÈS AIGUS SIMPLES DE LA RÉGION FESSIÈRE

Les abcès chauds de la région fessière sont assez fréquents chez l'enfant de deux à six ans.

1° Anatomie pathologique. — Leur anatomie pathologique est celle d'une volumineuse collection développée dans le tissu cellulaire superficiel ou profond. Dans le dernier cas, le muscle grand fessier est soulevé par l'abcès qui de la crête iliaque à la région ischiatique forme une masse dense et fluctuante. Les collections profondes paraissent être les plus fréquentes.

Le pus de ces abcès chauds est épais, crémeux et ordinairement mélangé à une certaine quantité de caillots sanguins; quelquefois, à cause de la présence du sang, il présente une coloration brunâtre analogue à celle des bosses sanguines suppurées.

L'évolution assez rapide de ces abcès fessiers n'entraîne guère de destruction étendue du tissu conjonctif voisin et le liquide une fois évacué, la poche revient sur elle-même et cicatrise avec rapidité.

2° Causes et pathogénie. — Ces abcès peuvent avoir pour causes toutes les circonstances capables de provoquer la suppuration ; mais il nous a paru que les chutes fréquentes sur la région fessière dans le jeune âge, les contusions elles-mêmes résultant de corrections brutales, étaient l'étiologie habituelle qu'on doit invoquer, et ce qui tendrait à le prouver, c'est la présence à peu près constante de caillots dans le foyer, mélangés à la suppuration. L'on peut admettre qu'un épanchement de sang répandu dans les nappes celluleuses sous-cutanées ou sous-musculaires puisse suppurer s'il existe ailleurs des causes d'infection, comme on les constate presque toujours dans l'ostéomyélite.

3° Symptômes. — Tels que nous venons de les décrire ces abcès n'ont pas, en général, de retentissement bien marqué sur l'état général. Douleur locale, boiterie, immobilité du membre du même côté, empâtement léger qui augmente avec rapidité, fièvre moyenne sont les signes qu'on constate tout d'abord. Le petit sujet ne peut rester couché à plat, il s'incline de côté sur le membre sain. Au milieu de la partie indurée, tendue, apparaît bientôt de la fluctuation, mais elle peut être douteuse en raison de la tension même du foyer et de sa situation profonde.

4° Diagnostic. — Où se trouve la collection suppurée? L'aspect ecchymotique de la peau, sa rougeur précoce, l'œdème également rapide, le volume relativement moindre de la partie enflammée, un cercle induré autour d'elle formé dans le tissu cellulaire sous-cutané témoignent en faveur de la collection superficielle.

Au contraire, une tension étendue, l'absence prolongée de modifications du côté de la peau et du tissu conjonctif superficiel, la douleur plus vive, des troubles fonctionnels bien accusés, une fluctuation moins précoce, sont des caractères en faveur de la collection profonde sous-aponévrotique.

Quelle est la cause, la nature de l'abcès? Nous avons émis une opinion justifiée par nos propres observations. On ne

pourrait guère confondre ces inflammations rapides qu'avec l'ostéomyélite de la crête iliaque, de l'os iliaque en un mot, venue se répandre dans la fosse externe. Mais dans l'ostéomyélite l'état général est bien plus mauvais, la douleur est plus vive et elle a son centre d'acuité dans un point précis du squelette qu'on pourra retrouver dans un examen attentif. Toute recherche de cette nature est vaine dans les abcès que nous étudions : la douleur est diffuse.

5° Pronostic. — Il est rare que ces lésions passent inaperçues ; aussi sont-elles soumises très vite à l'examen et aux soins du chirurgien. L'évacuation du pus amène une guérison très rapide.

6° Traitement. — L'ouverture du foyer rapidement formé s'impose après un temps variable de repos et d'observation.

Deux procédés peuvent être discutés par le chirurgien : l'incision ou la ponction antiseptique.

L'incision faite au centre même de la collection, quand elle est superficielle, dans la partie la plus déclive près de l'ischion, quand elle est sous-aponévrotique, ne nous paraît pas valoir ici la ponction antiseptique que nous avons souvent exécutée et proposée au Congrès de chirurgie. Cette ponction a l'avantage de ne laisser aucune cicatrice dans une région exposée et surtout d'amener une guérison plus rapide. On évacue le pus avec un gros trocart, on lave avec de l'eau bouillie simple ou boriquée, et quand l'eau de lavage ressort limpide, on termine par une ou deux injections de sublimé à 0,25 p. 1000. Une compression ouatée un peu ferme assure le contact des parois du foyer après la petite opération.

ARTICLE II

OSTÉOMYÉLITE DU FÉMUR

La description de l'ostéomyélite déjà faite dans la première partie de cet ouvrage nous dispense de revenir sur les

caractères détaillés de cette affection développée sur le fémur.

1° Division. — Ici nous la voyons affecter deux sièges : l'extrémité supérieure de l'os ou son extrémité inférieure plus fréquemment.

2° Anatomie pathologique. — L'ostéomyélite de l'extrémité inférieure sur laquelle nous avons insisté précédemment comme exemple détermine de graves accidents de nécrose et quelquefois d'arthrite du genou; l'abcès qui apparaît rapidement après avoir décollé le périoste se montre presque toujours sur la face interne de l'os au-dessus du condyle interne et dans certains cas gagne rapidement toute la région correspondante de la cuisse, enfin contourne l'os tout entier et peut arriver à former sur lui un vaste manchon purulent ; mais s'il en est quelquefois ainsi pour l'inflammation de l'extrémité supérieure qui retentit encore vivement sur l'articulation de la hanche, il convient d'attribuer à cette dernière localisation une importance toute particulière qui met en lumière un point de pathologie longtemps resté dans l'ombre jusqu'aux travaux de Lannelongue, de Broca et de Braquehaye : nous voulons parler de l'ostéomyélite chez les petits enfants.

Demons (de Bordeaux) a fait sur ce sujet une intéressante communication au Congrès de Bordeaux (1895) et nous partageons son avis quand il dit que bien des cas d'ostéomyélite de l'extrémité supérieure du fémur ont été confondues avec la coxalgie suppurée. Pour avoir cette opinion il suffit de se rappeler les cas cités par divers chirurgiens de coxalgies suppurées dans lesquelles ils ont trouvé avec le stylet et extrait bientôt après la tête fémorale totalement nécrosée ; de voir le nombre des coxalgies spontanément guéries après l'ouverture d'un abcès.

A. Broca exprime le même opinion que Demons et il insiste sur la luxation pathologique qui peut suivre cette ostéomyélite et devenir plus tard une cause de confusion avec la luxation congénitale de la hanche. Il est formel sur les lésions

prochaines de l'articulation coxo-fémorale quand l'extrémité supérieure du fémur est envahie et ses observations sont justifiées par les chiffres qu'il a fait connaître dans le mémoire de Braquehaye : « L'ostéomyélite est fréquente chez les enfants au-dessous de deux ans, il en a relevé 44 observations sur 159 qui constituent une statistique intégrale ; le maximum de fréquence a lieu de un à deux ans ; et parmi ces 44 enfants, il en est 7 qui ont été atteints d'ostéomyélite de la hanche ».

Le professeur Lannelongue en admettant les lésions graves dont il vient d'être question, estime cependant que toutes les ostéomyélites de la hanche ne sont pas intra-articulaires et que même les plus fréquentes sont celles qui, développées autour du grand et du petit trochanter, n'atteignent pas l'articulation.

3° Diagnostic. — Le diagnostic d'une ostéomyélite aiguë de l'extrémité inférieure du fémur ne saurait présenter de difficultés ; mais à l'extrémité supérieure il n'en n'est pas de même, surtout quand l'affection est subaiguë et peut être confondue avec la coxalgie. Dans ces cas, la douleur vive, exagérée par les mouvements communiqués, et surtout par la pression au niveau de l'articulation et sur la région trochantérienne ; un certain degré d'empâtement des parties douloureuses ; l'*état fébrile*, et tous les phénomènes généraux habituels dans l'ostéomyélite, serviront à établir le diagnostic d'une manière certaine avant même l'apparition de la rougeur et du gonflement superficiels qui annoncent une suppuration prochaine.

Le doute ne saurait exister quand ces derniers caractères ont paru.

Dans les cas incertains, la soudaineté des phénomènes douloureux développés chez un enfant déjà porteur d'une suppuration aiguë ou chronique dans une autre région est un nouvel élément de diagnostic.

4° Pronostic. — La gravité du pronostic appartient autant au médecin traitant qu'à la maladie elle-même. Une intervention rapide la diminue dans des proportions considérables.

l'hésitation devient coupable quand elle n'est pas motivée par la difficulté du diagnostic.

5° Traitement. — Le diagnostic, bien établi, doit être suivi de la trépanation immédiate appliquée au-dessous du grand trochanter. Mais l'incision qui va jusqu'à l'os sera prolongée dans le sens indiqué par LANGENBECK jusqu'au voisinage de l'articulation pour vérifier son degré d'altération. Si elle est atteinte, il faut l'ouvrir. S'il est ensuite démontré que l'extrémité osseuse est altérée profondément, et que la tête articulaire est séparée de l'os ou vouée à une séparation prochaine, la résection s'impose aussitôt (OLLIER). CHAVANNAZ (de Bordeaux), dans une récente observation nous montre une fois de plus que la lésion articulaire est toujours à prévoir dans le traitement chirurgical de l'ostéomyélite du fémur.

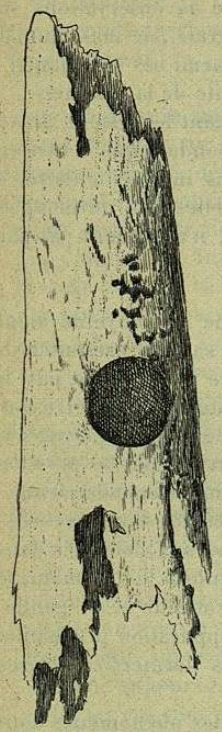

Fig. 153.
Ostéomyélite de l'extrémité inférieure de l'humérus; trépanation; extraction du séquestre 4 mois après.

Pour l'extrémité inférieure les indications sont très simples. Dès que l'ostéomyélite est reconnue, il faut aborder l'os, soit en dedans soit en dehors, au-dessus des condyles, par une incision jusqu'au-dessous du périoste et appliquer une ou plusieurs couronnes de trépan de manière à bien ouvrir le bulbe de l'os et la cavité médullaire s'il est nécessaire. Nous reproduirons ici le dessin d'un énorme séquestre enlevé par nous, sur un enfant trépané quatre mois avant pour ostéomyélite par MAURICE DÉNUCÉ. Il porte l'orifice du trépan.

Nous ne saurions trop insister sur la nécessité des interventions rapides, mais aussi sur la prudence qu'il faut mettre dans le choix de l'intervention elle-même, en rappelant que le fémur entièrement séparé de son périoste peut ne pas se nécroser ou peut se nécroser sur une très petite étendue et qu'en définitive, il est ici beaucoup plus sage de chercher à limiter la nécrose par une trépanation très large, même quand l'os est déjà profondément lésé dans son périoste, pour se réserver une opération utile sur un séquestre, que de tenter des résections qui porteront atteinte sérieuse à la continuité du membre et seraient ici de déplorables opérations.

ARTICLE III

OSTÉOMYÉLITE DU TIBIA

Dans la description de l'ostéomyélite, le tibia est ordinairement pris comme type parce que les accidents d'ostéite grave sont fréquents à ses deux extrémités et que le voisinage d'importantes articulations rend les complications faciles.

1° Considérations générales. — Nous ne pouvons revenir sur l'anatomie pathologique, les symptômes, la marche, les complications générales de l'ostéomyélite que nous avons déjà décrits, sur la nécessité d'un traitement rapide et énergique qui tout entier se résume dans la trépanation large, étendue, seule capable de mettre à jour le foyer septique et de défendre l'organisme tout entier contre l'infection menaçante.

Nous devons, dans ce chapitre, insister seulement sur les accidents créés par la disposition anatomique de la région elle-même et par conséquent sur les opérations spéciales réclamées par ces accidents.

Si tous les malades étaient présentés au chirurgien, dès le début de la maladie, quand l'infection ne s'est pas encore diffusée et n'a pas compromis une grande épaisseur ou la tota-

lité de l'os, la plupart seraient rapidement guéris, le débridement d'un foyer ostéomyélitique n'offrant guère plus de gravité que celui d'un phlegmon vulgaire d'une région quelconque ; mais la plupart d'entre eux viennent réclamer ses soins quand l'inflammation septique a fait son œuvre et déterminé de graves lésions destructives sur le tibia et dans le voisinage. On comprend quelles doivent être ces dernières.

2° Complications et traitement. — Le tibia voisin de grandes articulations, chargé de supporter le poids du corps, d'associer sa force et sa croissance régulière à celles du péroné pour maintenir la longueur du membre, assurer son fonctionnement et régler la direction du pied, se trouve menacé dans toutes ses fonctions par l'ostéomyélite.

Nous ne parlerons que pour mémoire de la fracture spontanée qui se produit sur la limite des parties saines et nécrosées. Elle n'entraîne que peu d'inconvénients, la réparation complète suivant toujours les opérations consécutives qui enlèvent les portions de l'os mortifiées ou trop profondément infectées.

Mais le décollement large, étendu, complet, du périoste qui fait baigner l'os dans le pus sur une grande étendue de sa diaphyse ; l'invasion par la suppuration des articulations voisines, sont des complications graves qui menacent aussi bien l'état général que le membre lui-même et dont les effets rapides doivent être conjurés au plus tôt.

L'arrêt de la croissance du tibia, avec des déviations, des courbures d'autant plus certaines que le péroné est resté sain, occupent une large part dans les accidents qu'on doit encore redouter.

La suppuration enfin qui se trouve entretenue par le décollement étendu, par les arthrites purulentes, est la source constante de nouvelles reprises inflammatoires, de diffusions septiques dans les parties molles, et vient un moment où l'état local est tel qu'il ne faut plus songer aux opérations conservatrices, mais avouer leur impuissance et pratiquer l'amputation. Fort heureusement, de tels désordres sont rares et chez les sujets qui ne succombent pas rapidement aux accidents généraux, nous pouvons presque toujours éviter le sacrifice du membre. Pour étudier avec méthode les complications de l'ostéomyélite du tibia et les opérations qui leur sont applicables, nous considérerons d'abord la diaphyse, ensuite les épiphyses.

a. *Diaphyse.* — Du côté de la diaphyse tibiale les décollements considérables du périoste, ou même l'infection violente de l'os ont inspiré à certains chirurgiens la pensée de supprimer par la résection les parties infectées et, d'après eux, vouées à une nécrose certaine. Cette résection a presque constamment produit des raccourcissements déplorables du membre, n'a pas toujours été suivie de la reproduction suffisante

Fig. 154.
Ostéomyélite du tibia (séquestre représentant la presque totalité de l'os).

du tissu osseux, et sous l'influence de la croissance progressive et active du péroné des courbures des membres sont survenues (G. Marchant. *Revue d'orthopédie*, 1894; *Soc. anatomique*, 1899).

On ne peut vraiment présenter comme des succès des raccourcissements accompagnés de boiterie, des déformations de l'articulation du genou par luxation de l'extrémité péronière, des courbures à concavité interne de toute l'étendue du tibia, des pieds varus rendant la marche pénible ou presque impossible.

Telle que nous l'avons précédemment décrite, l'intervention chirurgicale basée sur les grandes incisions, sur l'ouverture totale de l'os dont il faut supprimer les lésions dût-on faire une brèche dans toute l'étendue du canal médullaire, rend la résection inutile. Elle est inutile au début en pleine période aiguë ; elle devient encore plus inutile à la période chronique où se fait la liquidation des désordres inflammatoires. A ce

moment, en effet, le séquestre s'isole de l'os sain, le périoste sécrète autour de lui de l'os nouveau et il sera toujours plus utile pour le malade, ajoutons même plus facile pour le chirurgien d'aller recueillir par une opération régulière d'évidement la partie séquestrée que de pratiquer une résection hâtive qui ne serait pas toujours assurée de rester dans des limites assez restreintes ou d'arriver à celles qu'elle doit atteindre. Est-il en effet toujours facile de prévoir quel sera le sort d'un segment osseux atteint d'ostéomyélite grave ? Nous avons dans un précédent chapitre indiqué l'absence de nécrose sur des os totalement séparés de leur périoste, baignés dans une vaste nappe de pus, et, au contraire, des nécroses multiples et quelquefois étendues du tibia ou du fémur frappés d'accidents dont toutes les allures paraissaient modérées.

Nous proscrirons donc la résection de la diaphyse en nous appuyant sur un grand nombre de faits personnels et surtout sur l'autorité du maître éminent de l'école de Lyon. « La littérature médicale, dit Ollier, possède déjà un certain nombre de résections étendues et même totales de la diaphyse du tibia, non seulement des ablations de séquestres ou des extirpations hâtives de diaphyses nécrosées, mais des résections vraies, c'est-à-dire des ablations de diaphyses vivantes, quoique plus ou moins profondément altérées. Nous avons passé en revue et consigné les observations qui avaient été publiées et nous nous sommes montré peu partisan de ce genre d'opération *lorsque les lésions étaient bornées à la diaphyse*. Des opérations plus économiques (trépanations multiples, évidement longitudinal de la totalité de la moelle, évacuation des séquestres profonds, résection d'une partie de l'épaisseur de l'os sans interrompre la continuité, etc.) sont suffisantes pour arrêter les accidents lorsqu'il s'agit de lésions purement diaphysaires. On est sûr de conserver, en agissant ainsi, la forme et les fonctions du membre. » (*Revue de chirurgie*, août 1895.)

b. *Epiphyses.* — Avec les épiphyses nous arrivons aux complications redoutées de l'arthrite infectieuse et des décollements épiphysaires.

Elles paraissent moins fréquentes et moins graves du côté du genou : moins fréquentes à cause de la résistance plus grande du cartilage épiphysaire et de la tendance qu'a la suppuration à se porter vers le canal médullaire largement ouvert à peu de distance, ou précédé d'un tissu spongieux à larges mailles qui se laisse facilement pénétrer ; moins graves parce que l'arthrite du genou ne se produit pas sans déterminer des signes locaux qui vont déterminer les plus timides à pratiquer incisions ou ponctions libératrices. Cependant tout gonflement articulaire, même douloureux, accompagné de fluctuation, n'est pas l'indice d'un épanchement de pus : il est en effet assez commun de rencontrer dans les ostéomyélites de l'extrémité supérieure du tibia des épanchements séreux du genou qui disparaissent dès que l'ouverture large de l'os a été pratiquée.

L'incision du genou, sa désinfection peuvent donc devenir nécessaires et, dans les cas très graves, cette articulation rentrera dans la règle commune exactement tracée par Ollier pour les lésions articulaires importantes. « Dans ces conditions, l'ablation de l'os est le plus sûr moyen de faire cesser les accidents septiques, et la résection de l'épiphyse qui constitue une des surfaces de l'articulation permet seule un débridement suffisant pour opérer la désinfection de la plaie. »

L'épiphyse inférieure, dans bien des cas, est sérieusement compromise par l'ostéomyélite et l'articulation tibio-tarsienne peut être envahie par le pus. Les indications opératoires sont alors des plus précises, mais il faut distinguer deux cas : la lésion peut avoir débuté par l'astragale et s'être rapidement communiquée à la mortaise tibio-péronnière. Elle peut (cas le plus fréquent) s'être tout d'abord développée sur le tibia et avoir gagné, par le processus ordinaire du décollement périostique, l'articulation. Quel que soit le point de départ, une collection purulente, une infection locale d'un écoulement difficile s'est établie et il est nécessaire de faire la désinfection du foyer.

En ce qui concerne l'articulation elle-même, son incision large, son drainage associé à des pansements humides anti-

septiques, à des injections peut suffire, mais il faut pourvoir à son insuffisance et, le cas échéant, ne pas hésiter à créer une large voie d'écoulement en enlevant l'astragale. Ce parti s'impose d'autant plus que l'infection menace de s'étendre aux autres articulations du tarse ; il deviendrait, avant toute autre intervention, indispensable si l'on reconnaissait que ces mêmes articulations ont été rapidement envahies. Il y a tout avantage à agir de la sorte puisqu'une arthrite purulente du cou-de-pied entraîne ordinairement l'ankylose, tandis que l'ablation de l'astragale laisse après elle une mobilité très suffisante (Ollier). Chez les très jeunes enfants, quand la décision a été prompte et que l'arthrotomie antiseptique a été de suite pratiquée, il n'est pas rare de voir la guérison laisser après elle intacts les mouvements d'extension et de flexion.

Fig. 155.
Aspect du membre avant l'évidement osseux dans la période chronique.

On le voit, la conduite du chirurgien est nettement établie pour la conservation du pied, mais que fera-t-il vis-à-vis de l'extrémité du tibia où les altérations sont ordinairement considérables ? Les conclusions d'Ollier seront suivies à la lettre ; il faut sacrifier l'épiphyse quand elle est nécrosée ou profondément infectée. Cependant ici, autant et plus peut-être que dans une autre région, la résection totale entraîne de sérieux inconvénients. Le membre ne s'accroît plus par l'extrémité tibiale désormais privée de son cartilage de conjugaison, et le pied sera dévié en varus par la croissance régulière du péroné. A tout prix la conservation du cartilage d'ossification s'impose pour éviter de telles complications. Or, il est rare, si l'on opère

en pleine période aiguë, de rencontrer le tibia complètement baigné dans le pus, séparé de son périoste ; il est rare, si l'on opère dans la période chronique, de ne pas trouver déjà une couche d'os nouveau enveloppant le séquestre, et même un point de l'extrémité osseuse et de son cartilage d'ossification encore susceptibles de fournir leur appoint à la réparation.

C'est la trépanation et l'évidement osseux sagement, lentement conduit, qui vont tracer la conduite à tenir. En pénétrant avec la gouge, avec la curette dans l'extrémité inférieure, on distingue bien vite les parties malades, et celles qui ont résisté à l'infection progressive, et tous les points seulement suspects ou en relation de bon voisinage avec le périoste et la malléole seront conservés. On aura ainsi presque toujours l'avantage de garder une partie plus ou moins importante du cartilage et de laisser à l'os le moyen de s'accroître en longueur, eût-on largement pénétré dans l'articulation tibio-tarsienne ouverte elle-même par l'arthrotomie ou l'extirpation de l'astragale. Ajoutons même que si la suppression, la résection de toute l'extrémité devait être pratiquée, il resterait sur le périoste une couche déjà formée uniformément ou par place d'os nouveau qui serait d'un secours utile pour la réfection du tibia, d'autant que presque toujours la malléole a été en partie respectée par l'inflammation ; dans plusieurs cas, nous l'avons observé. C'est donc à l'évidement plutôt qu'à la résection qu'il faut s'adresser, à l'évidement large suivi de pansements profonds à la gaze aseptique pour laisser aux parcelles osseuses infectées le temps de s'éliminer.

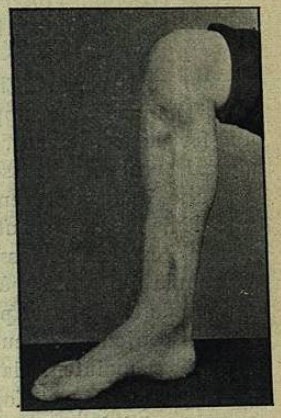

Fig. 156.
Aspect du membre après l'évidement osseux dans la période chronique.

Si, chez l'enfant jeune, bien des désordres importants sont

évités par une intervention prompte du côté de l'articulation ; si plus tard, à cause des sacrifices qu'on a été obligé de faire, il y a beaucoup à redouter de l'arrêt de croissance, l'économie est plus que chez les sujets âgés nécessaire, et il faut prévoir les cas où, sous l'influence du péroné resté sain, le pied viendrait à subir une déviation en varus.

A la rigueur, l'intervention portant à la fois sur l'articulation et l'extrémité tibiale pourrait, en raison de ces déviations futures être, sur-le-champ, complétée par une action directe sur le péroné. Elle serait assurément indiquée si toute l'épiphyse avait été supprimée ; mais nous n'oublierons pas que fort heureusement, dans la plupart des cas, il n'en est pas ainsi. La règle générale sera donc d'attendre que la déviation se produise. Pour la prévenir ou la détruire, plusieurs opérations complémentaires sont utiles : la résection sous-périostée de la malléole externe au-dessous du cartilage épiphysaire, la chondrectomie qui consiste à supprimer ce cartilage, la résection oblique de la diaphyse péronière confinant au cartilage.

Il est toujours fâcheux de toucher aux malléoles si nécessaires pour maintenir dans la rectitude un pied déjà maltraité par l'ostéomyélite et l'opération qu'on a dirigée contre elle, souvent privé de son astragale.

La chondrectomie peut quelquefois dépasser le but qu'on se propose en laissant un péroné trop court pour un tibia qui s'accroîtra d'autant mieux par son épiphyse supérieure que son épiphyse inférieure lui manque.

La résection vaut mieux. Mais il est bien entendu que les opérations complémentaires dont nous venons de rappeler l'utilité ne seront jamais pratiquées sans indication pressante et sans sérieuses discussions.

ARTICLE IV

OSTÉOMYÉLITE DU PÉRONÉ

Le péroné, dans l'ostéomyélite, suit souvent la fortune du tibia, comme le prouvent les cas d'infection de bas en haut

quand l'astragale a été envahi le premier, et les cas d'inflammation primitive du tibia où il est commun de rencontrer en même temps un foyer osseux au-dessus de la malléole externe.

1° Description clinique. — Pris isolément, le péroné offre, dans cette affection, des lésions assez caractéristiques. Sans parler du petit foyer sus-malléolaire qu'un coup de gouge ou de curette tranchante peut libérer facilement, il n'est pas rare de constater que toute l'étendue de l'os a été infiltrée de pus. Il existe alors une longue traînée de fongosités purulentes remontant quelquefois jusqu'à l'extrémité supérieure, et la bonne intervention sera celle qui, après avoir dans toute la longueur de l'os ouvert le périoste, ira, par l'évidement au ciseau à froid, suivre pas à pas cette infiltration pour ne s'arrêter que sur l'os tout à fait sain.

Cette ostéomyélite centrale signalée par les auteurs, que nous avons plusieurs fois rencontrée et qui dans les cas anciens peut donner à l'os un volume considérable en le distendant à la manière du spina ventosa par des fongosités purulentes, n'est cependant pas la plus fréquente.

Plus souvent en effet le pus se porte en dehors et décolle le périoste rapidement. De l'extrémité inférieure de l'os à son extrémité supérieure il se forme un vaste foyer en boudin où l'on constate une fluctuation manifeste. Ce sont de tels cas qui peuvent être suivis de la nécrose totale de l'os, et il n'est pas rare de pouvoir, par le trajet fistuleux qui s'est établi dans le voisinage de la malléole, extraire un séquestre rappelant par sa forme et sa longueur le péroné presque entier.

2° Traitement. — Nous ne pensons pas que, même dans les cas extrêmes, il soit absolument légitime de pratiquer la résection de l'os infecté. Il est en effet difficile de juger à priori des conséquences de l'inflammation, et on sera toujours à temps plus tard d'extraire la partie mortifiée. Cette conduite, qui donne au périoste libéré par de larges incisions, le temps de refaire de l'os et de prévenir ainsi les déformations en

valgus résultant d'un arrêt de croissance, est certainement préférable à une action plus rapide et plus complète.

Aucun doute ne peut exister sur la conduite à tenir quand l'ostéomyélite a gagné l'articulation tibio-tarsienne, les indications sont identiques à celles que nous avons tracées dans le chapitre précédent.

ARTICLE V

TIBIA SYPHILITIQUE, TIBIA DOULOUREUX

Le tibia syphilitique se rapproche par quelques apparences du tibia rachitique, *tibia en lame de sabre*, de LANNELONGUE.

1° Symptômes. — Sur un terrain local préparé depuis longtemps par des douleurs ostéoscopes souvent très aiguës la surface prend une déformation particulière : elle s'étale, se couvre de bosselures plus ou moins rapprochées et l'os tout entier prend une forme arquée vers son centre. Son bord antérieur est inégal et large. La masse est volumineuse et peut être comparée à celle d'un volumineux tibia autrefois frappé d'ostéomyélite chronique. Mais s'il existe à la surface de la peau des traces d'ulcérations anciennes, elles sont moins profondes et moins adhérentes; si des ulcérations existent actuellement, elles sont accompagnées de peu de décollement et conduisent à une surface osseuse très voisine.

Le volume exagéré de l'os malade donne l'apparence d'un os courbé, fléchi comme celui du rachitisme, mais en réalité l'axe n'est pas déplacé. Il n'y a qu'une apparence de courbure due aux couches nouvelles surajoutées par le travail d'ostéopériostite subaiguë ou chronique.

2° Anatomie pathologique. — Il est de suite démontré que le périoste et les couches sous-périostiques ont été le siège du travail morbide et que ce travail a eu pour conséquence de l'hypérostose. En effet sur la coupe du tissu on voit l'os normal recouvert d'une couche superficielle plus ou moins

épaisse, formée de travées nouvelles éburnées ou encore de consistance molle suivant l'âge de la lésion, au centre desquelles il peut exister comme des points de ramollissement qui ne sont autres que des gommes. Le tibia syphilitique est unilatéral ou symétrique; il se trouve associé aux tares de l'hérédo-syphilis ou plus rarement de la syphilis acquise (RENARD, *Revue d'orthop.*, 1893). Le travail d'ostéopériostite est souvent accompagné d'allongement de l'os.

3° Traitement. — Traitement et diagnostic s'appuient sur les antécédents de syphilis héréditaire et les tares connues de cette affection. Mais dans un cas où le gros tibia de FOURNIER et LANNELONGUE était indiscutable, où il existait des douleurs vraiment intolérables avec plusieurs points ramollis menaçant déjà la peau et sur ces points fausse fluctuation, nous avons pu, chez une enfant de sept ans, amener la cessation des douleurs et l'arrêt de l'hyperostose en pratiquant l'incision des points suspects et leur curettage.

ARTICLE VI

ABSENCE CONGÉNITALE DES OS DE LA JAMBE

L'absence congénitale des os de la jambe rentre dans la catégorie des malformations pour lesquelles la prothèse est presque seule appelée à rendre quelques services. Il faut distinguer l'absence du tibia et celle du péroné.

1° Absence du tibia. — L'absence congénitale du tibia est une malformation rare qui s'observe plus souvent à droite qu'à gauche, à peu près indifféremment dans l'un ou l'autre sexe. Le plus souvent on la rencontre associée à d'autres malformations. Suivant les cas, le tibia manque en totalité ou en partie. Lorsque le tibia entier est absent, la difformité atteint son maximum, car l'extrémité inférieure du fémur est elle-même malformée. Les condyles sont peu marqués et la rotule

est souvent, mais non toujours absente. Le péroné augmenté de volume à chacune de ses extrémités, et incurvé à concavité interne, s'articule en haut avec la face externe et postérieure du condyle externe.

Lorsque l'absence du tibia est partielle, c'est l'extrémité inférieure qui manque et l'articulation du genou est, le plus souvent, normale.

Les muscles qui habituellement ont leurs insertions sur cet os s'insèrent soit sur le rudiment persistant du tibia, soit sur l'aponévrose jambière.

L'absence congénitale du tibia se traduit par une flexion forcée habituelle de la jambe sur la cuisse avec adduction très marquée et attitude du pied en varus. La jambe a une gracilité qui traduit l'atrophie toujours marquée du membre atteint d'une pareille difformité.

L'absence d'un ou de plusieurs orteils peut s'observer simultanément ; dans quelques cas, c'est au contraire la polydactylie que l'on rencontre. Lorsqu'un orteil est absent, c'est le plus souvent le premier ou plus rarement le second. Dans tous les cas, cette absence provient de la même cause qui a produit la malformation. Celle-ci, qui peut être une bride amniotique ou toute autre cause peu connue, a dû exercer son action dans les premières semaines de la vie embryonnaire.

Quelle que soit la pathogénie de cette malformation, c'est là une difformité grave en raison de l'absence de solidité de la jambe, de l'attitude vicieuse et de l'atrophie de tout le membre.

Le chirurgien doit intervenir, suivant les cas, pour pratiquer l'amputation d'un segment de membre inutile et gênant par sa gracilité, ou mieux pour redresser le genou après ténotomie en fixant, suivant l'opération d'Albert, l'extrémité du péroné entre les condyles du fémur. L'ankylose en extension ainsi obtenue peut, dans quelques cas, permettre la marche si l'inégalité des deux membres inférieurs n'est pas trop accusée. Il faut attendre pour pratiquer pareilles interventions que l'enfant soit assez fort pour les supporter et utiliser le membre atteint dans la plus large mesure.

2° Absence du péroné. — L'absence congénitale du péroné est plus fréquente que celle du tibia. Beaucoup plus souvent complète, elle est exceptionnellement bilatérale. Le tibia présente toujours une courbure angulaire siégeant à l'union du tiers inférieur avec le tiers moyen.

Le membre est atrophié, surtout au niveau de la jambe et le pied se trouve dévié très fortement en valgus-équin par suite de la rétraction très marquée du tendon d'Achille.

L'absence du péroné est facilement constatée par la simple palpation ; la certitude est donnée par la radiographie. Les autres malformations : luxations de la hanche, genu valgum, bec-de-lièvre, etc., etc., sont souvent associées à l'absence congénitale du péroné.

De toutes les théories émises pour l'expliquer la plus importante sans contredit est celle de la fracture intra-utérine ; elle peut rendre compte de certains faits, mais ne saurait s'appliquer à tous, à ceux en particulier où l'atrophie du membre est très marquée. L'arrêt de développement qui rend compte de ces faits n'est pas en somme une explication puisque sa vraie raison nous échappe. Dans tous les cas, quelle qu'en soit la cause, brides amniotiques ou étroitesse du capuchon céphalique, son action s'est produite au début du développement embryonnaire.

Le diagnostic de cette difformité ne saurait résister à un examen minutieux. Il suffit d'examiner le membre inférieur atrophié avec déjettement du pied en dehors pour présumer la malformation. La palpation attentive et faite avec méthode montre l'absence complète ou incomplète du péroné à droite ou à gauche ou des deux côtés à la fois. Le pronostic en est d'autant plus grave que l'atrophie est plus marquée.

Les indications thérapeutiques se tirent : 1° du raccourcissement du membre ; 2° de la déviation angulaire du tibia et 3° du déjettement du pied en équin valgus.

Suivant les cas, on aura recours à la simple prothèse, au redressement par ostéotomie ou ostéoclasie ; à l'arthrodèse du genou le plus souvent, réservant les amputations pour les cas