d'atrophie prononcée où un pilon est préférable à un membre trop court et sans fixeté aucune.

ARTICLE VII

FRACTURES DU FÉMUR

Les fractures du fémur chez l'enfant sont des fractures du corps du fémur. Pour ce qui concerne les décollements épiphysaires et les entorses épiphysaires qu'on peut confondre avec les décollements, nous devons nous reporter au chapitre placé au début parmi les maladies générales.

1° Variétés. — Comme chez l'adulte, la fracture du fémur est fréquente, elle vient cependant en troisième ligne, après les fractures de l'avant-bras et de la clavicule. La fréquence augmente à mesure que l'enfant grandit et se livre à des jeux plus bruyants ou fait un travail excessif pour son âge.

On observe surtout des fractures de la partie moyenne du corps. Les fractures du col signalées par certains auteurs comme assez fréquentes sont des raretés et la solution de continuité ne dépasse guère l'entorse épiphysaire.

Il en est de même des fractures de l'extrémité inférieure, bien plus fréquentes, qui se rapprochent toujours du cartilage et constituent des décollements ou des fractures juxta-épiphysaires. Moins intra périostées que les fractures de la clavicule ou de l'avant-bras, ces fractures en général s'accompagnent de peu de déplacement, mais la déchirure du périoste et la saillie des fragments s'accuse à partir de dix et douze ans ; les désordres augmentent avec l'âge, et il est assez fréquent d'observer des déplacements, des raccourcissements, de la crépitation et de la mobilité anormale tels qu'on les voit chez l'adulte. Il ne reste alors de très spécial que la réduction et la coaptation plus faciles et la réparation très prompte.

2° Traitement. — Le traitement est basé sur l'immobilité

et l'extension. Le massage prolongé si utile chez l'adulte ne saurait être chez l'enfant qu'un moyen accessoire.

Pour immobiliser, la gouttière de Bonnet est utile, mais elle est tout à fait inférieure aux appareils plus simples qui en fixant le tronc, laissent le membre malade en partie découvert et permettent de le soumettre à l'extension continue élastique et même au massage. L'appareil que nous avons proposé dans la première partie de cet ouvrage a donné dans de nombreux cas des résultats excellents : pour corriger les déplacements il rend facile l'application de gouttières de carton ou d'attelles fixées par des courroies.

La consolidation est obtenue, même chez un sujet de quinze ans, en vingt à vingt-cinq jours, mais il ne faut pas laisser le blessé marcher avant le trentième ou le quarantième jour. Jamais nous n'avons observé de raideur articulaire.

ARTICLE VIII

FRACTURES DE JAMBE

Les fractures de jambe occupent, dans le jeune âge, un rang à peu près égal à celui des fractures de cuisse.

1° Considérations cliniques. — Le tibia est souvent seul le siège de la solution de continuité, le péroné par sa flexibilité échappe au traumatisme. Aussi ne voit-on que bien rarement des déplacements des fragments et faut-il se méfier du diagnostic de fracture compliquée souvent porté à la légère. La fracture ouverte est une fausse apparence et la plaie n'est qu'une lésion superficielle due à l'attrition des parties molles par le corps vulnérant qui a brisé l'os sans déplacer ses fragments.

La fracture des malléoles avant quatorze ou quinze ans est une exception.

Le tibia est fracturé soit à son extrémité supérieure au-dessous de son épiphyse et il s'agit d'un décollement ou d'une

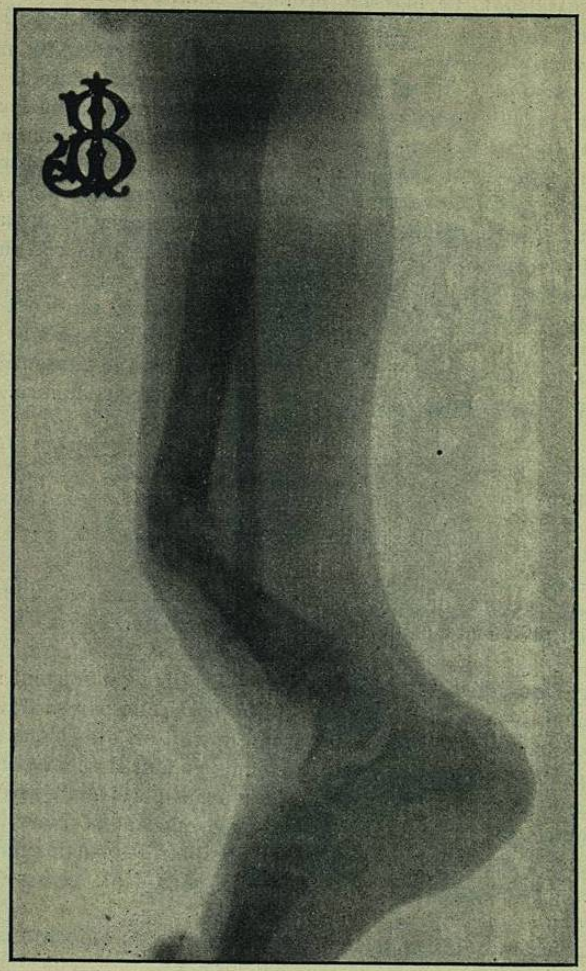

Fig. 157.
Fracture de jambe, consolidation vicieuse.

fracture juxta-épiphysaire, ou bien en bas au-dessus du tiers inférieur. Dans l'un et l'autre cas, le déplacement est nul en général, la crépitation à peine sensible et, seules la douleur localisée et une mobilité anormale très faible avertissent que l'os est divisé. Le gonflement diffère dans les deux points. En bas il est peu prononcé; en haut il est ordinairement pâteux et plus étendu (Richet).

L'absence ou le peu d'intensité des signes physiques et des troubles fonctionnels fait quelquefois méconnaître la lésion et le médecin n'est pas appelé auprès du petit blessé; on a vu ainsi la pseudarthrose s'établir sur des fractures de jambes non traitées (Gosselin, *Cliniques*). Mais à côté de ces faits il convient de signaler ceux où la violence du traumatisme a produit des désordres beaucoup plus grands. On ne peut nier les fractures compliquées vulgaires et chez un enfant de quatre ans nous avons observé une fracture des deux os avec embrochement de 3 centimètres de peau par le fragment supérieur du tibia taillé très obliquement.

2° **Traitement.** — Le traitement des fractures de jambe chez l'enfant réclame toujours l'immobilité dans un appareil solide et léger à la fois : la gouttière plâtrée réalise ces conditions parfaites.

La simplicité de ces fractures semblerait indiquer le massage simple ou l'appareil de marche. Chez l'enfant, indocile et turbulent, le massage seul est incertain; nous avons vu chez un garçon de neuf ans, traité par l'appareil de marche, un résultat déplorable.

ARTICLE IX

FLEXION DE L'ÉPIPHYSE SUPÉRIEURE DU TIBIA

Parmi les déformations du membre inférieur, nous devons indiquer la flexion de l'épiphyse supérieure du tibia : lésion décrite par Humphry, Sonnemburg, Kirmisson (*Revue orthop.* 1890) et nous-même (*Leçons cliniques*).

1° Étiologie. — Tout sujet jeune, dont les épiphyses sont en pleine activité de formation, peut subir dans ces régions spéciales des déformations provoquées par les troubles inhérents au rachitisme, mais il ne semble pas, malgré les affirmations de certains auteurs, que le rachitisme vrai soit une des causes très actives de cette flexion isolée de l'extrémité supérieure du tibia.

Au contraire, toute affection chronique des os, et surtout de l'articulation fémoro-tibiale, peut la produire facilement par un processus complexe. En effet, du fait de l'affection chronique, il existe une sorte de rachitisme local, de dénutrition osseuse qui se traduit par le ramollissement osseux. Que surviennent alors des efforts de réduction sur une tumeur blanche du genou accompagnée de flexion, que la présence d'un appareil inamovible ait à lutter longtemps contre cette tendance du membre à se fléchir et à obéir à l'action des muscles postérieurs contracturés ou rétractés, que la simple pression du talon sur le lit dans le décubitus dorsal agisse d'une manière à peu près constante, il se produira insensiblement dans l'épiphyse tibiale une flexion progressive. Un résultat analogue se présente dans d'autres lésions du membre inférieur : genu varum, genu valgum, simple ramollissement osseux de rachitisme léger dont il est difficile de préciser la cause ; mais il est certain que la flexion de l'extrémité supérieure du tibia est surtout la complication des vieilles arthrites du genou, et qu'elle offre un caractère très différent quand elle se produit dans le rachitisme articulaire : il s'agit alors plutôt d'une hyperextension dont la cavité ligamenteuse fait les frais et à laquelle les épiphyses participent dans une mesure restreinte.

2° Symptômes. — Il y a apparence d'hyperextension ou de subluxation postérieure du tibia.

Le genou est cependant globuleux et la saillie qu'il forme appartient à l'extrémité inférieure du fémur dont les condyles dominés par la rotule se dégagent des parties voisines. Un sillon transversal dessine encore le contour des condyles, mais sans qu'on puisse retrouver l'espace intercondylien en

partie effacé par le tendon rotulien. Vient plus bas la surface du tibia qui semble fuir en arrière et dont l'axe prolongé ne se continue plus dans la direction de la cuisse, mais s'étend vers le creux poplité. Le creux poplité est en partie effacé, mais on n'y reconnaît point le rebord net des plateaux du tibia et la masse qui le comble est formée par l'ensemble de l'articulation, et plus spécialement par la face postérieure de

Fig. 158.
Flexion de l'épiphyse supérieure du tibia.

l'extrémité supérieure du tibia. De ces caractères on peut conclure qu'il n'y a point de luxation du tibia ; en effet, si l'on recherche l'interligne articulaire, ce qui est toujours facile avec un peu d'attention en suivant exactement la surface des condyles en avant et sur les côtés, on reconnaît bientôt que le plateau tibial n'a pas abandonné sa situation, et qu'au-dessous de lui le corps de l'os très près de son extrémité, c'est-à-dire de sa surface articulaire, s'est courbé à concavité antérieure, formant avec cette extrémité un angle ouvert en avant. La mensuration n'a pas de valeur pour contrôler le diagnostic, attendu que les os, du fait de la lésion causale, peuvent être raccourcis.

3° Diagnostic. — L'attention doit être concentrée sur le diagnostic différentiel de cette complication des arthrites et

de cette autre complication : la subluxation du tibia. Celle-ci, pour peu qu'on explore l'interligne articulaire, ne peut être méconnue.

4° Traitement. — Plusieurs cas peuvent se présenter : 1° la flexion est légère et accompagne une arthrite en évolution susceptible d'aboutir à la guérison; 2° elle est très accentuée et consécutive à une arthrite en voie de guérison ou guérie; 3° elle

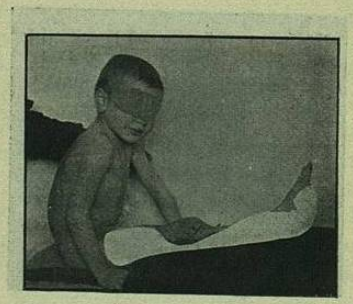

Fig. 159.
Flexion de l'épiphyse supérieure du tibia traitée par la résection. Appareil plâtré.

présente un degré léger ou accentué et se trouve greffée sur une arthrite dont l'issue est incertaine ou grave.

a. Dans le premier cas, il importe peu et l'effort du chirurgien doit se traduire par une surveillance active, qui tendra à ne pas imprimer au tibia des pressions fâcheuses, à combiner les moyens d'action pour que l'épiphyse supérieure ne supporte pas de flexion d'arrière en avant.

b. Dans le second, puisqu'il s'agit d'une arthrite dont le résultat est toujours l'ankylose, ou bien la déformation devra être négligée si le sujet a un membre utile ou bien l'ouverture du genou et la résection limitée de l'extrémité supérieure du tibia se trouvera indiquée si la marche et la station sont pénibles.

c. Dans le troisième cas, la même conduite s'impose si la

lésion articulaire guérit ou bien la flexion tibiale est destinée à suivre la fortune du membre, et toutes réserves doivent être faites pour l'avenir.

ARTICLE X

LUXATION CONGÉNITALE DE LA HANCHE

L'histoire de la luxation congénitale de la hanche commence réellement en 1826 avec Dupuytren, qui publia un mémoire remarquable *sur un déplacement congénital de la tête des fémurs*. Etudiée par Pravaz, qui présente à l'Académie des malades guéris après un long traitement orthopédique et par la plupart des auteurs contemporains : Gerdy, Breschet, Cruveilhier, Guérin, Bouvier, Malgaigne, Verneuil, cette question n'a cependant fait aucun progrès en thérapeutique jusqu'aux tentatives de Margary, de Paci, de Hoffa et de Lorenz, qui nous ont enfin mis sur la voie d'un traitement opératoire efficace. Signalons le travail de Lorenz (*Pathologie et traitement de la luxation congénitale de la hanche*, 1897), la thèse de Delanglade sur la luxation congénitale du fémur, 1896, où se trouvent les idées d'A. Broca sur le traitement radical de cette affection.

1° Anatomie pathologique. — La luxation congénitale de la hanche est caractérisée cliniquement par des troubles sérieux de la station et de la marche dus à des altérations des parties constituantes de l'articulation, du bassin, des muscles voisins et à une anatomie pathologique complexe dont la connaissance est bien nécessaire pour l'intelligence exacte du traitement opératoire.

a. *Cavité cotyloïde.* — Cette cavité peut être complètement effacée, comblée, au point de représenter une surface plane ou même une saillie irrégulière ; mais le cas est exceptionnel et la présence du cotyle est le plus souvent marquée par une dépression peu profonde, dont les bords sont vaguement des-