de cette autre complication : la subluxation du tibia. Celle-ci, pour peu qu'on explore l'interligne articulaire, ne peut être méconnue.

4° Traitement. — Plusieurs cas peuvent se présenter : 1° la flexion est légère et accompagne une arthrite en évolution susceptible d'aboutir à la guérison; 2° elle est très accentuée et consécutive à une arthrite en voie de guérison ou guérie; 3° elle

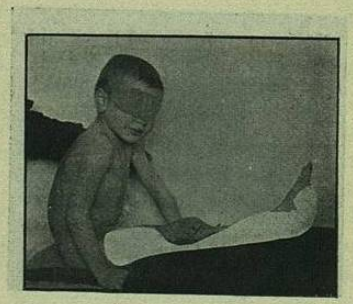

Fig. 159.
Flexion de l'épiphyse supérieure du tibia traitée par la résection. Appareil plâtré.

présente un degré léger ou accentué et se trouve greffée sur une arthrite dont l'issue est incertaine ou grave.

a. Dans le premier cas, il importe peu et l'effort du chirurgien doit se traduire par une surveillance active, qui tendra à ne pas imprimer au tibia des pressions fâcheuses, à combiner les moyens d'action pour que l'épiphyse supérieure ne supporte pas de flexion d'arrière en avant.

b. Dans le second, puisqu'il s'agit d'une arthrite dont le résultat est toujours l'ankylose, ou bien la déformation devra être négligée si le sujet a un membre utile ou bien l'ouverture du genou et la résection limitée de l'extrémité supérieure du tibia se trouvera indiquée si la marche et la station sont pénibles.

c. Dans le troisième cas, la même conduite s'impose si la

lésion articulaire guérit ou bien la flexion tibiale est destinée à suivre la fortune du membre, et toutes réserves doivent être faites pour l'avenir.

ARTICLE X

LUXATION CONGÉNITALE DE LA HANCHE

L'histoire de la luxation congénitale de la hanche commence réellement en 1826 avec Dupuytren, qui publia un mémoire remarquable *sur un déplacement congénital de la tête des fémurs*. Etudiée par Pravaz, qui présente à l'Académie des malades guéris après un long traitement orthopédique et par la plupart des auteurs contemporains : Gerdy, Breschet, Cruveilhier, Guérin, Bouvier, Malgaigne, Verneuil, cette question n'a cependant fait aucun progrès en thérapeutique jusqu'aux tentatives de Margary, de Paci, de Hoffa et de Lorenz, qui nous ont enfin mis sur la voie d'un traitement opératoire efficace. Signalons le travail de Lorenz (*Pathologie et traitement de la luxation congénitale de la hanche*, 1897), la thèse de Delanglade sur la luxation congénitale du fémur, 1896, où se trouvent les idées d'A. Broca sur le traitement radical de cette affection.

1° Anatomie pathologique. — La luxation congénitale de la hanche est caractérisée cliniquement par des troubles sérieux de la station et de la marche dus à des altérations des parties constituantes de l'articulation, du bassin, des muscles voisins et à une anatomie pathologique complexe dont la connaissance est bien nécessaire pour l'intelligence exacte du traitement opératoire.

a. *Cavité cotyloïde.* — Cette cavité peut être complètement effacée, comblée, au point de représenter une surface plane ou même une saillie irrégulière ; mais le cas est exceptionnel et la présence du cotyle est le plus souvent marquée par une dépression peu profonde, dont les bords sont vaguement des-

sinés. Aussi rare que l'effacement complet est la conservation intégrale de la cavité.

Réduite dans tous ses diamètres et surtout dans sa profondeur, cette cavité admet à peine l'extrémité du doigt, et forme un espace allongé triangulaire dont le sommet est dirigé en bas et en avant et la base est placée en haut et en arrière; à ces deux extrémités correspondent des bords en partie effacés, mais dont on sent encore sur plusieurs points l'arête vive. Le fond est comblé par de la graisse entourée de parties exubérantes formées par du cartilage d'ossification proliféré et plus en dehors et en haut par du cartilage articulaire hypertrophié très épais. Cette accumulation de tissus anormaux à laquelle se joint encore une saillie notable signalée par Lorenz sur la face interne du bassin en regard de la cavité cotyloïde, donne à la région du cotyle une épaisseur suffisante pour qu'il soit possible de creuser, sans danger de pénétrer dans le bassin, un nouveau cotyle.

Fig. 160.
Luxation congénitale double (attitude générale). Longueur apparente des membres supérieurs.

b. *Fémur.* — On a signalé l'absence de l'extrémité supérieure : elle est rare et s'observe surtout chez le sujet atteint de malformations multiples. La tête est quelquefois réduite de volume, déformée, et repose sur un col atrophié qui peut donner à l'extrémité fémorale l'aspect de l'épiphyse humérale.

Quand elle a franchi le bord postéro-supérieur du cotyle, elle repose sur la surface oblique de l'os coxal au-dessus de l'échancrure sciatique, par sa partie postéro-inférieure. C'est dans ce sens qu'elle se déforme. Là elle est aplatie et présente

une partie irrégulière limitée en bas par une arête qu'on peut suivre depuis le col jusqu'à l'insertion du ligament rond. Le reste de la tête est inégal, revêtu de cartilage d'autant plus rare qu'on s'approche de la dépression du ligament rond, et garde en somme un aspect conique. Sa direction est normale en général, et si ce n'était la brièveté du col, aucun rapport ne serait changé de dedans en dehors, mais le col, dans certains cas, peut être très modifié dans sa direction, et implanté plus ou moins en avant sur le fémur, de sorte que le membre inférieur doit opérer un mouvement de rotation de dehors en dedans pour ramener la tête au contact de l'os iliaque : c'est ce que Lorenz désigne sous le nom d'antéversion du col. Quant à son abaissement signalé par Malgaigne, il peut être plus apparent que réel si le trochanter est plus saillant au-dessus de la tête quand le col est très court et la tête très atrophiée : enfin, il peut avoir une direction et des dimensions normales ou à peu près.

La tête n'a pas toujours l'aspect que nous venons de lui décrire : elle peut avoir *la forme de tampon* et représenter en effet un disque irrégulier sur ses bords, qui dépassent de toutes parts le col, déprimé à son centre pour l'insertion du ligament rond. Ses rapports sont encore modifiés s'il s'agit de la luxation incomplète, décrite sous le nom de luxation intra-cotyloïdienne. Cette dernière variété n'est pas admise par tous les auteurs et paraît seulement justifiée par la présence de la tête dans le voisinage du rebord postérieur du cotyle sur lequel elle peut être arrêtée, mais qu'elle ne tarde pas à franchir.

La consistance de cette extrémité osseuse est chez l'enfant élastique et tout à fait analogue à celle du tissu osseux jeune, cartilagineux, mais par les progrès de l'âge elle peut devenir molle, friable ou garder les caractères du tissu osseux adulte.

c. *Ligament rond.* — On a signalé la longueur anormale du ligament rond, son aplatissement en forme de ruban, sa solidité, mais davantage sa consistance inégale qui permet de le dissocier facilement : il est blanc nacré et tendu en dehors, modifiant par ses pressions le bord supéro-externe du cotyle

sur lequel il se creuse un sillon, contractant parfois des adhérences à sa surface externe avec la capsule qui est en rapport avec lui. Ces caractères sont communs aux premières années, mais vers quatre à cinq ans le ligament rond disparaît, usé

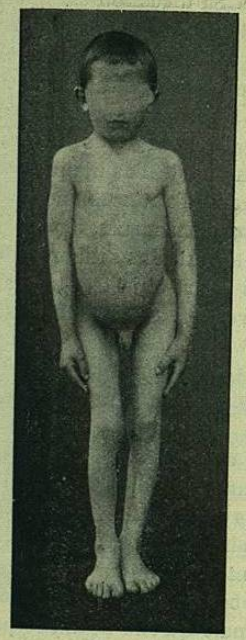

Fig. 161.

Fig. 162.

Luxation congénitale double plus accentuée à gauche.
Flexion du genou droit; abaissement de l'épine iliaque gauche.

par le rôle de soutien qu'il a dû prendre et les pressions sur les parties saillantes du cotyle qu'il a supportées ; et il ne reste plus que des vestiges de plus en plus faibles de son tissu. On l'a vu implanté en dedans sur le pubis et en dehors sur le col (Paletta).

d. *Capsule articulaire.* — La capsule articulaire est épaissie

fibreuse et crie sous le scalpel ; solidement appliquée sur l'extrémité fémorale, elle en moule exactement les contours en dehors, mais elle a perdu sa forme : en bas et en dedans elle est réduite d'étendue et presse par son faisceau antérieur sur le cotyle, en partie oblitérée ou adhérente quelquefois à sa surface et au ligament rond. Elle se rétrécit encore en gagnant le bord postérieur du cotyle où, déprimée par le tendon du muscle psoas, elle ne forme plus qu'un boyau rétréci, une bourse, contenant le ligament rond quand il n'a pas encore disparu ; en arrière du bord postérieur du cotyle, son faisceau postérieur est appliqué sur le périoste de l'os iliaque et s'interpose là entre la surface osseuse et la tête fémorale.

Sa surface interne, sauf les adhérences contractées avec le ligament rond et le cotyle, le rétrécisssement en sablier signalé, et une accumulation de graisse souvent rencontrée du côté de la cavité cotyloïde et jusque sur les parois de la capsule, n'offre pas de modifications importantes et le liquide articulaire n'est point augmenté ni diminué.

Ainsi déformée, ainsi maintenue par un ligament rond et une capsule déformés, la tête fémorale est située « en avant de l'échancrure sciatique et se porte vers le tiers postérieur de la crête iliaque, sans d'ailleurs jamais l'atteindre » (Lorenz) ; nous citerons seulement, à titre d'exception, des luxations en haut et en avant. La direction commune en arrière et en haut est évidemment sollicitée par l'inclinaison des surfaces, par la marche quand le sujet est déjà plus âgé ; mais surtout par l'action des muscles dont les plus puissants doivent entraîner le déplacement de l'extrémité fémorale dans le sens indiqué.

Ce déplacement est, d'une manière générale, incessant, progressif : témoin les empreintes par étapes laissées en arrière de l'articulation par l'extrémité fémorale peu à peu déplacée. Il est à remarquer que la fuite de cette extrémité ne peut être arrêtée par la formation d'une néarthrose. En effet, la tête est entourée par une capsule épaisse, qui double le périoste sur lequel la pression de l'os est désormais impuissante pour provoquer une irritation productive, à moins que la capsule ne se laisse perforer par usure.

Il ne s'établit guère autour de la tête déplacée qu'un épaississement fibreux, élastique qui, s'il forme un engainement par tassement du tissu, ne peut jouer le rôle d'une articulation nouvelle.

Fig. 163.

Fig. 164.

Luxation congénitale double égale des deux côtés ; épines iliaques sur le même niveau ; flexion égale des deux genoux ; lordose prononcée.

Les nodules cartilagineux, osseux même, qu'on a quelquefois signalés dans ces parties, n'ajoutent guère à leur résistance pour s'opposer aux déplacements de l'extrémité qu'ils enveloppent.

Cependant il est des luxations qu'on voit arrêtées, améliorées

par formation d'une néarthrose. Ce seraient, d'après Delanglade, des luxations en haut, au voisinage des épines iliaques. Dans celles-ci en effet la tête repose sur une surface moins inclinée, concave en haut et sur laquelle le moyen fessier peut la maintenir appliquée. Dans de telles conditions l'usure de la capsule peut amener plus facilement la néarthrose ; ce sont les *luxations appuyées*.

e. *Muscles.* — Les muscles ont, dans la luxation congénitale, un rôle des plus importants. Comme direction et comme longueur, ils subissent des modifications qui agissent sur l'extrémité fémorale. Ils sont raccourcis ou allongés. L'opinion de Brodhurst, que les muscles pelvitrochantériens étaient raccourcis et s'opposaient à l'abaissement de la tête déplacée, a longtemps prévalu, et Hoffa s'est, dès le début, basé sur cette opinion pour établir la technique de son opération sanglante. Lorenz a, dans ces derniers temps, réagi et proposé, avec un avis contraire, une nouvelle méthode d'intervention.

D'après lui, les muscles pelvitrochantériens seraient non pas raccourcis, mais allongés.

« La simple réflexion démontre que tous les muscles, dont la direction est parallèle à celle où se fait le déplacement de la tête fémorale subiront un raccourcissement précisément égal à ce déplacement. »

« Si le muscle fait avec l'axe du fémur un angle aigu, son raccourcissement ne sera plus qu'une fraction de la valeur de ce déplacement de la tête.

« Par contre, si le muscle fait avec le fémur un angle droit, il se trouvera allongé du fait de la luxation. »

L'auteur conclut ainsi pour les muscles pelvi-trochantériens : « Ces muscles éprouvent un allongement par le fait de la luxation et ne peuvent par conséquent, sous aucun prétexte, faire obstacle à la réduction. »

Dans ce groupe se trouve compris le psoas iliaque.

Il admet bien que le grand fessier et quelques fibres du petit et du moyen fessiers doivent être en somme raccourcies, mais il a soin de faire remarquer que ces fibres sont dégénérées et dans des conditions de résistance très discutables ;

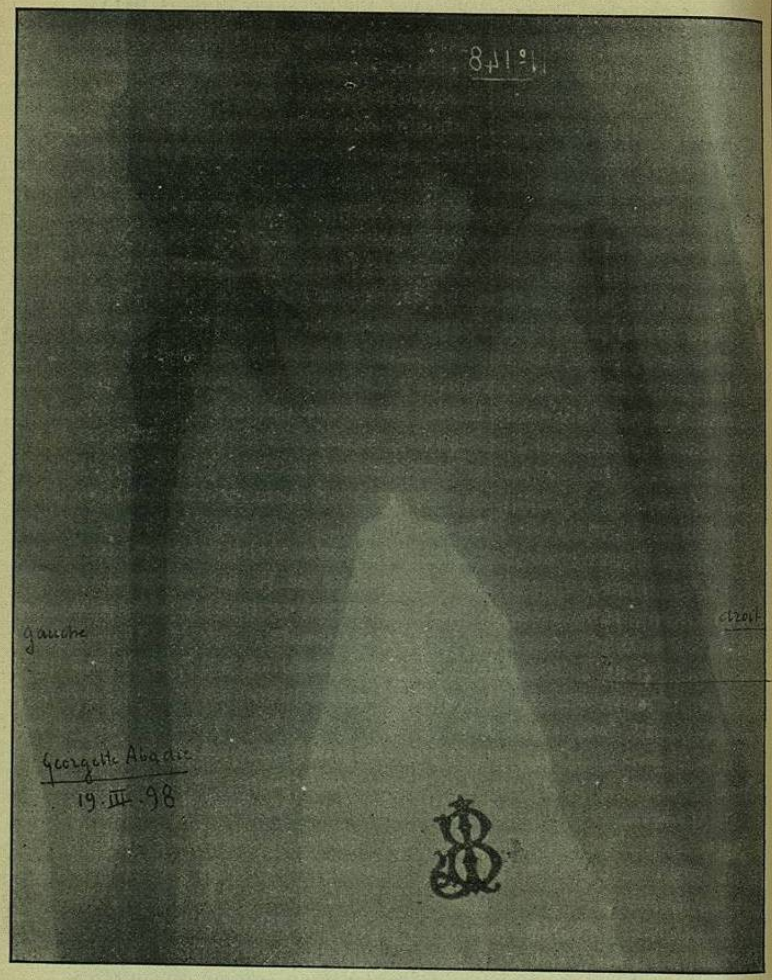

Fig. 165.
Luxation congénitale droite :
état cartilagineux de la tête et du col (fillette de 4 ans).

avec lui DELANGLADE fait observer encore que ces mêmes muscles repoussés en dehors par la saillie de l'extrémité fémorale subissent une déviation oblique, sont soulevés, et par conséquent se trouvent allongés.

Quant aux muscles pelvifémoraux : adducteurs, pectiné ; étudiant la direction de leurs fibres sur des préparations anatomiques, il conclut : « Seule la portion, la plus interne du grand adducteur, et, à un moindre degré, le moyen adducteur éprouvent un raccourcissement par suite de la luxation, tandis que tous les autres muscles pelvi-fémoraux présentent un réel allongement. »

Le troisième groupe, muscles pelvicruraux : couturier, tenseur du fascia lata, droit antérieur, droit interne, demi-tendineux, demi-membraneux et biceps, « ils éprouvent un raccourcissement d'une valeur à peu près égale à celle du déplacement de la tête fémorale, et ce raccourcissement constitue l'obstacle le plus important à la réduction. » Mais DELANGLADE, s'appuyant sur les données cliniques confirmées par les interventions sanglantes d'A. BROCA, met en principe que les muscles insérés à l'ischion doivent être aussi allongés. L'amplitude du mouvement de flexion, l'inclinaison du bassin qui élève l'ischion sont des raisons en faveur de cette opinion.

Ces divers muscles comme les fessiers éprouvent une atrophie plus ou moins accentuée, en rapport avec leurs fonctions amoindries. Le professeur LANNELONGUE a fait exactement connaître ces altérations musculaires portant sur la diminution du nombre des faisceaux et fibrilles. « C'est une atrophie vraie, par défaut de formation et non par dégénérescence : atrophie du même ordre que celle du cotyle et de l'os iliaque. » Parallèlement les vaisseaux et les nerfs sont également altérés en ce sens qu'ils suivent la loi des muscles parallèles et peuvent être raccourcis, mais si ce raccourcissement n'a pas d'importance pour les vaisseaux dont l'élasticité permet d'agir sur eux sans crainte, il est important pour les nerfs dont le fonctionnement pourra se trouver compromis dans des manœuvres de réduction brutales (LORENZ).

f. *Bassin.* — Réduction des ilions, lordose lombaire, mobi-

lité de l'articulation sacro-vertébrale, courbure du sacrum augmentée, agrandissementt du diamètre vertical du bassin et diminution du diamètre transversal. « Le bassin est devenu comparable à un cylindre de circonférence égale à sa partie supérieure et à sa partie inférieure, et la séparation entre le grand et le petit bassin s'est effacée (Lorenz). »

L'ensemble de ces déformations peut être expliqué par l'absence de pression des fémurs sur les cotyles, par l'éversion des ischions produite par les tractions de la capsule, par l'action musculaire surtout, et dans ce dernier motif entre l'action spéciale du psoas iliaque qui, entraîné par le fémur en dehors et en haut, exerce une pression constante sur le bord antérieur du bassin cù il creuse une empreinte sensible. Il semble que le bassin du côté correspondant ait été attiré en dehors, comme le prouvent l'allongement et l'horizontalité du trou obturateur.

Dans la luxation unilatérale les altérations des os sont évidemment modifiées et aboutissent au bassin ovalaire. Ni dans la luxation double, ni dans la luxation unilatérale la déformation qui ne s'accentue qu'à mesure que le sujet avance en âge, n'est capable d'amener la dystocie (Lorenz).

2° Symptômes de la luxation unilatérale. — Nous examinerons successivement la luxation unilatérale et la luxation bilatérale. Mais le premier cas nous servant de type pour une description d'ensemble nous dirons de quel genre de boiterie est affecté le sujet atteint de luxation, ce qu'il présente debout, quand il marche, couché.

a. *Boiterie.* — La boiterie est le premier symptôme qui attire de suite l'attention de la famille et du médecin, dès que l'enfant marche seul. A chaque pas il incline le corps du côté de la déformation, mais il n'éprouve pas de douleurs et ne se plaint pas. L'examen révèle alors les caractères suivants, caractères d'autant plus évidents que les sujets sont plus âgés ou que la luxation est plus accentuée et s'accompagne de rétraction musculaire.

b. *Examen du sujet debout.* — Quand le sujet est debout, immobile, on remarque tout d'abord une diminution de volume du membre malade : elle est due à l'atrophie musculaire. Le tronc paraît incliné du côté malade, l'épine iliaque est abaissée dans le même sens et le bassin est en rotation antérieure et inférieure : d'où ensellure plus ou moins prononcée. Le pli fessier

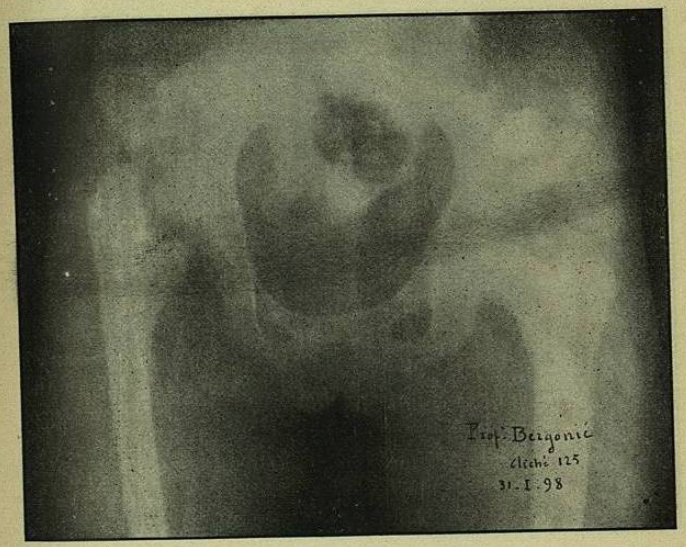

Fig. 166.
Luxation congénitale gauche ; malformation très prononcée de l'extrémité fémorale (fillette de 11 ans).

est abaissé et plus profond. Mais cette attitude peut varier suivant que l'enfant, pour compenser la brièveté du membre, fléchit le membre sain ou place son pied en équinisme. Le bassin se relève alors et l'épine peut se trouver sur un plan égal ou supérieur à celle du côté sain. Le bassin restant incliné du côté malade, la colonne vertébrale présente une inclinaison, une scoliose de compensation à convexité du côté de la lésion : la convexité serait remplacée par la concavité dans les cas de