qui devrait, en toute justice, être appelée : réduction de PACI-LORENZ.

ARTICLE XI

COXA VARA

La coxa vara est une affection de l'extrémité supérieure du fémur caractérisée par l'incurvation du col, l'élévation du grand trochanter, de la douleur irradiée dans les régions voisines, le plus souvent de la rotation externe du membre et de la raideur progressive dans l'articulation coxo-fémorale.

Cette définition, qui relate les traits principaux de l'anatomie pathologique et des symptômes, reste naturellement dans le vague des connaissances actuelles sur la nature d'une affection encore discutée.

1° Historique et étiologie. — D'après la description de MULLER et les observations de BRUNS (1888-1889), de nombreux cas ont été publiés par différents auteurs : SCHEDE, HOFMEISTER, KOCHER, SCHMITZLER (1894) et le nom de coxa vara a été accepté pour désigner cette affection que, dès 1886, ALBERT aurait signalée avec KOCHER sous la désignation d'incurvation du col du fémur. Actuellement les travaux sur la question se multiplient. Signalons parmi les plus récents : les observations de BRUN (*Rev. orthop.*, 1898 et 1899). Le travail de CHARPENTIER (*Rev. orthop.*, 1898), celui de GOURDON de Bordeaux (*Revue de pédiatrie de Bordeaux*, 1899). Dans ces derniers mémoires se trouvent analysés des revues étrangères.

Les auteurs sont unanimes pour admettre parmi les causes l'influence d'un état général. Toute affection capable de modifier la substance des os et de leur faire subir des altérations de texture entre de plein droit dans l'étiologie. C'est ainsi que le rachitisme est admis comme cause de la coxa vara. Mais ne s'agit-il pas plutôt d'un rachitisme tardif, d'un rachitisme local analogue à celui du genu valgum ? On peut l'admettre en songeant que la coxa vara est loin d'être rare chez les adolescents

et que la plupart des sujets qui en sont atteints présentent fort peu d'autres lésions osseuses de nature rachitique. Bien plus, chez les rachitiques avérés, comme l'ont démontré KIRMISSON et CHARPENTIER, l'abaissement du col ne ressemble que de loin à celui de la coxa vara, qui est beaucoup plus accentué et bien plus caractéristique.

Par contre, voici que la croissance rapide et pénible, les travaux exagérés dans le jeune âge, la station verticale prolongée, l'habitude de porter de lourds fardeaux, les travaux des champs : toutes causes qui font ressentir à l'extrémité fémorale chez des sujets affaiblis les pénibles effets de la *surcharge*, sont partout signalées.

S'il en est ainsi, l'influence de lésions locales ne pouvait être davantage oubliée : l'ostéomyélite, la tuberculose, la coxalgie, l'entorse épiphysaire et la fracture du col si rare dans le jeune âge malgré les affirmations de certains auteurs, ne resteraient pas étrangères à l'étiologie de la coxa vara.

On est cependant surpris de voir que les faits publiés à l'appui de cette étiologie multiple s'accordent souvent mal avec l'anatomie pathologique de la coxa vara, tandis qu'il est deux affections : la luxation congénitale de la hanche et l'arthrite déformante, auxquelles on refuse à bon droit tout lien de parenté avec elle, qui nous offrent des déformations tout à fait comparables avec celles que nous allons étudier bientôt.

Nous estimons que le ramollissement osseux provoqué par une cause générale ou locale intervient toujours ici comme il le fait dans la pathogénie des déformations vertébrales (scoliose), fémoro-tibiales (genu valgum) et tarsiennes (pied plat).

2° Anatomie pathologique. — La coxa vara est unilatérale ou bilatérale, le plus souvent bilatérale. Son caractère dominant est de présenter deux déformations principales : un abaissement du col de haut en bas et une flexion du col d'avant en arrière plus fréquente ou d'arrière en avant. Le col fémoral est donc modifié dans son angle d'*inclinaison* et dans son angle de *déclinaison*.

L'angle d'inclinaison « est celui que forme l'axe du col avec

celui de la diaphyse ». L'angle de déclinaison est l'angle dièdre, ouvert en dedans et en avant fermé par deux plans verticaux menés l'un par l'axe du col, l'autre par l'axe de la diaphyse (JABOULAY)

Des modifications subies par le col fémoral il résulte que l'angle d'inclinaison diminue à mesure que l'extrémité du fémur se déforme. Normalement le bord supérieur du col est beaucoup plus allongé que le bord inférieur; cette proportion dans le coxa vara devient telle que le bord inférieur peut ne plus présenter qu'une encoche, une dépression située entre la tête fortement déviée en bas et le petit trochanter. La courbure antéro-postérieure du col a pour conséquence immédiate, en portant la tête du fémur en arrière, de donner à la partie antérieure du col un aspect saillant et d'augmenter ainsi l'angle de déclinaison ouvert en avant.



Fig. 169.
Extrémité supérieure du fémur; état normal.

A ces déformations caractéristiques il convient d'ajouter que la tête fémorale peut subir un mouvement de torsion légère sur l'axe longitudinal du col de bas en haut et d'avant en arrière.

L'inclinaison du col étant la lésion caractéristique la plus importante, il peut être utile d'en mesurer l'étendue d'après le procédé d'ALSBERG sur des photographies obtenues par les rayons X. Une première ligne représente l'axe du col, une deuxième ligne l'axe du fémur, toutes deux se rencontrent pour former un angle qui s'efface à mesure que le col fémoral s'incline davantage et peut être comparé à l'angle d'inclinaison des fémurs normaux, qui varie entre 108° à 140° (GOURDON).

A l'état normal une ligne horizontale passant par le sommet du grand trochanter traverse la tête fémorale vers sa partie supérieure. Dans la coxa vara, cette ligne abandonne la tête

et le grand trochanter est par rapport à celle-ci surélevé.

Mais d'autres lésions sont à noter : allongement, raccourcissement ou épaississement du col, diminution de volume du grand trochanter, déviations ou déformations de la cavité cotyloïde, de la capsule articulaire en rapport avec les déviations de la tête.

Le cartilage de revêtement est aminci, inégal de surface, tandis que le périoste voisin qui enveloppe le col est épaissi vascularisé. Au-dessous du périoste les os offrent un peu l'as-

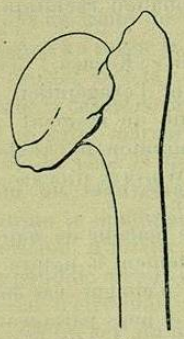

Fig. 170.
Arthrite déformante (ALSBERG).



Fig. 171.
Coxa vara (ALSBERG).

pect des os rachitiques : leur trame compacte est augmentée partout où des pressions sont supportées. C'est ainsi qu'à la partie supérieure du col les travées osseuses sont augmentées et doublées dans certains cas d'une saillie signalée par SUDECK, qui occupe le bord supérieur du col où l'effet de la surcharge s'est surtout fait ressentir.

Les muscles fessiers et fémoraux présentent de l'atrophie telle qu'on la rencontre autour des arthrites, mais plus spécialement les muscles pelvi-trochantériens, dont les deux extrémités se trouvent rapprochées par l'ascension du grand trochanter, sont réduits à une impuissance relative qui les pousse à l'atrophie, les conduit à l'impuissance et favorise d'autant le mouvement d'adduction sollicité par les muscles internes qui

n'ont pas subi la même altération (Krukenberg et d'Alsberg).

La colonne vertébrale, comme dans toutes les lésions articulaires ou osseuses qui produisent du raccourcissement, s'incline en sens inverse et présente une scoliose statique qui pourra mettre sur la voie du diagnostic et faire reconnaître la coxa vara.

3° Pathogénie. — La pathogénie, à en juger par les idées nombreuses actuellement soutenues, sera longtemps discutée.

La coxa vara est-elle une déformation rachitique locale (Muller, Hofmeister, Lauenstein)?

S'agit-il plutôt d'ostéomalacie tardive (Kocher)? Cette affection représenterait-elle « simplement l'exagération du processus physiologique normal, puisque, au moment de la puberté, il se produit toujours une diminution de l'angle d'inclinaison du col »? C'est l'opinion de Whitman (Gourdon. *Revue mens. de pédiatrie* de *Bordeaux* (1899).

Alsberg penserait qu'il s'agit d'une maladie de nature spéciale dont on ne connaîtrait pas exactement la nature.

Il semble que cette diversité d'avis n'éloigne pas autant de la vérité qu'il paraîtrait tout d'abord, et nous partageons l'opinion de Hoffa, qui admettrait l'influence de circonstances nombreuses capables de modifier la structure du col et de la préparer ainsi à subir l'influence des causes extérieures, des conditions statiques.

4° Symptômes. — La coxa vara signalée comme lésion congénitale (Krede-Kirmisson), comme lésion des premières années, doit pour sa symptomatologie être surtout considérée chez les adolescents où elle présente avec plus d'évidence l'ensemble de ses caractères cliniques.

La douleur apparaît la première sous forme de tension pénible, profonde, localisée dans la hanche et irradiée jusqu'au genou. Elle rend la marche pénible et le repos devient de suite nécessaire. Le repos la calme, la reprise de la fonction, des travaux la réveillent et des poussées douloureuses accompagnées d'un trouble de plus en plus prononcé de la

fonction se produisent. Ce début rappelle plus d'un trait de la coxalgie avec laquelle il est facile de confondre la coxa vara.

a. *Attitude du membre pendant la station et la marche.* — L'attitude spéciale du membre pendant la station ou la marche ne tarde pas à se montrer. Le membre se porte en adduction et en même temps en rotation externe comme le montre la figure que nous empruntons au traité de Hoffa et il a une tendance à croiser le côté sain ou à s'entre-croiser avec la cuisse du côté opposé dans le cas de coxa-vara double.

Quand le sujet marche, il boite en s'inclinant de côté et décrit à l'aide du bassin un mouvement elliptique qui accentue le dandinement et rend la progression d'autant plus disgracieuse et pénible, qu'aux déplacements qui viennent d'être indiqués s'ajoute le plus souvent un certain degré d'hyperextension.

Le mouvement d'adduction est relativement facile, l'abduction est par contre difficile et inversement la rotation interne est de plus en plus limitée, tandis que la rotation externe conserve une certaine amplitude.

Cette difficulté de la rotation interne explique comment dans la station à genoux la jambe du côté malade croise la jambe saine et comment dans la coxa vara double, les deux jambes viennent à s'entre-croiser dans cette attitude.

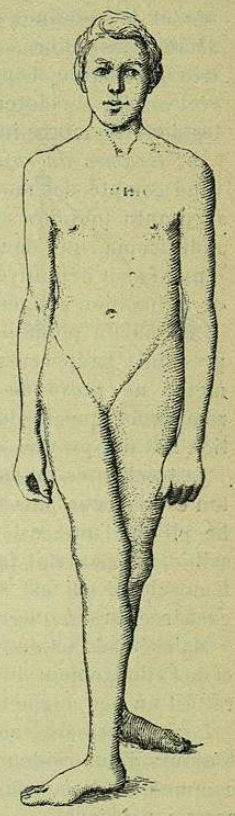

Fig. 172.
Coxa vara (Hoffa).

Ajoutons enfin que dans la station debout de la coxa vara double le bassin présente une inclinaison marquée en avant et la colonne lombaire une ensellure très prononcée; que dans

la forme unilatérale, le membre se trouvant raccourci par l'affaissement du col, l'épine iliaque correspondante est abaissée et la colonne vertébrale s'incline du côté opposé pour rétablir l'équilibre, à moins que par le fait d'une adduction très prononcée, l'épine iliaque en dépit de raccourcissement réel ne doive s'élever pour tenter de ramener au parallélisme les deux membres inférieurs.

b. *Examen du sujet couché.* — L'examen du sujet couché rend compte des modifications intimes de l'articulation, mais il y aura toujours avantage à le compléter plus tard par la radioscopie, qui dans les cas douteux servira à différencier d'une façon définitive la coxa vara de la coxalgie, voire même de la luxation congénitale compliquée d'arthrite.

Sur aucun point il n'y a d'empâtement ni de douleur à la pression. La percussion de la région trochantérienne elle-même ne provoque pas de souffrance : il est du reste à remarquer que la douleur s'efface à mesure que la déformation fait des progrès ou s'établit d'une manière définitive.

Le trochanter est surélevé, il dépasse la ligne de Roser-Nélaton et n'occupe plus sa partie moyenne; il se porte en arrière. Le pli de l'aine est souvent occupé par une voussure, une saillie qui pourrait faire croire à un déplacement de la tête fémorale et qui est simplement produite par la déformation exagérée du col que nous avons précédemment signalée.

Malgré l'adduction, à cause de la surélévation du trochanter et de l'allongement du bord supérieur du col, l'espace intercrural est un peu augmenté comme dans la luxation congénitale.

Les mouvements communiqués à l'articulation témoignent toujours d'une raideur de la jointure et le bassin est entraîné comme dans la coxalgie, si l'amplitude de ces mouvements est assez considérable.

Nous ne revenons pas sur les mouvements d'adduction, d'abduction, de rotation qui ont été étudiés déjà.

La mensuration pratiquée depuis l'épine iliaque confirme le raccourcissement, mais elle démontre aussi que les segments du membre ne sont point diminués d'étendue. Il existe enfin de l'atrophie musculaire de la jambe et de la cuisse.

Il n'est pas rare d'observer en même temps que la coxa vara du genu valgum, le pied plat : toutes lésions qui procèdent des mêmes causes et peuvent lui être associées.

Nous ne voyons pas l'avantage qu'on peut retirer, l'examen du malade une fois terminé, de la mensuration spéciale de Bryant basée sur un triangle marquant les rapports de l'épine iliaque et du trochanter. « Le malade étant placé horizontalement sur le dos, on marque l'épine iliaque antéro-supérieure A, de ce point, on laisse tomber un fil à plomb en bas et en arrière, on obtient une ligne AB; de la pointe du grand trochanter, on abaisse sur cette ligne une perpendiculaire CB. Il ne reste plus qu'à relier les points A et C pour avoir le triangle. Quand l'articulation est saine et la disposition du grand trochanter normale, ce triangle est rectangulaire et isocèle : mais dans le cas où le grand trochanter a subi un déplacement anormal en dehors, le côté AB est allongé ; si cette partie du fémur est tournée en dedans, le côté AB sera raccourci ; enfin si le grand trochanter est rehaussé, le côté BC sera raccourci. Donc, chaque fois que la position du grand trochanter sera changée, l'égalité du triangle sera rompue » (Gourdon).

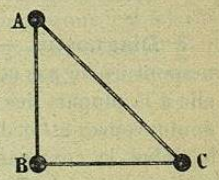

Fig. 173.

L'attitude du membre malade telle qu'elle vient d'être présentée n'est pas invariable. On a signalé la rotation en dedans associée à un certain degré de flexion.

5° Marche. — La marche de cette affection est lente ; elle évolue dans une période qui s'étend de quelques mois à deux ans et si elle peut s'arrêter en chemin en limitant ses désordres anatomiques, elle ne voit pas disparaître, après amélioration de la raideur articulaire, ceux qu'elle a déjà acquis.

6° Pronostic. — L'attitude en adduction, la raideur articulaire qui peut rester permanente, les déformations vertébrales, donnent à cette déformation un caractère de gravité qu'on ne

saurait méconnaître, mais cette gravité se trouve atténuée par les améliorations ou même les guérisons certaines que procure un traitement orthopédique régulier appliqué dès le début des accidents.

A une période plus avancée l'intervention chirurgicale ne peut, à coup sûr, promettre des résultats aussi satisfaisants et le pronostic devient plus sombre à mesure que la lésion fait des progrès.

7° Diagnostic. — La préoccupation du clinicien est certainement de ne pas confondre la coxa-vara avec la *coxalgie* dont elle a la plupart des symptômes. La courte durée des poussées douloureuses est ordinairement invoquée pour différencier dès le début la coxa-vara, mais dans la coxalgie le même fait se produit souvent. Thomas signale, à l'avantage de la coxalgie dans les cas où la douleur a disparu et où la mobilité paraît complète, la persistance d'un certain degré de flexion qui empêche le creux poplité de toucher le plan horizontal sur lequel le malade est couché. Dans la coxa-vara le membre du côté malade prend toujours contact dans toute sa longueur avec le plan horizontal. L'extension est un caractère fondamental de la coxa-vara ; la flexion avec abduction d'abord et adduction plus tard se retrouve toujours à un degré quelconque dans la coxalgie. La coxalgie enfin ne présente qu'un raccourcissement apparent : grâce à l'inclinaison du col, il est réel dans la coxa vara.

Passée la période de début la coxalgie s'affirme avec toutes les lésions destructives des os et des parties molles et le doute n'est plus permis.

La radioscopie est intervenue à propos pour étudier une affection dont le diagnostic ne laisse pas de présenter de réelles difficultés et il est, dans tous les cas, utile d'y avoir recours.

L'*arthrite déformante* peut être l'occasion d'une nouvelle erreur. Mais les antécédents héréditaires, la présence de lésions articulaires multiples permettent de l'éviter. Maydl rappelle que la demi-circonférence du corps prise au niveau

du bassin est inférieure au côté opposé dans l'arthrite, supérieure dans la coxa vara (Gourdon).

La *luxation congénitale* n'a d'autre point de contact avec la coxa vara que de produire l'ascension du trochanter et une boiterie à peu près analogue, mais elle jouit d'une liberté de mouvement exceptionnelle, et permet d'examiner l'extrémité fémorale dans les grands mouvements d'adduction.

Les *traumatismes anciens* suivis de raideur et de douleurs peuvent être l'occasion d'erreurs plus sérieuses : telle par exemple la fracture du col avec ses déformations caractéristiques et son raccourcissement. Un renseignement exact peut dissiper les doutes. L'examen par les rayons X trouve ici sa plus grande utilité.

8° Traitement. — A juste titre Gourdon s'élève contre l'inutilité et le danger des chaussures orthopédiques destinées à compenser le raccourcissement qui bien au contraire fera de constants progrès (Schultz).

L'orthopédie pure et les opérations sanglantes se partagent avec les soins généraux qui visent le rachitisme, le traitement de la coxa vara.

Nous ne faisons qu'indiquer le traitement général.

a. *Traitement orthopédique simple.* — L'orthopédie a toute son efficacité dans la première période pour calmer les douleurs, prévenir la déformation ou redresser la courbure pendant que le tissu osseux est encore malléable. De ce fait son utilité sera moins grande chez les adolescents âgés dont le col fémoral résistera davantage aux actions extérieures.

Tout appareil qui sans fatigue pour le sujet immobilisé au lit, sans préjudice pour son hygiène pourra assurer l'extension et fixer le membre dans l'abduction, réalisera les indications urgentes. L'application de cet appareil ne doit porter aucun préjudice au massage manuel, à l'hydrothérapie, à l'électrisation des muscles, surtout des muscles trochantériens dont l'altération est plus prononcée, et pour obtenir un résultat elle sera maintenue pendant longtemps, pendant plusieurs mois, pendant deux et trois ans s'il est nécessaire. Hofmeister, Nasse, Hoffa,

Guersain, Alsberg, cités par Gourdon, se montrent très partisans de l'orthopédie dont les succès sont fréquents et qui n'offre pas les dangers des opérations sanglantes.

Comme traitement de transition entre les méthodes extrêmes citons le redressement forcé sous anesthésie après la section sous-cutanée des adducteurs proposée par Vulpius.

b. *Opérations sanglantes.* — L'ostéotomie ou la résection, — l'ostéotomie linéaire du col (Budinger) ou de la partie sous-trochantérienne du fémur (Muller, Hofmeister), — l'ostéotomie cunéiforme du col (Kraske), la résection sous-trochantérienne (Kocher, Maydl, Sprengel); telles sont les opérations proposées et pratiquées avec des succès variables, qui ne sauraient être employées que dans les cas d'insuccès par les moyens orthopédiques et après un long traitement de patience. L'ostéotomie sous-trochantérienne oblique paraît la méthode la plus sûre (Gourdon).

ARTICLE XII

COXO-BOT OU HANCHE BOTE

Au Congrès de chirurgie de 1892 (p. 306) le professeur Lanelongue de Bordeaux en présentant deux remarquables succès a proposé de donner le nom de coxo-bot ou hanche bote aux déviations paralytiques de la hanche, et tracé en même temps le manuel des opérations sanglantes qu'on peut diriger contre elles.

1° Anatomie pathologique et symptômes. — Il est rare en effet que les muscles de la hanche (fémoraux ou pelvi-trochantériens) soient suffisamment paralysés pour produire l'inertie absolue du mouvement. La plupart du temps la paralysie infantile a concentré ses efforts sur certains groupes, en particulier les groupes antéro-internes et les muscles externes entraînent le membre en déviation externe de telle sorte que la cuisse est portée en dehors avec rotation externe plus ou moins accentuée et que la tête fémorale vient faire saillie soit

du côté du triangle de Scarpa soit plus bas vers le périnée.

Les figures 174 et 175 représentent un sujet atteint de hanche bote paralytique. Dans cette attitude le membre comme suspendu par la rétraction des muscles, des aponévroses et des ligaments, ballotte dans tous les sens dès que le pied ne touche

Fig. 174.

Fig. 175.

Hanche bote (avant l'intervention).

plus le sol. Tous les mouvements sont relativement faciles, l'extension unie à l'adduction seule est empêchée par la résistance des muscles externes et des ligaments et par l'opposition de la tête fémorale qui paraît avoir déjà abandonné la cavité cotyloïde pour fuir en avant et en dedans ou en dedans et en arrière.

L'exploration attentive de la jointure et de ses rapports rend parfaitement compte des différents désordres consécutifs à la paralysie. Du côté de la tête devenue plus saillante en avant ou en arrière, les doigts pénètrent facilement à travers les