au-dessous de la réalité. Du reste l'immobilisation n'empêche ni les soins de propreté les plus minutieux, ni les bains fréquents, tandis que les appareils ne peuvent les permettre.

La suppuration a été jusqu'à ces dernières années l'indication nette de la résection de la hanche. Ollier a fait justice de cette exagération. Comme à bien d'autres l'expérience nous a montré qu'on peut tirer le plus souvent meilleur parti d'une coxalgie suppurée avec la temporisation armée qu'avec une résection hâtive. L'abcès dès qu'il apparaît doit être ponctionné autant de fois qu'il est nécessaire et injecté avec une solution iodoformée ou naphtolée. Si l'injection ne suffit pas, l'incision *large* et le pansement aseptique auront bien souvent de très bons résultats. Nous préférons cette pratique aux opérations d'épargne, aux petits curettages qui sans action décisive menacent toujours l'économie d'auto-inoculation graves. Les enfants atteints de coxalgie sont assez exposés aux généralisations pour qu'on ne leur fournisse pas de nouvelles occasions de danger ; cependant nous le prescrivons pour les interventions limitées qui, bien faites, réalisent de sérieux avantages.

Fig. 181. Coxalgie suppurée, résection de la hanche.

Et nous réservons la résection de la hanche, voire même la désarticulation pour les cas où le traitement conservateur mais très énergique aura échoué.

Dans la coxalgie double le traitement ne saurait être différent, mais le trouble profond de la fonction met en discussion après la guérison l'ostéotomie sous-trochantérienne pour améliorer la position.

Cette même intervention devient fort utile dans les cas de coxalgie ancienne où ni l'extension, ni la réduction forcée n'ont pu obtenir de résultat. Pour un sujet guéri de sa tuberculose locale, mais affligé d'une déviation considérable, l'ostéotomie deviendra une bonne opération.

ARTICLE XIV

GENU VALGUM

Le genu valgum est cette déformation du membre inférieur dans laquelle la jambe déjetée en dehors forme avec la cuisse un angle ouvert en dehors et dont le sommet répond en dedans au condyle interne du fémur devenu plus saillant. Il est uni ou bi-latéral.

1° Étiologie. — Les plus jeunes enfants peuvent être atteints de cette déformation quand les membres inférieurs sont soumis à des pressions constantes : la mauvaise habitude que les nourrices ont de les porter sur les bras peut aussi déterminer la flexion anguleuse du genou et il n'est pas rare de voir des enfants de cinq à six mois, surtout quand ils sont chétifs et mal nourris, présenter d'un côté un genu valgum et de l'autre un genu varum (genou en dehors) produits par la pression constante du bras de leur nourrice et l'inclinaison forcée des deux membres inférieurs.

A un âge plus avancé chez les enfants de dix-huit mois, deux ans ou davantage, il est encore fréquent de rencontrer un ensemble d'altérations osseuses caractéristiques du rachitisme, au milieu desquelles le genou en dedans se détache d'une manière plus accentuée. A mesure qu'ils grandissent, loin d'être à l'abri du genu valgum, les enfants devenus adolescents y sont, au contraire, plus exposés quand ils vivent dans des conditions générales d'hygiène mauvaise et sont soumis à des travaux disproportionnés avec les forces de leur âge. La *jambe de boulanger* (Backerbein) des auteurs allemands est l'expression qui consacre bien la véritable étiologie du genu valgum parce qu'elle résume les deux conditions invariables : surcharge pour l'articulation dont le déve-

loppement n'est pas achevé, dénutrition qui rend les os plus malléables, et, par conséquent, plus accessibles aux déformations. C'est de quatorze à vingt ans principalement chez les garçons que le genu valgum est le plus souvent observé. Le rachitisme, à tous les âges, exerce donc une fâcheuse

Fig. 182.



Fig. 183.

Genou valgum double chez un petit rachitique (déformations complexes).

influence et si chez l'adolescent on ne retrouve pas l'ensemble des lésions qui le caractérisent on peut dire encore qu'il s'agit d'un rachitisme tardif. En effet, l'épiphyse fémorale n'a pas achevé sa soudure avant dix-neuf ou vingt ans : elle constitue un point de moindre résistance qui cédera devant la fatigue, devant la surcharge si la dénutrition qui pousse au ramollissement osseux est produite et entretenue par une

nourriture insuffisante, par la station verticale de trop longue durée chez des sujets en pleine croissance qui réunissent ainsi toutes les conditions pour faire des déviations du squelette du côté des membres inférieurs.

Mais il faut enregistrer encore dans l'étiologie toutes les maladies générales et locales qui peuvent agir par le trouble de la santé générale sur la nutrition des os. Mac Ewen a insisté sur ce point. Les fièvres éruptives, toutes les causes qui nécessitent un séjour prolongé au lit dans des milieux insalubres, peuvent être suivies du genu valgum. Il en est de même des arthrites du genou, du pied bot varus et de toutes les attitudes vicieuses qui obligent les petits enfants à ramener la pointe du pied en dehors quand elle est anormalement déviée en dedans.

2° Anatomie pathologique. — Nous n'insisterons pas sur les lésions du rachitisme évidentes dans les régions éloignées.

La flexion anguleuse du genou en dedans est produite par différents facteurs, à ne considérer que les os en présence. Le principal d'entre eux est l'allongement, l'hypertrophie du condyle interne, tandis que le condyle externe est comme élargi, aplati. A l'état normal la disposition régulière du genou n'est pas la direction, suivant un même axe, du fémur et du tibia : ces deux os forment entre eux un léger angle saillant en dedans qui constitue une sorte d'amorce pour la déviation en dedans si ces os viennent à manquer de solidité ou sont soumis à des pressions trop considérables. A mesure que la déformation se produit, le condyle interne dégagé par elle s'allonge, s'hypertrophie et il devient par là même une opposition formelle au redressement. Le condyle externe qui, au contraire, supporte tout le poids, se modifie comme il a été dit plus haut ; il s'affaisse.

Ces altérations, conséquences d'un trouble physiologique et d'une cause mécanique, ne peuvent manquer d'être accompagnés de déformations voisines sur les os auxquels se transmet la surcharge. L'extrémité fémorale, dont la croissance est tout entière sous la dépendance du cartilage épiphysaire inférieur, se

courbe aussi, pour devenir légèrement convexe en avant et concave en dehors. Le tibia qui se développe plus rapidement ne présente que rarement une courbure ou bien il s'infléchit dans le même sens que l'extrémité fémorale. De plus, à sa partie interne, il présente souvent une saillie verticale, sorte d'exostose tranchante, désignée par Mac Ewen sous le nom d'*épine tibiale*, probablement due à la tension, aux tiraillements incessants du ligament interne de l'articulation.

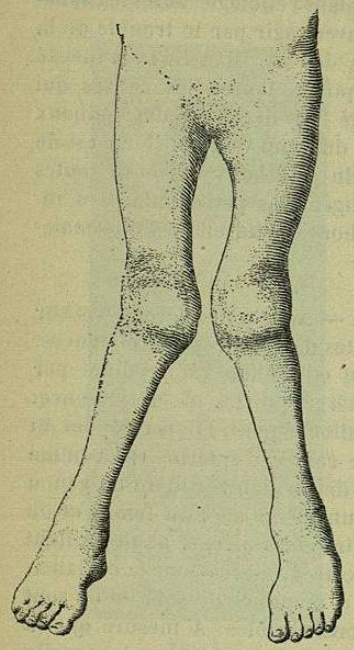

Fig. 184.
Genu valgum double.

Sur tous les os déformés, d'après Mickulicz, les lésions caractéristiques du rachitisme sont retrouvées.

Comme conséquence de la disposition nouvelle des extrémités osseuses, les ligaments sont profondément modifiés. Le ligament latéral externe, le ligament postérieur se trouvent resserrés, raccourcis, et la partie antérieure de l'articulation moins maintenue, au contraire sollicitée par un muscle puissant, se prête à de l'hyperextension. Le ligament latéral interne est allongé, affaibli.

Autour de la jointure enfin les muscles présentent encore de légères modifications. Le tendon du biceps dégagé par la flexion du genou devient plus saillant, le tendon du triceps et avec lui la rotule sont repoussés en dehors, et la rotule présente son bord externe tranchant sous la peau en dehors du condyle interne qu'elle abandonne.

3° Symptômes. — Bon nombre de signes cliniques du genu valgum trouvent leur place dans le chapitre d'anatomie pathologique. L'attitude dans ses rapports avec la fonction doit seule nous occuper maintenant.

a. *Examen du sujet debout.* — L'aspect du sujet examiné debout n'autorise aucune hésitation dans le diagnostic. L'angle interne du genou est de toute évidence et l'articulation déformée a une tendance à se porter soit en avant soit en arrière de celle du côté opposé. Le condyle interne fait saillie sur la peau. En dehors, le tendon du biceps se dessine fortement La jambe écartée, inclinée en dehors est portée en rotation externe modérée, et le pied appuyé davantage sur le bord interne cherche à porter son extrémité en dedans. Divers caractères qui se trouvent plus ou moins accentués suivant le degré de déformation de l'articulation du genou.

On remarque bientôt que dans le mouvement d'extension forcée le genou a une tendance à faire un angle saillant en arrière, et que dans cette attitude le raccourcissement du membre s'accentue au point de déterminer l'abaissement de l'épine iliaque correspondante, et en même temps une inclinaison compensatrice de la colonne vertébrale du côté opposé.

Le sujet vient-il à fléchir légèrement l'articulation malade, une partie de la déformation disparaît, aussi prend-il l'habitude de la maintenir ainsi un peu fléchie pour éviter de la heurter contre le genou sain. Quand il marche, si le genu valgum n'est pas très prononcé, la progression est régulière ou à peu près; dans le cas contraire un balancement se produit qui porte le membre dévié en dehors, à chaque pas, pour éviter la rencontre de l'autre articulation.

b. *Examen du sujet couché.* — L'examen du sujet placé en décubitus dorsal ne fait que confirmer les signes précédents. Avant tout on apprécie le degré d'écartement qui se mesure par l'éloignement des deux malléolles ou en plaçant en dehors du membre une attelle appuyant à la fois sur le grand trochanter et la malléole externe, qui permet de mesurer l'étendue de la flèche qui la sépare de l'articulation du genou.

Vient-on à fléchir le genou qui n'est ni tuméfié, ni doulou-

reux, aussitôt la déformation disparaît. Le plateau interne du tibia décrit en effet un mouvement de charnière elliptique autour du condyle interne dont il se dégage pour venir enfin se placer à sa partie postérieure.

A part les cas de rachitisme avéré et encore en puissance chez les plus jeunes, il n'existe point de mouvements désordonnés de laxité articulaire, mais seulement un certain degré d'hyperextension comme cela a été déjà signalé.

Quel est l'état des muscles? Nous ne tiendrons aucun compte des cas exceptionnels où la paralysie a été notée. Il s'agit d'une exception et non d'une règle étiologique ainsi que l'avait prétendu Desprès. Les muscles sont sains et répondent régulièrement aux courants faradiques et galvaniques; à peine sont-ils un peu affaiblis. De cet affaiblissement témoigne un certain degré d'atrophie des parties molles du membre tout entier, et l'ensemble du sujet lui-même qui présente, comme dans la scoliose, le pied douloureux et le rachitisme, un état d'anémie, de langueur toujours signalé dans les maladies générales qui tiennent à la croissance.

Tel est le genu valgum unilatéral, disons aussi *le genu valgum double* dont les caractères ne demandent pas une description spéciale. Quand il existe, les deux épines iliaques peuvent être sur la même ligne horizontale et la colonne vertébrale n'est pas déviée, mais on observe par suite, surtout quand la déviation est très prononcée, une très disgracieuse flexion des deux genoux, qui, pendant la marche, n'arrivent à s'éviter que grâce à cette flexion et à un balancement plus prononcé.

4° Pathogénie. — La pathogénie de cette affection sera d'autant mieux comprise qu'on connaîtra son étiologie et ses symptômes. A vrai dire aucune des théories qui ont été proposées n'est fausse si l'on admet que le squelette atteint de lésions chroniques qui diminuent sa résistance peut être dévié par une force extérieure qui agit sur lui pour le solliciter dans un sens déterminé.

a. *Théorie musculaire.* — La contracture du biceps (Duchenne), la parésie des muscles internes (Desprès) entrent ainsi en cause. Mais la contracture et la parésie peuvent être consécutives à la déviation du genou et les faits cliniques d'altération primitive sont trop rares pour qu'une théorie musculaire soit vraie.

b. *Théorie ligamenteuse.* — Il s'agirait pour J. Guérin de la rétraction du ligament latéral externe, de l'affaiblissement du ligament latéral interne pour Stromeyer. L'anatomie pathologique, en nous montrant qu'en effet ces ligaments présentent de la rétraction en dehors et de la laxité en dedans, établit que ces altérations sont encore la conséquence de la déviation, et personne aujourd'hui, après une étude plus approfondie des faits et des altérations constantes des déviations osseuses n'admet plus les théories musculaires ou ligamenteuses qui de toute évidence prennent les effets pour des causes.

c. *Théorie osseuse.* — La théorie osseuse qui s'appuie sur les altérations du squelette, nous montre la prédisposition qui existe dans la conformation même des leviers osseux superposés, pénètre la lésion anatomique qui rend la déformation possible, est vraiment la seule qu'on puisse maintenant accepter; et c'est par le mécanisme de la *surcharge* que la déviation osseuse se trouve facilement expliquée. Les os perdent leur consistance normale ou ils sont encore trop peu solides (croissance) pour résister à des pressions exagérées : ils cèdent.

5° Diagnostic. — En lui-même le diagnostic du genu valgum ne présente aucune difficulté; mais en revanche le praticien n'a pas accompli sa tâche quand il a reconnu simplement la déviation. Il doit encore tenir compte de l'âge, des lésions concomitantes, bien étudier toutes les parties constituantes de la jointure malade, et se préoccuper des antécédents pour établir la nature même de la déviation, son degré et prescrire un traitement approprié.

6° Pronostic. — En effet, la marche du genu valgum n'est pas la même dans tous les cas et le traitement change avec les cas divers qui se présentent en clinique.

Le genu valgum des premiers mois de la vie guérit avec un traitement orthopédique simple.

Celui des premières années, essentiellement rachitique, guérit aussi, mais il faut pour l'avenir prévoir déjà des difficultés sérieuses inhérentes aux déformations multiples qui accompagnent et compliquent celles du genou.

Le genu valgum des adolescents, celui que nous avons surtout à considérer, va réclamer de suite l'intervention active de la chirurgie, et cette intervention doit être discutée sur l'intensité de la déviation.

7° Traitement. — Le traitement du genu valgum, comme dans toutes les déviations osseuses du jeune âge, comprend nécessairement deux périodes, celle de l'orthopédie simple chez les plus jeunes, celle de l'action chirurgicale chez les plus âgés.

A. Orthopédie. — Le praticien a tout d'abord mission de prévoir la déformation par les conseils d'hygiène qui s'adressent aux soins du premier âge pour prévenir les déformations mécaniques et le rachitisme qui les rend presque inévitables. Tout enfant dont le squelette présente une tendance au ramollissement des leviers osseux, aux courbures, ne fer aucun exercice destiné à accélérer la marche et sera soumis, au contraire, au repos; à plus forte raison si des courbures se sont déjà produites. Le repos, l'aération, facilement procurés par l'usage d'une petite voiture, seront aidés par les bains salés, le massage non violent, plus tard par l'électrisation des muscles.

Dès que, malgré ces premiers soins d'une importance capitale, la courbure au lieu de diminuer s'accentue ou reste permanente, il est bon de recourir aux appareils de redressement dont les meilleurs sont encore ceux de Beely qui se composent d'une tige rigide placée à la partie externe du membre et fixée à ses parties supérieure et inférieure tandis qu'un lien circulaire placé au niveau du genou tend à le ramener en dehors; de Mickulik, de Kirmisson basés sur le même principe; de Thomas qui s'applique à permettre aux convalescents de marcher avec leur appareil pendant la convalescence.

On peut encore faire porter aux enfants à qui la marche est permise, des souliers dont le talon et la semelle sont munis de contreforts dirigés de haut en bas et de dedans en dehors pour obliger la plante du pied à se relever en dedans.

L'orthopédie simple n'est pas exclusivement réservée aux sujets très jeunes par les chirurgiens allemands qui se montrent, en la matière, beaucoup plus conservateurs que nous. Julius Wolff préconise le redressement par étapes. On applique sur toute l'étendue du membre malade un appareil plâtré; on redresse, autant que la force des mains le permet, la déviation et on laisse dans l'attitude conquise sécher l'appareil. Quelques jours après, on pratique sur ce même appareil une encoche sur les parties interne et externe du genou et, séance tenante, on fait un nouveau redressement. Les encoches sont aussitôt couvertes par un bandage plâtré. Ce travail par étapes est poursuivi jusqu'à redressement complet.

B. Opérations. — Si de tels moyens réussissaient dans de nombreux cas, ils seraient le traitement idéal : nous ne pouvons les juger. Quelle que soit leur valeur, une part importante doit rester aux opérations sanglantes ou non sanglantes qui se recommandent aujourd'hui par de très nombreux succès et par leur innocuité presque absolue. Mais à quel moment faut-il recourir à elles? La réponse est difficile quand il s'agit de préciser le moment où la lésion rachitique a fini son œuvre pour laisser une déformation définitive. Il appartient au chirurgien de juger avec son expérience (Campenon-Pousson). En règle générale, nous pensons qu'il ne faut pas opérer avant cinq ou six ans et que les opérations sanglantes ou l'ostéoclasie doivent être réservées pour les sujets bien valides, voisins de l'adolescence.

a. *Ostéotomie linéaire de Mac Ewen.* — Elle est pratiquée au-dessus du condyle interne et sur la rencontre de deux lignes, l'une verticale passant en avant du tendon du 3e adducteur et de son tubercule d'insertion, l'autre horizontale coupant perpendiculairement l'extrémité inférieure du fémur

à un travers de doigt au-dessus du condyle externe. Par une petite incision verticale qui va jusqu'à l'os et permet d'introduire l'ostéotome sur la lame du bistouri restée en place, on pratique transversalement la section du fémur. Dès que la lame de l'instrument se trouve fortement engagée, on la retire pour la remplacer par un ostéotome de plus petit calibre, et en continuant la section on a soin de ne pas s'égarer en avant ou en arrière, de peur d'ouvrir la synoviale ou les vaisseaux. Quand la section est achevée et qu'il ne reste plus que quelques lamelles osseuses, celles-ci sont brisées par ostéoclasie manuelle. Un pansement aseptique est appliqué sur la plaie et le membre redressé est assujetti dans un appareil plâtré.

b. *Ostéoclasie.* — L'ostéoclaste de Robin, modifié suivant les âges, rend cette opération facile. Elle est pratiquée, autant que possible, dans le point qui vient d'être indiqué pour l'ostéotomie linéaire. Pour en assurer l'exécution régulière il faut avoir soin de bien fixer le membre dans l'ostéoclaste, mais non de telle sorte que l'effort du levier chargé de brise le fémur par une pression de bas en haut, porte sur l'interligne articulaire ou l'extrémité des condyles. On a reproché à l'ostéoclasie de léser l'articulation, de distendre ou de rompre les ligaments, de faire une fracture peu nette avec vastes décollements du périoste. Tous ces reproches sont justifiés dans les opérations mal réglées, ils ne sauraient trouver leur place dans aucun des cas régulièrement opérés où l'on fait porter l'effort instrumental au-dessus des condyles.

L'ostéotomie linéaire est une excellente opération, l'ostéoclasie ne lui paraît pas inférieure et les praticiens sont libres de choisir l'une ou l'autre. Après chacune de ces opérations, l'immobilité du membre est maintenue avec un appareil plâtré.

A l'ostéoclasie par les appareils, certains chirurgiens préfèrent l'ostéoclasie manuelle. Celle-ci est exécutée par l'effort des mains, tandis que le sujet, solidement maintenu sur le côté, a l'angle interne de son genou appuyé sur un corps résistant, le bord interne d'une table par exemple (Tillaux). Sans objecter à ce procédé que l'insuccès est la règle, on peut dire qu'il est incertain dans ses résultats, attendu que les ligaments

qu'il faut respecter sont quelquefois intéressés et que le fémur peut être brisé dans la ligne du cartilage ou plus haut d'une façon irrégulière : circonstances toujours fâcheuses.

Fig. 185.

Fig. 186.

Genou valgum droit (fillette de 14 ans), croissance exagérée. Aspect général du sujet. (Ostéoclasie. Résultat : léger degré de genu varum à gauche.)

L'ostéoclasie, telle qu'elle vient d'être décrite, et l'ostéotomie linéaire de Mac Ewen doivent désormais rallier les suffrages (A. Broca, *Thérap. infantile*).

ARTICLE XV

GENU VARUM

Le genu varum est une déformation du membre inférieur dans laquelle la jambe déjetée en dedans forme en dehors

avec la cuisse un angle arrondi dont le genou occupe le sommet. Le genu varum est donc le genou en dehors, tandis que le genu valgum est le genou en dedans.

1° Étiologie. — La cause première du genu varum est le rachitisme. Aussi les conditions générales qui préparent le rachitisme se retrouvent-elles dans les antécédents des sujets atteints de genu varum. Le début remonte presque toujours à l'époque où l'enfant, dont la santé générale étant languissante, a commencé à marcher. Souvent une cause mécanique intervient pour préparer la déformation qui ne manque pas de s'accentuer dès que le poids du corps agit sur les membres affaiblis pour les courber davantage. Peut-être l'habitude d'enserrer trop vivement les jambes dans les liens circulaires, tandis que les cuisses se trouvent écartées par les langes, contribue-t-elle à produire le genu varum et nous savons que genu valgum et genu varum se trouvent associés chez les enfants qui ont été constamment portés sur les bras de leurs nourrices et toujours du même côté.

2° Anatomie pathologique. — La disposition des surfaces articulaires est l'inverse de ce qui se produit dans le genu valgum : le condyle interne du fémur est aplati, le condyle externe relativement dégagé des pressions qu'il supporte à l'état normal est hypertrophié.

Parallèlement le ligament externe est allongé, affaibli et le ligament interne est raccourci, plus résistant.

Si dans le genu valgum les extrémités osseuses, en dehors de l'articulation, prennent une faible part à la déformation, ici elles y participent dans une très large mesure. Le fémur présente une courbure antéro-externe à concavité interne au-dessus de son épiphyse ; mais le tibia plus fréquemment et d'une manière bien plus accentuée est courbé dans le même sens, soit à son extrémité supérieure, soit plus souvent encore à sa partie moyenne et même à son extrémité inférieure.

Le péroné suit la fortune du tibia et se courbe avec lui.

Le genu varum peut être unilatéral : presque toujours il est double.

3° Symptômes. — Un examen rapide suffit pour reconnaître la déformation. Les deux membres, rapprochés autant qu'il est possible, dessinent entre eux un espace ovalaire

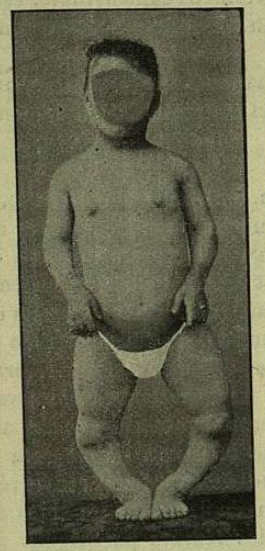

Fig. 187.

Fig. 188.

Double genu varum chez une naine rachitique.

ou un cercle dans les cas les plus accentués. Les pieds sont rapprochés jusqu'au contact facilement ; les genoux ne peuvent se rencontrer dans aucun cas. Les pieds reposent à plat sur le sol, mais ils appuient avec plus d'énergie sur leur bord interne.

Tibia, fémur portent les tares du rachitisme dans leurs courbures qui présenteront les variétés décrites dans un précédent chapitre.

Du côté de l'épine iliaque et de la colonne vertébrale, on constate abaissement et courbure de compensation si le genu varum est unilatéral.

La flexion ne modifie pas la direction vicieuse comme elle le fait dans le genou en dedans.

La démarche, gênée par le rapprochement des pieds, tandis que les genoux subissent un écartement considérable, est disgracieuse, balancée et rappelle un peu celle de la luxation congénitale.

L'inflexion bilatérale produit naturellement une diminution de longueur des deux membres et la taille du sujet est considérablement diminuée.

4° Diagnostic et pronostic. — Dans le diagnostic, une seule question mérite d'être examinée avec soin. Quelle est la part du fémur et du tibia dans la courbure anormale ? « Pour juger la question, il suffit, le sujet étant couché, de rapprocher les deux cuisses en les superposant, de manière que les deux condyles internes des fémurs viennent se placer sur un plan vertical. Dans cette situation, si les tibias sont seuls déformés, ou à peu près, les cuisses offrent un aspect normal ou voisin de la normale, et les jambes s'entre-croisent sous un angle variable d'autant plus accusé que la lésion tibiale sera plus prononcée. L'examen méthodique de ces dernières révélera ensuite le degré et la localisation de la courbure dont elles sont affectées. Si, au contraire, les fémurs participent dans une large mesure, à la déformation, bien que les condyles internes soient rapprochés et arrivent sur le même plan, il existera entre les cuisses un espace ovalaire qui témoignera de la déformation des fémurs.

Le pronostic se trouve naturellement en rapport avec le degré de la déformation, avec l'étendue des courbures associées, et par conséquent avec l'importance des opérations reconnues nécessaires.

5° Traitement. — Nous ne pouvons rappeler ici ce qui a été dit pour le genu valgum au sujet du traitement général.

Le traitement chirurgical suit encore les mêmes règles : il est purement orthopédique dès le début et reste tel pour les déviations peu accentuées. Si l'amélioration ne se produit pas dans ces cas légers, la déformation pourra être abandonnée et dissimulée sous des vêtements larges.

Pour les raisons anatomiques que nous avons, dès le début, indiquées, l'ostéoclasie ou l'ostéoclasie sus-condylienne, seront rarement appliquées au genu varum, mais l'ostéotomie du tibia restera l'opération de choix.

L'ostéotomie linéaire, pour obtenir un redressement complet, devra être multiple. L'ostéotomie cunéiforme, au contraire, bien calculée sur la convexité de la courbure tibiale principale, a tous les avantages.

L'ostéoclasie est difficile, incertaine sur la jambe dont les os plient ou se brisent mal. Elle passe donc ici dans la catégorie des opérations incertaines.

ARTICLE XVI

GENU RECURVATUM

L'hyperextension du genou arrivée au point de produire, du côté du creux poplité, un angle saillant formé par l'extrémité du fémur constitue le genu recurvatum, affection décrite avec observations personnelles et bibliographie complète par Phocas (*Revue d'orthopédie*, 1891).

1° Étiologie. — Le genu recurvatum est congénital ou acquis, simple ou double.

La forme acquise est des plus rares : la paralysie infantile, les altérations épiphysaires, ainsi que les laxités ligamenteuses consécutives aux ostéites ou aux arthrites comptent peu, en effet, dans l'étiologie de cette affection qui revêt essentiellement le caractère congénital. Aussi, à défaut de preuves certaines, de renseignements précis, s'en tient-on pour fixer son étiologie aux suppositions ordinaires toujours invoquées

pour les lésions congénitales : rachitisme et décollement épiphysaire intra-utérin, violences supportées par la mère pendant la grossesse, enroulement du cordon ombilical, lésions nerveuses centrales dont l'influence se fait ressentir par l'existence d'autres malformations.

2° Symptômes. — L'hyperextension permanente se traduit par une flexion du genou en arrière ; la cuisse et la jambe forment ainsi un angle plus ou moins prononcé, ouvert en avant, dont le sommet formé par les condyles fémoraux existe en arrière dans le creux poplité. De ce côté, la saillie condylienne est facilement constatée sous la peau et sur la partie moyenne on retrouve l'artère poplitée dont on sent les battements.

En avant, la peau déprimée forme une série de plis transversaux, au fond desquels elle est quelquefois échauffée, ulcérée et couverte de déchets épithéliaux.

En dehors, le tendon du biceps fait un relief prononcé.

La jambe a, le plus souvent, subi un mouvement de torsion externe qui porte la pointe du pied en dehors.

Le mouvement de flexion spontané est difficile, et ne fait qu'accentuer la déformation.

La réduction s'opère avec peine et dès qu'on a abandonné le membre, l'angle se reproduit ; les os déformés font obstacle, les muscles antérieurs rétractés et le tendon rotulien raccourci résistent.

Les traits cliniques de cette malformation, tracés à grands traits, se trouvent établis d'une manière saisissante dans l'observation que nous avons publiée. Il s'agit d'un petit garçon de six mois, né à la maternité de Bordeaux, et qui nous fut adressé par Chambrelent. Les deux jambes étaient, à la naissance, relevées en avant et presque couchées sur la face antérieure des cuisses. Ramenées avec peine dans la direction normale, elles reprenaient aussitôt leur attitude anormale, et l'on sentait en arrière la saillie très nette des deux condyles. Peu à peu, dans l'espace de quelques semaines, les jambes se sont un peu rapprochées de la direction normale, mais l'articulation fémoro-tibiale est restée lâche et présente des mouvements marqués de latéralité, et il existe toujours un degré accentué d'hyperextension. En avant, trois plis marquent cette hyperextension ; au-dessous d'eux, on retrouve profondément la rotule petite, atrophiée, et le tendon tricipital rétracté, résistant. La rotule repose sur un espace formé en arrière par le fémur, et en bas par les plateaux du tibia dont on peut sentir la saillie. En arrière, forte résistance au-dessus du pli articulaire ; ce sont les condyles complètement dégagés du tibia ; on saisit leurs contours et dans la gorge qu'ils forment, on constate la présence du paquet vasculo-nerveux et les battements de la poplitée. Sur aucun point il n'y a de douleur, et l'articulation ne contient pas de liquide. Si l'on saisit la jambe pour la porter en flexion, le tibia glisse sur la surface condylienne, mais avec difficulté, en produisant des craquements dus à la rencontre des surfaces inégales, et la réduction ne peut être obtenue complète. Malgré cette difformité bilatérale accentuée, le petit sujet, maintenu par le bras, se dresse assez bien sur ses pieds ; mais, à ce moment, l'hyperextension s'accentue. Livré à lui-même, il se couche sur le ventre et progresse par une sorte de mouvement de reptation en s'aidant des avant-bras et du bassin.

Le genu recurvatum n'est pas du reste la seule altération congénitale qu'il présente : il est affecté de deux mains botes cubito-palmaires, de clino-dactylie palmaire du médius droit, de syndactylie double du deuxième et du troisième orteil ; les deux pieds sont creux, déformés et tous les orteils sont inclinés vers la plante. Enfin il y a de l'asymétrie faciale ou un élargissement de la narine gauche qui donne l'expression d'un bec-de-lièvre sans qu'il existe cependant de division du côté du maxillaire ou de la voûte palatine.

3° Diagnostic. — Le genu recurvatum peut être confondu avec la flexion pathologique de l'extrémité supérieure du tibia décrite par Sonnenburg, mais il est facile de l'en distinguer parce que cette altération est toujours consécutive aux lésions articulaires anciennes.

Faut-il le distinguer de la luxation congénitale du genou ? Cette distinction n'a aucune raison d'être : genu recurvatum et luxation congénitale sont synonymes.

4° Pronostic. — La gravité du pronostic est établie par les malformations associées ou les déformations locales qui ne laissent espérer aucune amélioration. On ne sait même quelle part de succès est réservée aux opérations qu'on a proposées.

5° Traitement. — L'orthopédie est tout d'abord indiquée avec ses appareils de redressement facilement imaginés selon les cas, avec le massage. Mais le degré prononcé de la lésion a inspiré à Phocas l'ostéoclasie manuelle sus-condylienne qui lui a donné un succès, à Owen la myotomie à ciel ouvert du triceps.

ARTICLE XVII

ANOMALIES DE L'APPAREIL ROTULIEN
D'ORIGINE CONGÉNITALE

Ces anomalies congénitales de l'appareil rotulien comprennent les luxations et l'absence de la rotule.

1° Luxations congénitales de la rotule. — Elles sont assez rares et se présentent avec des symptômes très différents, suivant les cas.

La rotule peut se luxer en dedans ou en dehors, d'une manière complète ou incomplète. La luxation est intermittente ou permanente.

A cette anomalie se trouvent liés un certain degré d'atrophie des os et des parties molles, une conservation à peu près complète ou une gêne accentuée de la fonction du membre. La rotule peut avoir perdu domicile dans sa place habituelle par modifications importantes de l'extrémité fémorale. Aussi peut-on prévoir pour la luxation permanente des difficultés de traitement.

La luxation de la rotule est quelquefois associée à d'autres malformations.

Les signes objectifs résumés dans le déplacement de la rotule dont on reconnaît le bord tranchant, dans le changement de direction du tendon du triceps, dans l'exploration plus facile d'une partie de la gorge intercondylienne qui a été abandonnée, présentent des différences en rapport avec les cas, c'est-à-dire avec la luxation complète et la luxation incomplète.

La luxation congénitale passe souvent inaperçue et n'est découverte que plus tard, quand l'enfant veut faire les premiers pas. Il se décide fort tard à la progression et s'il s'agit d'une luxation double il restera relativement impotent. Certains sujets atteints de luxation intermittente ont pu prendre l'habitude de produire et de réduire à volonté le déplacement.

Un simple bandage suffit dans les cas peu importants où le déplacement peut être réduit et maintenu facilement sans trouble sérieux de la fonction.

Dans les cas plus graves, une opération sanglante se trouve indiquée. Elle consiste à exciser l'aponévrose et à la rétrécir en quelque sorte sur le côté qui correspond à la partie du genou abandonnée et à l'inciser simplement de l'autre côté pour libérer la rotule. Kirmisson fait observer que l'intervention peut échouer si l'on n'a pas la précaution en élargissant la poulie condylienne, de créer une loge où la rotule pourra être ramenée et maintenue.

2° Absence de la rotule. — Cette absence est absolue ou apparente, la rotule pouvant dans certains cas présenter un volume extrêmement réduit.

L'anatomie pathologique de cette malformation est encore plus variable que celle de la luxation congénitale. En effet, les plus graves désordres de développement peuvent être observés avec elle : le pied bot, l'absence du péroné et de certains groupes musculaires, pour ne citer que les anomalies du membre inférieur. Nous avons, il y a dix ans, examiné un enfant de trois ans atteint d'absence double de la rotule chez