Faut-il le distinguer de la luxation congénitale du genou ? Cette distinction n'a aucune raison d'être : genu recurvatum et luxation congénitale sont synonymes.

4° Pronostic. — La gravité du pronostic est établie par les malformations associées ou les déformations locales qui ne laissent espérer aucune amélioration. On ne sait même quelle part de succès est réservée aux opérations qu'on a proposées.

5° Traitement. — L'orthopédie est tout d'abord indiquée avec ses appareils de redressement facilement imaginés selon les cas, avec le massage. Mais le degré prononcé de la lésion a inspiré à Phocas l'ostéoclasie manuelle sus-condylienne qui lui a donné un succès, à Owen la myotomie à ciel ouvert du triceps.

ARTICLE XVII

ANOMALIES DE L'APPAREIL ROTULIEN
D'ORIGINE CONGÉNITALE

Ces anomalies congénitales de l'appareil rotulien comprennent les luxations et l'absence de la rotule.

1° Luxations congénitales de la rotule. — Elles sont assez rares et se présentent avec des symptômes très différents, suivant les cas.

La rotule peut se luxer en dedans ou en dehors, d'une manière complète ou incomplète. La luxation est intermittente ou permanente.

A cette anomalie se trouvent liés un certain degré d'atrophie des os et des parties molles, une conservation à peu près complète ou une gêne accentuée de la fonction du membre. La rotule peut avoir perdu domicile dans sa place habituelle par modifications importantes de l'extrémité fémorale. Aussi peut-on prévoir pour la luxation permanente des difficultés de traitement.

La luxation de la rotule est quelquefois associée à d'autres malformations.

Les signes objectifs résumés dans le déplacement de la rotule dont on reconnaît le bord tranchant, dans le changement de direction du tendon du triceps, dans l'exploration plus facile d'une partie de la gorge intercondylienne qui a été abandonnée, présentent des différences en rapport avec les cas, c'est-à-dire avec la luxation complète et la luxation incomplète.

La luxation congénitale passe souvent inaperçue et n'est découverte que plus tard, quand l'enfant veut faire les premiers pas. Il se décide fort tard à la progression et s'il s'agit d'une luxation double il restera relativement impotent. Certains sujets atteints de luxation intermittente ont pu prendre l'habitude de produire et de réduire à volonté le déplacement.

Un simple bandage suffit dans les cas peu importants où le déplacement peut être réduit et maintenu facilement sans trouble sérieux de la fonction.

Dans les cas plus graves, une opération sanglante se trouve indiquée. Elle consiste à exciser l'aponévrose et à la rétrécir en quelque sorte sur le côté qui correspond à la partie du genou abandonnée et à l'inciser simplement de l'autre côté pour libérer la rotule. Kirmisson fait observer que l'intervention peut échouer si l'on n'a pas la précaution en élargissant la poulie condylienne, de créer une loge où la rotule pourra être ramenée et maintenue.

2° Absence de la rotule. — Cette absence est absolue ou apparente, la rotule pouvant dans certains cas présenter un volume extrêmement réduit.

L'anatomie pathologique de cette malformation est encore plus variable que celle de la luxation congénitale. En effet, les plus graves désordres de développement peuvent être observés avec elle : le pied bot, l'absence du péroné et de certains groupes musculaires, pour ne citer que les anomalies du membre inférieur. Nous avons, il y a dix ans, examiné un enfant de trois ans atteint d'absence double de la rotule chez

lequel les deux péronés manquaient, qui présentait deux pieds bots varus équins avec atrophie considérable du tarse, ankylose à peu près complète du cou-de-pied, et dont l'état général était celui d'un idiot à peu près inconscient. Loin d'avoir une laxité prononcée des genoux, il présentait au contraire une ankylose fibreuse serrée. Le fémur était à peine pourvu d'une extrémité arrondie et le tibia, très grêle, très atrophié, paraissait rencontrer l'extrémité fémorale par une surface plane.

L'absence de rotule est ordinairement accompagnée d'un degré notable de laxité articulaire, mais certains sujets peuvent jouir d'une fonction à peu près normale.

Le genou paraît aplati transversalement, élargi. Les doigts qui explorent sa face antérieure pénètrent dans un espace creux qui s'efface pendant la flexion et sur lequel la peau est plissée transversalement pendant l'extension.

L'exploration attentive et plus encore l'examen électrique renseigneront sur l'état du triceps dont le droit antérieur peut manquer.

L'impotence du membre peut réclamer l'arthrodèse. Dans les autres cas, un appareil de soutien suffit.

ARTICLE XVIII

FRACTURES DE LA ROTULE

La rotule chez l'enfant doit certainement à sa structure et à l'élasticité des tissus qui composent l'appareil rotulien sa résistance aux traumatismes.

1° Etiologie. — Les fractures de la rotule sont fort rares chez l'enfant (Lannelongue, Kirmisson). En dix années Jalaguier dit n'en avoir observé qu'un seul cas chez un enfant de huit ans. Nous ne relevons nous-même qu'un seul cas chez un garçon de douze ans dans notre pratique hospitalière de quinze années à la clinique infantile de Bordeaux. Monnier

a dernièrement fait connaître une intéressante observation de fracture par cause directe chez un garçon de quinze ans (*Soc. de Pédiatrie de Paris*, 13 juin 1899).

Les fractures directes sont les seules qu'on rencontre chez l'enfant. Une chute sur la partie antérieure du genou, un coup de pied sont les conditions signalées dans les observations connues.

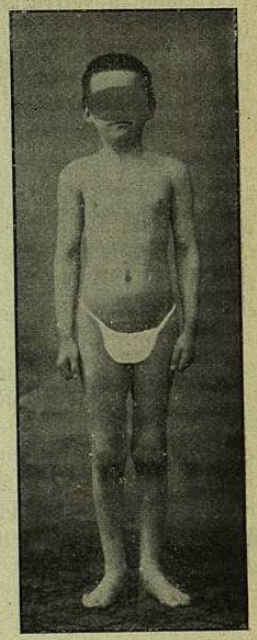

Fig. 189.
Fracture de la rotule gauche, ouverture de l'articulation et suture.

2° Anatomie pathologie. — La rotule peut être divisée transversalement et présenter des fragments multiples ; l'articulation contient de la sérosité et du sang : les ailerons de la rotule peuvent être intacts ou déchirés. Il n'y a donc rien d'absolument spécial au jeune âge. Cependant le mécanisme même de la fracture, par attrition directe, l'épaisseur du périoste, établissent en principe que dans ces solutions de continuité on observera rarement de grands déplacements des fragments : fait important à retenir pour le traitement (Jalaguier. *Soc. Pédiatrie*, 13 juin 1899).

Dans le cas que nous avons observé à la clinique chirurgicale, la fracture était transversale, une distance de 2 cent. 1/2 séparait les fragments et, après trois semaines d'expectation simple se trouvait comblée par un tissu lardacé friable confondu superficiellement avec le périoste très épaissi. La mobilité des fragments était très sensible et le petit sujet ne pouvait se servir de son membre. Je pratiquai avec succès complet la suture.

3° Traitement. — L'observation de Monnier, la mienne, indiquent l'efficacité et l'innocuité de la suture chez l'enfant. Est-elle toujours nécessaire? Posée ainsi par Jalaguier, la question peut être résolue facilement. Un écartement considérable, un écartement moyen réclament la réunion *per primam*. Mais quand un écartement de faible étendue se trouve associé au trouble peu important de la fonction, l'immobilisation, le massage et la compression suffisent à un âge où les ressources de la réparation osseuse sont considérables.

Il est fort inutile de perdre du temps en s'appliquant à exercer sur l'articulation distendue par de la sérosité et du sang, une compression soutenue ; il est préférable de recourir de suite à la ponction aseptique qui donne toujours des résultats parfaits dans l'épanchement traumatique de sang dans le genou (Jarjavay, Nicaise, P. Broca, Segond, Piéchaud). L'application d'un appareil deviendrait ainsi beaucoup plus efficace.

Quand une tentative de traitement par les appareils a été vainement faite, il convient de recourir à l'opération sanglante telle qu'elle est pratiquée chez l'adulte, et, nous basant sur la réparation prompte des tissus et l'inutilité presque constante de la suture osseuse dans le jeune âge, nous donnons toutes nos préférences à la suture méthodique au catgut du périoste et du tissu fibreux voisin de la solution de continuité. Mais il est certain que chaque cas doit ou peut avoir des indications spéciales.

ARTICLE XIX

LIPOME ARBORESCENT DU GENOU

Le lipome arborescent du genou est une lésion tuberculeuse qui peut marquer le début de la tumeur blanche.

1° Anatomie pathologique et symptômes. — Cette affection décrite dans les auteurs comme une lésion végétante de la synoviale articulaire du genou, est toujours rare, surtout chez l'enfant. Elle s'accompagne d'hydarthrose, au début, sans troubles fonctionnels sérieux et ne présente pas d'autres signes que ceux de l'épanchement articulaire classique. Tel était le cas chez plusieurs enfants que nous avons observés à la clinique.

La ponction amena une petite quantité de liquide citrin et l'issue de ce liquide permit, quand on palpait l'articulation, de constater la présence de masses qui se déplaçaient sous le doigt et ressemblaient à de volumineux grains riziformes.

L'incision articulaire proposée et acceptée fit découvrir une articulation pleine de liquide clair, jaunâtre, au milieu duquel se présentaient une quantité considérable de végétations pédiculées sur la synoviale, de volume infiniment varié, qui recouvraient la séreuse restée saine par places. Ces végétations, dont les unes pouvaient avoir la grosseur d'une cerise, avaient une coloration jaunâtre, étaient molles et sur certains points fortement vasculaires.

2° Traitement. — Sans faire d'arthroxesis véritable, nous nous sommes attachés, dans deux cas, à débarrasser toute la séreuse de son revêtement de végétations et celles-ci examinées avec soin furent reconnues comme composées de pelotons graisseux, de tissu conjonctif et renfermant des nodules tuberculeux en assez grand nombre.

Les extrémités osseuses nous ont paru toujours saines.

Nous devons donc considérer cette lésion articulaire caractérisée par de l'hydarthrose et des végétations multiples de la synoviale sous forme de petites masses fibro-graisseuses comme une des formes de début de la tumeur blanche débutant par les parties molles et devant être rigoureusement traitée.

ARTICLE XX

TUMEUR BLANCHE DU GENOU

L'ostéo-synovite tuberculeuse du genou est, après celle du coude, la plus fréquente des tuberculoses articulaires et, à

ce titre, a toujours servi de type dans les descriptions classiques.

1° Étiologie. — Son étiologie banale confirme l'influence générale sur l'évolution de la tuberculose locale des violences extérieures, de l'usage inconsidéré des membres inférieurs chez les jeunes sujets, de la croissance trop active, de l'entorse, etc.

Fig. 190.
Tumeur blanche du genou gauche. Déformation locale après guérison; attitude générale du sujet.

2° Anatomie pathologique. — Un certain nombre de malades, régulièrement observés dans les services spéciaux, démontrent nettement que l'envahissement des parties molles peut être primitif, mais le type le plus fréquent est assurément celui où l'on voit l'affection évoluer successivement des extrémités osseuses vers la synoviale et les parties molles.

La tumeur blanche des parties molles se présente avec son type de gonflement articulaire rapidement volumineux, ses abcès de formation plus précipitée; mais les os ne tardent pas à être intéressés à leur tour et l'ostéosynovite est établie. Le plus souvent il est, même au début, impossible de distinguer le point de départ de la tuberculose dans les parties molles.

Il est aussi très difficile, les pièces en main, de préciser le siège primitif de la lésion dans les os : par ordre de fréquence le tibia, le fémur et la rotule dans une très faible proportion, sont envahis. Il l'est plus encore, dans certains cas,

d'indiquer si l'épiphyse ou la portion juxta-épiphysaire de la diaphyse ont été le point de départ. Ménard de Berck-sur-Mer, a publié en 1894 des faits intéressants de tuberculose développés primitivement sur la partie postérieure du fémur et du tibia et montré comment ces foyers limités, susceptibles de s'étendre à l'articulation, pouvaient être attaqués malgré le voisinage des vaisseaux et des nerfs poplités.

La tuberculose née dans l'extrémité osseuse sous forme d'amas tuberculeux bien localisés ou d'infiltrations diffuses, fait irruption dans la jointure où elle détermine une arthrite après avoir perforé le cartilage, ou gagné la zone ligamenteuse et bientôt la synoviale. Celle-ci, rapidement inoculée, devient fongueuse et les végétations qui la recouvrent ne tardent pas à se confondre avec celles qui, de toutes parts, se développent sur les surfaces osseuses privées de leur revêtement cartilagineux.

Pendant que ces lésions s'affirment, la fongosité s'infiltre dans les espaces inter-ligamenteux et gagne le tissu cellulaire sous-cutané ; des extrémités osseuses elle se répand aussi en arrière dans la région poplitée et au-dessus des condyles en bas sur le tibia, le plus souvent en avant et en dedans, et ainsi s'établissent des abcès péri-articulaires et des fistules. Les ligaments compromis donnent à la jointure une laxité anormale, les muscles altérés par névrite et défaut de fonctionnement s'atrophient en immobilisant la jointure dans la flexion plus ou moins accusée, et se rétractent. L'attitude vicieuse est donc la règle. Le genou est rapidement fixé en flexion simple ou en flexion angulaire complexe. Cette dernière attitude amène la saillie du condyle interne, la rotation du tibia en dehors et par conséquent un certain degré de genu valgum et de rotation du pied en dehors. Il est fréquent encore de voir une incurvation de l'extrémité tibiale : l'épiphyse forme avec la diaphyse un angle ouvert en avant.

La flexion progressive amène un tassement de la partie postérieure des condyles fémoraux et une saillie du tibia dans le creux poplité qui peut aller jusqu'à la luxation pathologique complète, mais qu'il ne faut pas confondre avec cette

inflexion de l'épiphyse tibiale qui vient d'être signalée. L'extrémité fémorale fait un relief plus sensible en avant, surtout dans les cas où les lésions tuberculeuses ont débuté par elle.

Le dernier degré des altérations de la jointure est représenté par une saillie volumineuse de toute la région articulaire, recouverte de trajet fistuleux, par le décollement de la peau, par l'œdème de la jambe et la tuméfaction du tibia et du fémur, qui sont infiltrés dans une certaine étendue et ont leur tissu raréfié et gorgé de sucs huileux comme il arrive toujours dans le voisinage d'un foyer tuberculeux ancien.

3° Symptômes. — Trois périodes sont à considérer : la période de début, la période de déformation, la période de suppuration et des complications.

a. *Période de début.* — Le début de la tumeur blanche du genou est caractérisé par la douleur sur l'articulation malade et souvent le cou-de-pied : la marche est lente et difficile à certains moments et l'articulation est légèrement fléchie en même temps qu'un peu tuméfiée. Le pied repose sur la pointe et le talon ne touche pas tout à fait le sol. L'examen au lit confirme cette première impression. Le pied, le tibia, la hanche, le fémur n'ont rien : on arrive au genou. Là, la vue découvre souvent des méplats articulaires effacés et déjà le gonflement est plus sensible à cause d'un commencement d'atrophie des muscles au-dessus et au-dessous de l'articulation. La peau normale laisse voir quelquefois un lacis veineux plus accusé.

Le palper confirme ce que l'œil a vu, mais il réveille de suite la douleur. Elle est sensible sur l'interligne et sur les culs-de-sac synoviaux de chaque côté du tendon tricipital et rotulien. Elle se montre vive sur les extrémités osseuses qu'il faut parcourir une à une dans toutes leurs parties pour savoir son siège véritable. Un excellent moyen pour la mettre en relief est de percuter les surfaces avec une extrémité digitale. On peut ainsi préciser la part qui revient aux parties molles, aux extrémités osseuses, à telle ou telle région des extrémités,

et, dans tous les cas, reconnaître dans quelles limites toute la région articulaire se trouve envahie.

Les mouvements communiqués peuvent déjà par la douleur qu'ils provoquent et l'amplitude qu'ils ont perdue donner des renseignements complémentaires.

b. *Période de déformation.* — A la période de déformation, les mêmes constatations font promptement reconnaître un degré plus accentué de l'infiltration tuberculeuse : les ligaments sont relâchés ou détruits, mais il est important de bien se rendre compte de l'étendue et de la variété de flexion qui s'est produite, une flexion simple pouvant céder aux moyens thérapeutiques dont on dispose, une flexion angulaire complexe avec courbure de l'extrémité tibiale rendant plus douteux et quelquefois dangereux ces mêmes moyens.



Fig. 191.
Tumeur blanche du genou guérie avec grand raccourcissement et atrophie prononcée.

c. *Période de suppuration.* — La période de suppuration et de complications, sauf l'examen avec le stylet qui conduit sur les surfaces osseuses, fait apprécier leurs désordres ; l'étendue des décollements est d'une appréciation difficile. Elle constitue un degré de plus, voilà tout. Cependant le chirurgien se souviendra que deux points doivent fixer son attention. Existe-t-il une tendance à la guérison ? Quelle est au contraire l'étendue de l'envahissement tuberculeux vis-à-vis d'une intervention reconnue nécessaire ? L'affaissement des culs-de-sac synoviaux, la diminution de volume des extrémités osseuses, la douleur moindre, l'absence de mobilité latérale et la tendance marquée à l'ankylose, une suppuration médiocre des

trajets fistuleux et la résistance à se laisser pénétrer par le stylet des surfaces osseuses en rapport avec ces trajets : tels sont les caractères d'une situation dont on pourra tirer parti. Au contraire, le gonflement, l'œdème, l'infiltration de la peau largement décollée autour des trajets fistuleux, la carie profonde des os, l'œdème propagé sur les segments voisins, une mobilité latérale plus ou moins prononcée, l'état général devenu mauvais avec des ganglions inguinaux et iliaques trop volumineux, peut-être abcédés : tels sont, au contraire, les signes d'un état que la thérapeutique la plus active sera souvent impuissante à conjurer.

4° Diagnostic et pronostic. — Le diagnostic de la lésion confirmée n'est pas difficile, mais les débuts de l'ostéosynovite demandent une grande attention.

Toute sensibilité articulaire ou osseuse avec boiterie, surtout chez des sujets lymphatiques et prédisposés par hérédité, mérite d'être activement surveillée.

L'hydarthrose est un mauvais son de cloche chez l'enfant, elle est plus souvent tuberculeuse que rhumatismale.

Une arthrite plus aiguë que l'hydarthrose ne sera-t-elle pas l'effet d'un envahissement rapide après perforation de cartilage par un agrégat tuberculeux ? Le rhumatisme alors soupçonné est généralisé à plusieurs articulations.

Chez l'enfant on verra souvent l'extrémité fémorale devenir grosse, douloureuse, quand l'articulation du genou n'est pas encore envahie. S'agit-il d'un ostéosarcome, d'une ostéomyélite lente, d'une tuberculose incluse dans l'épiphyse ou l'extrémité de la diaphyse ? Y penser suffit pour éviter l'erreur. Observer avant de se prononcer et apprécier le siège exact, le caractère de la douleur, la température, sont des règles de conduite qui mettent à l'abri de fautes lourdes, car l'ostéo-arthrite du genou guérit ordinairement quand elle est bien soignée, et peut entraîner la suppression d'un membre quand elle est mal étudiée et mal dirigée.

5° Traitement. — Comme pour toutes les arthrites tuberculeuses, l'immobilisation absolue est une nécessité. Le traitement médical, fort utile du reste, n'a de valeur qu'avec elle. Les révulsifs, pointes de feu, vésicatoires sont d'excellents adjuvants au début, mais dès la seconde période il faut se préoccuper des déformations et d'une bonne situation à donner au membre. La réduction du membre fléchi peut entraîner des dangers de rupture des vaisseaux, de luxation du tibia quand elle est trop brusque, aussi donnons-nous la préférence à l'extension élastique qui est fort souvent très efficace. Si elle a échoué, il faut recourir au chloroforme et à la violence ; encore est-il de toute prudence de ne pas agir par l'extension brusque, mais de combiner les tractions dans le sens de la longueur avec les pressions, en sens inverse, des extrémités fléchies. Tout déplacement trop important et irréductible doit mettre en discussion la résection, à condition que celle-ci laisse intacts les cartilages de conjugaison.

A ces deux premières périodes et à la suivante, le membre une fois mis en bonne situation, il faut se préoccuper de l'élément fongueux, des épanchements et des os eux-mêmes. La ponction articulaire évacue le liquide suspect, des injections d'éther iodoformé fréquentes avec la seringue de Pravaz dans les masses fongueuses, surtout l'igniponcture en plein tissu articulaire et jusqu'au centre des extrémités osseuses sont les moyens employés avec le plus de succès, et telle ostéosynovite qui restait pour ainsi dire indifférente, sans se prononcer pour une ankylose désirée et recherchée par le chirurgien, prend de suite une marche favorable après une ou deux séances de pointes de feu profondes pénétrant jusqu'au centre des foyers osseux.

Il est bien difficile de donner des règles absolument précises : la conduite du praticien est basée sur un bon examen de l'ensemble de la jointure. Que devra-t-il faire en particulier pour les abcès ? Il devra les ouvrir au bistouri ou les ponctionner et les injecter à l'huile naphtolée ou à l'éther iodoformé ; mais souvent le bistouri vaudra mieux et par l'ouverture pratiquée, surtout s'il y a une masse fongueuse bien nette et au-dessous une surface osseuse altérée très accessible, la

curette fera une œuvre utile. Contrairement à cela, des désordres profonds et étendus rendront inutile une intervention qui resterait trop incomplète et l'ignipuncture seule, multipliée, vaudra mieux.

Aux cas beaucoup plus rares où l'on serait sûr de se trouver en présence d'un envahissement isolé des parties molles, c'est-à-dire de la synoviale, l'arthroxesis rapide, même au début, serait tout à fait applicable.

Avec une surveillance bien dirigée, avec des interventions limitées on aura rarement à discuter l'opportunité de la résection ou de l'amputation.

L'une et l'autre s'adressent aux cas graves ou désespérés. L'amputation est un aveu d'impuissance : la résection est en général mauvaise. Ils sont en effet bien rares les malades dont l'épiphyse n'a pas été dépassée, franchie par l'infiltration tuberculeuse. Dès lors la résection laisse après elle un membre atrophié, inutile, nuisible même. Si la résection est faite, elle doit laisser intact le cartilage conjugal en s'aidant de la trépanation qui remontera au-dessus de lui et pénétrera dans la diaphyse pour la débarrasser des masses tuberculeuses qui l'ont envahie. On fait ainsi une *résection atypique* telle que peut la pratiquer souvent la curette par les trajets fistuleux.

Chez l'enfant, les ressources de réparation sont telles que l'ostéosynovite du genou reste en dépit de sa gravité intrinsèque une affection de pronostic relativement bénin, entre les mains d'un praticien expérimenté.

ARTICLE XXI

ANKYLOSE DU GENOU

L'ankylose du genou dans la rectitude n'offre aucun intérêt spécial chez l'enfant. Elle est au contraire recherchée dans les lésions graves de l'articulation et nous avons dit de quelle manière elle devait être obtenue dans l'ostéosynovite.

1° Variétés et causes. — L'importance de cette lésion consécutive est tout autre chez l'adulte, comme résultat mauvais d'une arthrite aiguë, d'un rhumatisme local, affections diverses fort rares dans l'enfance et qui seraient chez lui impuissantes à produire la raideur articulaire. Signalons cependant à titre exceptionnel chez les tout jeunes sujets la possibilité d'une ankylose périphérique à la suite de poussées rhumatismales aiguës : les soins généraux et le massage en ont raison, après un certain temps.

Nous devons parler ici, seulement, de l'ankylose osseuse avec flexion angulaire consécutive à l'ostéosynovite négligée, à la résection mal faite ou dont les suites n'ont pas été bien surveillées.

2° Anatomie pathologique. — L'ankylose est établie dans l'union intime des surfaces par un tissu fibreux très serré dont une certaine partie est incrustée de sels calcaires. Ce n'est que la première étape d'un processus qui plus tard aboutira à la fusion osseuse des surfaces en contact. L'union plus intime de ces surfaces par continuité osseuse doit en effet résulter de la destruction des cartilages, des ligaments interarticulaires, à plus forte raison de la suppression des extrémités altérées après la résection.

Dans l'ankylose consécutive à la tumeur blanche non soumise à la résection, il est commun de trouver en arrière, là où le contact des surfaces osseuses s'est surtout accusé et a produit une ulcération compressive, des végétations ossifiées, un aspect inégal de la soudure osseuse qui témoigne d'un travail d'ossification plus actif. Dans un cas que nous avons opéré, des stalactites osseuses éburnées avaient pénétré la région poplitée s'avançant jusqu'au voisinage des vaisseaux dont il fut assez pénible de les séparer.

Qu'il s'agisse de fusion osseuse consécutive à l'ostéoarthrite ou à une résection, l'espace inter-articulaire n'existe plus et se trouve remplacé en quelque sorte par un os nouveau, dur, compact, rarement pénétré par le canal médullaire ou les espaces aréolaires.

La rotule peut faire partie de la masse au milieu de laquelle elle est confondue. Dans une de nos observations elle ne put être retrouvée.

Si l'ankylose a été précédée de la résection, il est quelquefois possible, comme dans une de nos observations, de distin-

Fig. 192. Fig. 193.
Ankylose osseuse du genou gauche après tumeur blanche; résection cunéiforme; résultat.

guer sur certains points les traces du cartilage conjugal irrégulièrement respecté. Il se peut en effet, et c'est là une des causes de la flexion angulaire dans l'ankylose consécutive à la résection, que ce cartilage ait été coupé obliquement, supprimé dans sa partie postérieure et que l'os se soit accru seulement dans la partie ménagée, tandis qu'en arrière où le cartilage a été détruit, il a eu sa croissance arrêtée. On comprend, en admettant ce mécanisme, comment à une flexion

angulaire peut s'ajouter un angle latéral, si en même temps que dans son plan vertical, le cartilage a été coupé obliquement sur le côté.

3° **Diagnostic.** — L'ankylose est d'un diagnostic simple. Il suffit d'examiner la jointure pour différencier l'ankylose des simples raideurs articulaires. Celles-ci, rares d'ailleurs chez l'enfant, peuvent n'être que le début d'un processus qui aboutira à l'ankylose. Son de-



Fig. 194. Fig. 195.
Ankylose osseuse du genou droit à angle droit; résection cunéiforme; coin osseux extrait à la scie. Résultat (aspect général du sujet).

gré est reconnu par l'ancienneté de la lésion, l'étendue des désordres qui existaient autrefois, l'impossibilité absolue de communiquer des mouvements. Le chloroforme est un dernier moyen de juger les choses. Aujourd'hui nous nous servons avec avantage de l'examen radioscopique qui montre avec

évidence quelle part le tissu osseux prend dans la formation de l'ankylose. Il rend l'usage du chloroforme inutile comme moyen de diagnostic.

4° Traitement. — Nous avons indiqué comment l'extension peut avoir raison d'une ankylose simple sans tissu fibreux organisé et sans incrustations calcaires. Pour l'ankylose osseuse, l'intervention sanglante seule est admissible.

L'ostéoclasie n'est même pas discutable. L'ostéotomie au-dessus et au-dessous paraît une complication véritable. La section d'un coin osseux proportionné au degré de la flexion s'impose. Il est très simple d'en dessiner la mesure sur une projection au crayon du membre malade et de pratiquer, de deux traits de scie, une brèche à angle postérieur de tous points comparable à la largeur du coin osseux supprimé sur le dessin. Cette section est précédée d'une incision en croix des parties molles allant jusqu'à l'os, ou bien par la formation d'un lambeau en U tel qu'on le fait dans la résection du genou. Pour ces cas, comme pour toute résection osseuse des membres inférieurs, nous sommes absolument opposé à la suture des os; la gouttière plâtrée bien faite la rend inutile.

ARTICLE XXII

GENOU PARALYTIQUE

Sous ce titre nous désignerons l'impotence fonctionnelle de l'articulation fémoro-tibiale résultant de la paralysie infantile en faisant remarquer que les dégénérescences musculaires produites par d'autres altérations nerveuses peuvent être justiciables des mêmes moyens thérapeutiques.

1° Symptômes et indications. — Deux circonstances peuvent se présenter en clinique : la paralysie totale de tous les muscles ou la paralysie isolée du triceps et des muscles adducteurs. Dans le premier cas, on a un genou ballant; dans le second l'articulation a perdu son mouvement d'extension et la

progression est par suite devenue impossible comme dans la paralysie totale, ou très difficile.

Un seul membre ou les deux membres sont atteints.

La paralysie infantile atteignant de préférence les extrémités, il est rare que l'impotence du genou soit isolée et ne se trouve pas combinée au pied paralytique. De là résulte une situation complexe qui nécessitera ordinairement une série d'interventions qu'on fera soit d'emblée soit en plusieurs temps.

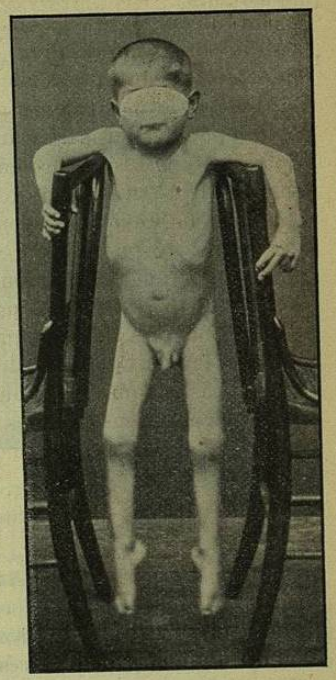

Fig. 196.
Membres ballants ; type du genou et du pied paralytiques associés.

Si la hanche, en pareil cas, jouit encore de certains mouvements qui lui permettent de porter le membre en avant et de le maintenir à peu près quand le pied est appuyé d'aplomb sur le sol, elle le doit à la conservation ordinaire du tenseur du fascia lata, du pectiné, du psoas et des pelvi-trochantériens.

Les principes généraux qui régissent la thérapeutique chirurgicale des articulations paralysées ne peuvent être ici oubliés. Les muscles malades sont susceptibles de se régénérer grâce au massage et à l'électricité, ou bien ils sont à tout jamais frappés d'inertie et le traitement médical a en vain épuisé sur eux son action. Ici plus que partout ailleurs nous proscrivons les appareils prothétiques dont l'emploi est toujours coûteux, dont l'application est des plus pénibles et nuisibles. En aucune circons-