évidence quelle part le tissu osseux prend dans la formation de l'ankylose. Il rend l'usage du chloroforme inutile comme moyen de diagnostic.

4° Traitement. — Nous avons indiqué comment l'extension peut avoir raison d'une ankylose simple sans tissu fibreux organisé et sans incrustations calcaires. Pour l'ankylose osseuse, l'intervention sanglante seule est admissible.

L'ostéoclasie n'est même pas discutable. L'ostéotomie au-dessus et au-dessous paraît une complication véritable. La section d'un coin osseux proportionné au degré de la flexion s'impose. Il est très simple d'en dessiner la mesure sur une projection au crayon du membre malade et de pratiquer, de deux traits de scie, une brèche à angle postérieur de tous points comparable à la largeur du coin osseux supprimé sur le dessin. Cette section est précédée d'une incision en croix des parties molles allant jusqu'à l'os, ou bien par la formation d'un lambeau en U tel qu'on le fait dans la résection du genou. Pour ces cas, comme pour toute résection osseuse des membres inférieurs, nous sommes absolument opposé à la suture des os; la gouttière plâtrée bien faite la rend inutile.

ARTICLE XXII

GENOU PARALYTIQUE

Sous ce titre nous désignerons l'impotence fonctionnelle de l'articulation fémoro-tibiale résultant de la paralysie infantile en faisant remarquer que les dégénérescences musculaires produites par d'autres altérations nerveuses peuvent être justiciables des mêmes moyens thérapeutiques.

1° Symptômes et indications. — Deux circonstances peuvent se présenter en clinique : la paralysie totale de tous les muscles ou la paralysie isolée du triceps et des muscles adducteurs. Dans le premier cas, on a un genou ballant; dans le second l'articulation a perdu son mouvement d'extension et la

progression est par suite devenue impossible comme dans la paralysie totale, ou très difficile.

Un seul membre ou les deux membres sont atteints.

La paralysie infantile atteignant de préférence les extrémités, il est rare que l'impotence du genou soit isolée et ne se trouve pas combinée au pied paralytique. De là résulte une situation complexe qui nécessitera ordinairement une série d'interventions qu'on fera soit d'emblée soit en plusieurs temps.

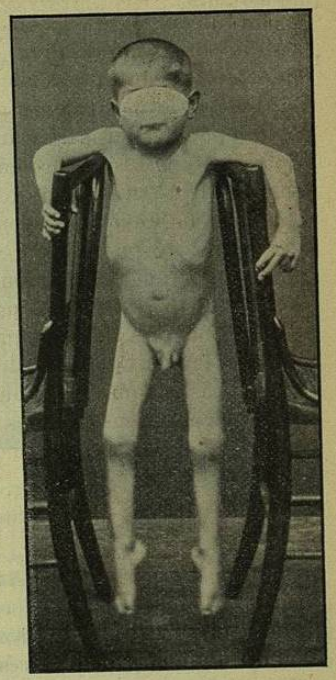

Fig. 196.
Membres ballants ; type du genou et du pied paralytiques associés.

Si la hanche, en pareil cas, jouit encore de certains mouvements qui lui permettent de porter le membre en avant et de le maintenir à peu près quand le pied est appuyé d'aplomb sur le sol, elle le doit à la conservation ordinaire du tenseur du fascia lata, du pectiné, du psoas et des pelvi-trochantériens.

Les principes généraux qui régissent la thérapeutique chirurgicale des articulations paralysées ne peuvent être ici oubliés. Les muscles malades sont susceptibles de se régénérer grâce au massage et à l'électricité, ou bien ils sont à tout jamais frappés d'inertie et le traitement médical a en vain épuisé sur eux son action. Ici plus que partout ailleurs nous proscrivons les appareils prothétiques dont l'emploi est toujours coûteux, dont l'application est des plus pénibles et nuisibles. En aucune circons-

tance la question de thérapeutique et de pronostic ne peut être définitivement jugée sans l'exploration électrique des muscles qui seule peut donner, après l'examen clinique, la certitude dont le chirurgien a besoin pour décider une opération sérieuse.

Dès qu'il est bien établi que l'infirmité est définitive, une seule ressource mérite la faveur du chirurgien : c'est l'arthrodèse.

Fig. 197.
Type rare de paralysie infantile totale des membres inférieurs.

La paralysie est-elle unilatérale ? Le malade pourra se tenir debout, mais la marche régulière lui sera interdite ; il ne pourra progresser qu'en s'appuyant sur une canne, sur un siège, sur une béquille, en s'accrochant aux meubles et, à chaque pas, en s'aidant du bassin, il devra projeter en avant le membre inerte. Dans ce cas la soudure des deux extrémités fémorale et tibiale, en transformant le membre paralysé en un pilon vivant, permettra de supprimer tous les appuis étrangers et rendra la marche possible, facile même si le pied paralysé est lui aussi soumis à un traitement approprié.

La paralysie est-elle bilatérale ? On peut à juste titre envisager avec regret une double arthrodèse qui, en ankylosant les deux membres, rendra difficile la station assise, mais l'arthrodèse unilatérale ne donnera qu'une amélioration bien légère, le sujet devant pour s'aider d'un membre insuffisant, toujours recourir à des tuteurs qui ne réussiront probablement pas à le maintenir debout et à le faire marcher. La double ankylose s'impose. Albert, Petersen, d'autres chirurgiens n'ont pas hésité à la rechercher, nous-même dans plusieurs cas en avons obtenu les meilleurs résultats. Nous reproduisons ici à titre de rareté

Fig. 198.

Fig. 199.

Même sujet que précédemment vue de face et opérée de double arthrodèse des genoux.

des dessins qui rappellent une fillette de notre service admise pour une paralysie double à peu près totale (fig. 197 à 199).

Cette enfant âgée de neuf ans, frappée de paralysie à l'âge de deux ans et demi, avait pris l'habitude pour progresser de se courber en avant et de saisir avec les mains ses deux pieds pour les porter en avant l'un après l'autre. Bien qu'il y eût peu d'espoir de la rendre ingambe, nous résolûmes de la soumettre à une double arthrodèse des genoux pour lui permettre de se tenir droit sur deux béquilles et de marcher en projetant ses membres inférieurs au moyen de mouvements du bassin grâce à la conservation de quelques muscles pelviens. — Le résultat

a répondu à notre attente et nul ne contestera que la nouvelle situation est infiniment préférable à l'ancienne bien qu'il soit resté un certain degré de genu valgum que nous aurions pu éviter avec une section oblique du condyle interne.

La paralysie est-elle associée à l'impotence absolue de la hanche? Nous ne croyons pas en principe à l'impotence absolue de la hanche, mais existât-elle que nous ne voyons point d'opposition formelle à l'ankylose simultanée de cette articulation, puisqu'il est prouvé que dans la coxalgie guérie par ankylose la marche, la station assise sont possibles dans d'excellentes conditions.

La paralysie double est-elle associée à l'impotence absolue des deux hanches? Nous ne pouvons conseiller de pousser l'intervention jusqu'à une quadruple arthrodèse, l'usage des béquilles devant trouver ici toute son utilité pour remédier en définitive à une situation exceptionnellement complexe et de laquelle la chirurgie ne peut retirer qu'une amélioration relative. On ne doit pas substituer à une infirmité une infirmité plus grande.

Nous avons parlé de l'obligation qui s'impose de ne pas laisser l'œuvre incomplète en négligeant de remédier à l'attitude vicieuse, à l'inertie des extrémités. Sur le même sujet, nous avons presque toujours pratiqué en même temps que l'arthrodèse des genoux, celle de l'articulation tibio-tarsienne ou de l'articulation médio-tarsienne pour détruire des pieds ballants ou des valgus paralytiques.

2° Opération. — L'arthrodèse du genou est d'une exécution encore plus simple que celle du pied. Elle peut chez un sujet assez vigoureux être faite dans la même séance en même temps que celle du pied si cette dernière est nécessaire. De même les deux genoux pourraient être opérés le même jour.

Grande incision en U d'un condyle fémoral à l'autre passant par le tendon rotulien. On relève, comme dans la résection, le grand lambeau qui contient la rotule. De suite on s'occupe de supprimer les ménisques et aussi les ligaments croisés bien qu'on puisse, à la rigueur, respecter ces deux derniers. Quand l'ar-

ticulation largement ouverte, mais toujours pourvue de ses ligaments latéraux qu'il faut conserver, est ainsi déblayée, on attaque à plein couteau le cartilage successivement sur le tibia et sur le fémur. Nous ne pensons pas qu'il soit nécessaire (thèse de Fournier. *Arthrodèse du genou*, Bordeaux, 1895) d'entamer fortement les surfaces osseuses au-dessous de la zone cartila-

Fig. 200.
Genou paralytique droit.

Fig. 201.
Résultat de l'arthrodèse.

gineuse, mais nous sommes d'avis de ne rien laisser du cartilage et tout en conservant aux extrémités leurs formes, de bien aviver les surfaces de manière que les extrémités se touchent par des points de contact assez larges et très sérieusement cruentés. Pour avoir négligé ces détails, dans deux cas nous avons eu des consolidations tardives.

Il convient, tout en respectant la rotule, de la dépouiller aussi de son cartilage. Elle vient ainsi adhérer aux condyles fémoraux et contribue à la solidité de l'ankylose.

Durant l'opération il paraît très utile d'absterger souvent le champ opératoire avec un jet d'eau stérilisée pour chasser les fragments de cartilage et les caillots qui se déposent malgré l'usage de la bande hémostatique.

Trois ou quatre points perdus de suture profonde au catgut; suture exacte de la peau et drains latéraux en crins de Florence. Attelle plâtrée postérieure très solide. Pansement aseptique très épais. Ainsi doit être terminée une intervention qui réussit toujours, n'a jamais présenté de complication et donne au patient un bénéfice considérable.

Nous insistons pour qu'on ait soin de donner au membre dans l'appareil qui doit maintenir l'immobilité, non pas la rectitude absolue mais un très léger degré de flexion.

Nous recommandons enfin de ne jamais faire de suture osseuse, ni d'enchevillement.

ARTICLE XXIII

PIED BOT

L'expression de pied bot est réservée aux déviations permanentes des pieds qui reconnaissent pour cause une altération intra-utérine ou un accident de nature variée qui peut avoir altéré après la naissance le membre lui-même ou le système nerveux qui commande aux muscles. De là deux variétés bien distinctes de pieds bots : les pieds bots congénitaux et les pieds bots accidentels. Le terme de stréphopodie, proposé par Vincent Duval (1859), ne saurait remplacer celui de pied bot, qui ne préjuge rien et est universellement accepté.

1° Définition. — Nous définirons le pied bot : *une attitude vicieuse et permanente telle que le pied ne repose plus sur le sol par ses points d'appui normaux.* — Comme S. Duplay et Kirmisson, nous préférons cette définition à celle que propose Schwartz (1883, Conc. agrég.) : « Déviation permanente, plus ou moins considérable et telle que le pied appuie sur le sol pendant la marche sur une autre partie que *sur toute l'étendue de la face plantaire.* » La première embrasse tous les cas cliniques ; la seconde n'appartient plus aux pieds bots arrivés à un haut degré de déformation, chez lequel la région plantaire n'a plus un seul point de contact avec le sol.

2° Division. — Quelle que soit la cause de la déviation, qu'il s'agisse du pied bot *congénital* ou *accidentel*, l'attitude du

Fig. 202.

Fig. 203.

Sujet de 18 mois ; type de varus pur (osseux) ; tarsectomie. Résultat.

pied varie suivant quatre types, parfaitement définis, bien qu'ils puissent être un peu modifiés en s'associant : *équin*, *varus*, *valgus*, *talus*.

Le *pied bot équin* (*equus*, cheval) est l'extension permanente du pied sur la jambe. Pendant la marche ou la station, le membre ne repose plus sur le sol que par l'extrémité de la