Durant l'opération il paraît très utile d'absterger souvent le champ opératoire avec un jet d'eau stérilisée pour chasser les fragments de cartilage et les caillots qui se déposent malgré l'usage de la bande hémostatique.

Trois ou quatre points perdus de suture profonde au catgut; suture exacte de la peau et drains latéraux en crins de Florence. Attelle plâtrée postérieure très solide. Pansement aseptique très épais. Ainsi doit être terminée une intervention qui réussit toujours, n'a jamais présenté de complication et donne au patient un bénéfice considérable.

Nous insistons pour qu'on ait soin de donner au membre dans l'appareil qui doit maintenir l'immobilité, non pas la rectitude absolue mais un très léger degré de flexion.

Nous recommandons enfin de ne jamais faire de suture osseuse, ni d'enchevillement.

ARTICLE XXIII

PIED BOT

L'expression de pied bot est réservée aux déviations permanentes des pieds qui reconnaissent pour cause une altération intra-utérine ou un accident de nature variée qui peut avoir altéré après la naissance le membre lui-même ou le système nerveux qui commande aux muscles. De là deux variétés bien distinctes de pieds bots : les pieds bots congénitaux et les pieds bots accidentels. Le terme de stréphopodie, proposé par Vincent Duval (1859), ne saurait remplacer celui de pied bot, qui ne préjuge rien et est universellement accepté.

1° Définition. — Nous définirons le pied bot : *une attitude vicieuse et permanente telle que le pied ne repose plus sur le sol par ses points d'appui normaux.* — Comme S. Duplay et Kirmisson, nous préférons cette définition à celle que propose Schwartz (1883, Conc. agrég.) : « Déviation permanente, plus ou moins considérable et telle que le pied appuie sur le sol pendant la marche sur une autre partie que *sur toute l'étendue de la face plantaire.* » La première embrasse tous les cas cliniques ; la seconde n'appartient plus aux pieds bots arrivés à un haut degré de déformation, chez lequel la région plantaire n'a plus un seul point de contact avec le sol.

2° Division. — Quelle que soit la cause de la déviation, qu'il s'agisse du pied bot *congénital* ou *accidentel*, l'attitude du

Fig. 202.

Fig. 203.

Sujet de 18 mois ; type de varus pur (osseux) ; tarsectomie. Résultat.

pied varie suivant quatre types, parfaitement définis, bien qu'ils puissent être un peu modifiés en s'associant : *équin*, *varus*, *valgus*, *talus*.

Le *pied bot équin* (*equus*, cheval) est l'extension permanente du pied sur la jambe. Pendant la marche ou la station, le membre ne repose plus sur le sol que par l'extrémité de la

face plantaire ou les orteils. — Disons de suite qu'un degré plus ou moins grand d'adduction de la pointe du pied constituera l'*équin varus*.

Le *pied bot varus* est caractérisé par l'adduction forcée du pied, de telle sorte que la face plantaire regarde en dedans et en arrière, la face dorsale en avant et en dehors, le bord interne

Fig. 204.

Fig. 205.

Talus-varus (sujet de 5 ans) ; tarsectomie.

en haut, le bord externe en bas. Dans le varus type, c'est ce bord externe qui seul repose sur le sol pendant la marche, tandis que les orteils sont relevés en dedans et en haut. — Supposons cette attitude vicieuse un peu modifiée par un certain degré d'extension; le talon sera relevé, la pointe du pied légèrement abaissée, et nous aurons le *varus équin*.

Le *valgus* est produit par l'abduction fixe du pied. Inverse du varus, elle conduit la face plantaire en dehors, la face dorsale en dedans et en avant, le bord externe en haut et le bord interne en bas sur le sol. Le talon qui suit la déviation par un mouvement de rotation est détourné un peu en dedans pendant que la pointe attirée en haut le plus souvent se dirige en

dehors. — L'ascension prononcée de la pointe du pied produit ce qu'on désigne sous le nom de *valgus talus*.

Le *talus* ou flexion forcée du pied sur la jambe amène la pointe du pied en haut et fixe le talon sur le sol. Ainsi, la face dorsale tournée en arrière vient quelquefois au contact de la jambe et la face plantaire regarde en avant et en bas.

Un degré d'adduction ou d'abduction de la pointe du pied amène les deux formes mixtes, *talus varus* ou *talus valgus*. — Le talus varus ne doit être considéré que comme le degré le plus accentué du varus dans lequel on voit le bord interne du pied arrivé presque au contact de la jambe, les orteils étant fortement relevés.

Le pied bot varus est le type ordinaire du pied bot congénital. L'équin représente le pied bot accidentel dit paralytique.

§ 1. — Pied bot congénital. Pied bot varus

1° Variétés, fréquence. — Le varus et plus spécialement le varus équin est la forme habituelle du pied bot congénital (95 p. 100, d'après Parker). Le valgus et le talus peuvent être considérés presque comme des exceptions. Sur 764 cas Tamplin donne les chiffres suivants, varus 703, valgus 42, talus 19. En neuf années, sur plus de deux cents pieds bots qui nous ont été présentés dans le service de la clinique chirurgicale, nous n'avons observé que quatre talus, trois étaient doubles et congénitaux, un seul unilatéral et paralytique. Le pied bot talus est donc une véritable exception.

On compte environ 1 pied bot sur 11 ou 1.200 naissances et 1 sur 6 à 7 malformations de diverse nature.

2° Causes. — Plus fréquent chez les garçons dans la proportion d'un tiers, simple ou double dans un peu plus de la moitié des cas (Tamplin), le pied bot congénital peut compter parmi ses causes l'hérédité, la consanguinité, les maladies intra-utérines, mais l'évidence de cette étiologie ne s'impose pas. Cette incertitude se retrouve encore dans la discussion des

théories qu'on a tour à tour invoquées pour expliquer la pathogénie de la difformité.

3° Pathogénie. — Trois théories ont été proposées : les malformations osseuses primitives, les attitudes vicieuses et les traumatismes intra-utérins, les altérations des centres nerveux.

a. *Malformations osseuses primitives.* — La théorie des malformations osseuses primitives, à laquelle se rattachent HUNTER, BROCA et LANNELONGUE, peut sans doute invoquer les cas dans lesquels on trouve des arrêts de développement de quelques os, l'absence même de certains d'entre eux, mais dans la majeure partie des sujets atteints de pieds bots le squelette est régulièrement conformé et si les os du tarse et de la jambe présentent quelques altérations il est certain qu'elles paraissent dues surtout à des pressions, à des changements d'attitude, puisqu'on les voit s'accentuer tous les jours ou même se produire seulement après un certain temps. Le différences marquées entre le pied de l'enfant et celui de l'adulte atteints de pieds bots en sont une preuve.

D'autre part, il est difficile de ranger toujours parmi les pieds bots les arrêts de développement osseux, car ceux-ci, dès qu'ils se produisent, sont assez accentués en général pour qu'il ne s'agisse plus de cette difformité si bien définie : le pied bot, mais d'une véritable monstruosité.

b. *Attitudes vicieuses et traumatismes dans le sein maternel.* — Les traumatismes subis par la mère et transmis au fœtus, certaines affections utérines capables de gêner le fœtus dans son développement, la pénurie de liquide amniotique (T. MARTIN, *Étiologie du pied bot*, 1839), peuvent-ils être invoqués avec plus de certitude? Si leur influence est encore discutable il est possible qu'ils s'associent à certains arrêts de développements signalés par DARESTE. D'après cet auteur, au début de la vie, les pieds sont en varus équin ; la rotation interne corrige un peu plus tard cette attitude. Si dès lors une cause intervient, analogue à celles que nous avons signalées, le membre pourra conserver la position qu'il avait dès le début ou qu'il aura

plus tard : équin, varus... « Il est vraisemblable que les diverses formes de pieds bots congénitaux reconnaissent des causes différentes. Ainsi l'arrêt de développement expliquerait le pied varus équin, tandis que des influences accidentelles pourraient rendre compte du talus et du valgus. » (KIRMISSON, *Traité de chirurgie.*)

c. *Théorie nerveuse.* — La théorie nerveuse (MORGAGNI, BULARD), soutenue par J. GUÉRIN, peut aussi être, dans certains cas, défendue, mais pour quelques pieds bots porteurs de lésions nerveuses centrales, que de sujets exempts de toute tare ! Il est à remarquer du reste que la plupart des sujets affectés de pieds bots congénitaux d'origine nerveuse, présentent le type équin avec contracture pouvant être réduite, ce qui n'est pas le caractère de la difformité classique que nous étudions : ce sont des hémiplégies ou des paraplégies spasmodiques. Signalons les observations du professenr LANNELONGUE (Thèse agrég. SCHWARTZ 1883) qui témoignent en faveur de la paralysie intra-utérine dans la pathogénie du pied bot, et les recherches de COURTILLEN, qui établissent l'existence du pied bot congénital, d'origine nerveuse mais en même temps sa rareté.

4° Symptômes. — Le pied bot varus, forme la plus commune, doit servir de type pour la description. Le pied porté en adduction subit une sorte de rotation d'arrière en avant sur son axe, qui porte son bord interne en haut et en avant et laisse son bord externe et une partie de sa face externe en contact avec le sol : dans cette attitude, la face plantaire regarde en arrière et en dedans, le talon prend contact avec le sol par sa face externe, la pointe du pied est fortement relevée, et le pied transversalement placé présente une forme recourbée sur sa face inférieure : on dit qu'il est enroulé. Il existe en effet sur cette face une encoche, un pli profond correspondant à la jonction du talon et de la face plantaire elle-même : le creux plantaire est exagéré par le mouvement de torsion qui infléchit l'axe du pied de dehors en dedans et d'avant en arrière.

Chez le pied bot ancien, cette attitude vicieuse ne va pas

sans avoir produit autour d'elle des modifications sensibles. A un pied réduit de volume, progressivement déformé, recouvert sur les points voisins du bord externe qui appuient sur le sol des callosités épidermiques, correspond une jambe atrophiée et déviée ; il est en effet commun que par le mouvement

Fig. 206.

Fig. 207.

Varus équin osseux : tarsectomie (avant et après).

instinctif qui tend à ramener la pointe du pied en dehors, le membre se déforme et procure l'attitude du genu valgum à l'époque où les extrémités osseuses du genou se laissent facilement déformer. Il est encore commun de voir un mouvement de torsion s'accentuer sur le tibia dont la face antéro-interne devient beaucoup plus antérieure. Ces lésions sont déjà sensibles chez les tout jeunes enfants : elles augmentent avec l'âge.

L'enfant atteint de pied bot marche tard et marche mal; à mesure qu'il grandit il prend de l'assurance, mais il n'en garde pas moins une boiterie sensible, surtout quand les deux pieds sont déviés : il soulève à chaque pas le membre correspondant, comme pour mieux dégager la pointe du pied, et marche le corps légèrement incliné en avant, les articulations des genoux un peu fléchies pour mieux assurer le contact des pieds déviés avec le sol, et corriger la déformation fémoro-tibiale.

Fig. 208.

Type de varus pur avec grandes déformations osseuses et bourses séreuses multiples.

Quand de l'examen par la vue, qui rend compte de la fonction troublée, on passe à l'examen par le toucher et le palper, on vérifie rapidement l'état du squelette, de ses ligaments d'union et des muscles.

Les os ont subi sinon des altérations profondes, au moins des changements de rapports et de forme assez accusés. Sur le bord externe devenu inférieur et arrondi on sent une forte saillie constituée par l'apophyse antérieure du calcanéum. Sur le bord interne devenu supérieur, excavé, comme creusé d'une dépression un peu profonde, on ne retrouve plus le relief du scaphoïde qui paraît atrophié. Par contre, la face dorsale devenue antérieure offre vers sa partie moyenne une éminence : la tête de l'astragale qui semble avoir abandonné le scaphoïde. A cette tête succède une partie rétrécie : le col et en dernier lieu une autre partie osseuse renflée, encadrée de chaque côté par le bord antérieur des malléoles : la poulie astragalienne désorbitée de la mortaise tibio-péronière. Enfin

les malléoles sont moins proéminentes que de coutume, et l'interne est particulièrement effacée.

Du côté de la région plantaire devenue postérieure, le talon postérieur et le talon antérieur se dessinent fortement et le pied tout entier représente une courbure qui le plus souvent résiste à l'effort qui tend à la redresser.

A part les points voisins du talon et du bord externe, où existent des callosités et des bourses séreuses quelquefois ulcérées chez les sujets assez âgés, rien n'est douloureux dans les pied bot ; il faut exercer sur le pied dévié de forts mouvements de redressement pour provoquer de la sensibilité.

En aucun sens les ligaments, les articulations du pied ne paraissent relâchés ; bien au contraire, l'amplitude des mouvements est singulièrement réduite et c'est à elle qu'on doit s'adresser pour juger de l'état anatomique des parties profondes. Qu'on saisisse donc de la main droite l'ensemble du pied pour le redresser pendant que la main gauche fixe solidement le talon et l'extrémité inférieure de la jambe ; on obtiendra suivant les cas trois résultats bien différents : réduction des plus faciles, réduction à peu près complète mais difficile, réduction à peine sensible. Or chacun de ces degrés, dans le mouvement de redressement, donne une sensation très nette de l'obstacle qu'il faut vaincre.

Dans le premiers cas ce sont les cordes tendineuses qui s'accentuent sous la peau, *dans le second* la résistance osseuse prête la main au raccourcissement tendineux, *dans le troisième* on a conscience de déformations osseuses inflexibles.

De là trois variétés, trois degrés de pied bot varus : *tendineux*, *tendineux-osseux*, *osseux*, qui présenteront chacun des indications thérapeutiques différentes.

Jusqu'à présent nous avons considéré le pied varus type qu'il était nécessaire de connaître bien qu'il soit rarement isolé. Il s'en faut en effet que le pied bot varus présente cette attitude transversale dans laquelle la déformation peut s'accentuer au point de porter la pointe, le gros orteil en particulier, presque au contact de la face interne du tibia. Au contraire, le varus dans la plupart des cas se trouve modifié par un certain degré d'équinisme qui permet au pied de prendre contact avec le sol, non plus par son bord externe et une partie de sa face externe, mais davantage par une petite étendue de sa face plantaire et un certain nombre de ses orteils : *le varus équin est la forme commune*, et nous insistons pour faire remarquer que sinon toujours, au moins dans la plupart des cas, les trois degrés que nous avons signalés : tendineux, tendineux-osseux, osseux, correspondent précisément à trois degrés dont le premier serait un équin varus, le second un varus équin type, et le troisième un varus plus où moins accusé. Mais il n'y a rien d'absolu à cet égard, car on peut rencontrer aux deux extrêmes de cette classification des facilités ou des difficultés de redressement, qui montrent que la déformation osseuse n'est pas toujours en rapport avec l'attitude.

5° Anatomie pathologique. — Les lésions portent sur les parties molles et sur les os.

A. Parties molles. — La déformation osseuse domine l'ensemble des lésions. Ligaments, tendons, aponévroses, ont leur sort lié à celui des os. S'il existe un pied bot tendineux dans lequel il semble ne pas exister de déformations du squelette, nous avons eu soin de faire remarquer qu'il s'agissait alors d'une déviation peu sensible, représentant le 1er degré d'une attitude vicieuse dans laquelle les altérations osseuses sont toujours consécutives. On peut donc admettre que suivant le degré de la déviation, le tendon d'Achille, quelquefois le tendon du jambier antérieur sont rétractés, durs, tendus, plus ou moins adhérents dans leurs gaines ; que beaucoup plus rarement et seulement dans les cas anciens, chez l'adulte, les tendons fléchisseurs sont eux aussi altérés, rétractés et contribuent à l'immobilité des orteils. Les ligaments s'épaississent du côté de l'inflexion du pied, tandis qu'ils s'allongent et s'affaiblissent du côté opposé ; l'aponévrose plantaire se raccourcit, s'épaissit comme le font les ligaments dans le même sens, et l'on sait quelle résistance elle oppose dans

certains cas d'enroulement du pied. Les vaisseaux et les nerfs ne présentent pas, en général, d'altérations.

Au début de la vie, ces lésions diverses se dessinent d'abord, elles s'accentuent plus tard et la transition est insensible entre le pied bot de l'adulte et celui de l'enfant. Dans l'anatomie pathologique du pied bot, il faut se pénétrer de cette idée qu'autour des os qui font obstacle se rangent toutes les parties molles : ligaments, muscles, tendons, aponévroses qui, modifiées par la déformation, font également opposition au redressement; mais leur résistance est moins invincible et l'orthopédie consécutive à l'intervention en a toujours raison.

B. Parties osseuses. — Dans l'anatomie pathologique du squelette, c'est le changement de forme qui doit seulement nous préoccuper. La structure est cartilagineuse chez l'enfant, chez l'adulte elle prend un caractère d'ostéoporose qu'on pourrait comparer à ce qui se passe autour des vieilles arthrites spécifiques ; nous n'avons pas à insister sur ces faits.

Nous ne parlerons pas du tibia dont les modifications ont été signalées à propos des symptômes. Nous considérerons seulement ce qui a trait aux os du pied ; il convient cependant de signaler le rétrécissement en arrière de la mortaise tibio-péronière abandonnée par l'astragale. Le tarse subit des altérations progressives très sensibles qu'il est important de connaître pour mener à bien des opérations importantes souvent nécessaires : la tarsectomie ou la tarsoclasie.

a. *Astragale*. — L'astragale dans le pied bot osseux est déformé à peu près dans toutes ses parties. Son corps plus ou moins désorbité, à cause du mouvement d'extension qui se produit toujours même dans le varus pur du côté de l'articulation tibio-tarsienne, est en arrière atrophié, aplati, réduit de volume ; il s'élargit un peu en avant dans sa partie qui a perdu tout contact avec la mortaise. Le cartilage d'encroûtement qui revêt cette partie exorbitée a perdu son poli habituel, et paraît moins élastique et plus friable, et sa surface se trouve réduite par des insertions capsulaires plus étendues et plus épaisses. C'est un fait qui nous paru constant dans les nombreuses tarsectomies que nous avons pratiquées, de rencontrer ainsi une cavité articulaire diminuée. Col et tête sont déviés en dedans dans une proportion variable réglée par la déviation. Le col a donc un bord externe plus long et un bord interne plus petit qu'à l'état normal. La tête n'a plus son aspect arrondi, sphérique, normal : elle devient conique et l'extrémité articulaire présente souvent une sorte de crête qui la divise en deux parties, l'une externe qui n'est plus en rapport avec la surface du scaphoïde et l'autre interne qui conserve encore des rapports avec elle. Cependant, chez les très jeunes sujets, nous avons constaté qu'à part une déviation légère, même dans des cas accentués, la tête de l'astragale avait encore un aspect tout à fait normal.

b. *Calcanéum*. — Cet os suit l'astragale dans ses déplacements et il le dépasse aussi dans une assez large mesure. Il s'incline en avant pour se rapprocher de la direction verticale ; il prend une direction oblique de dehors en dedans et d'arrière en avant comme l'exige l'astragale, qui se porte également dans ce sens. Mais le déplacement oblique de l'astragale est peu prononcé tandis que celui du calcanéum, favorisé par des articulations moins serrées, s'accentue davantage. Sa forme allongée, droite, subit aussi une inflexion, une courbure à concavité interne et la gouttière calcanéenne normale est devenue plus profonde. Ainsi le talon s'efface et s'élève, sollicité et maintenu dans cette attitude par la rétraction du tendon d'Achille, et son bord externe ainsi que son apophyse antérieure font saillie en dehors et en bas sur le bord externe du tarse, tandis que l'avant-pied se porte vivement en dedans et en haut.

c. *Scaphoïde*. — Le scaphoïde entraîné par l'avant-pied se porte dans la même direction que lui et, comme nous l'avons dit, abandonne la partie externe de la tête de l'astragale. Il se dégage ainsi de certaines pressions pour en supporter d'autres et il est assez commun de le voir arriver presque au contact de la malléole interne. Ces déplacements nous ont toujours paru des plus importants et ils le sont en effet, car on voit cet os, dans la plupart des tarsectomies, devenir un obstacle sérieux

au redressement absolu : aussi avons-nous pris l'habitude de le supprimer presque toujours, et bien souvent, dans nos opérations, après avoir réservé pour le dernier temps l'ablation du scaphoïde, nous avons démontré tout le bénéfice que nous réservait enfin ce dernier sacrifice.

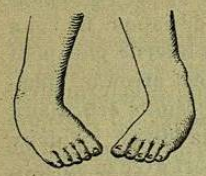

Fig. 209.
Varus équin par simple hypertrophie du cuboïde. (Cuboïdectomie.)

d. *Cuboïde.* — A cause du mouvement de rotation et d'adduction forcée de toute la région tarsienne, le cuboïde se trouve un peu dégagé des pressions qu'il subit de la part du calcanéum et du métatarse : il s'hypertrophie. Cette augmentation de volume est suffisamment prouvée par l'impossibilité où l'on se trouve de redresser le pied dans la tarsectomie quand on ne se décide pas à pratiquer la cuboïdectomie.

Trois fois dans le cours de ces dernières années nous avons observé des pieds bots varus congénitaux accentués dans lesquels il n'existait aucun déplacement de l'astragale, aucune modification du tarse postérieur ; seul le cuboïde nous paraissait en cause et après un examen attentif qui nous démontrait l'intégrité du cou de pied, de l'articulation sous-astragalienne et médio-tarsienne en dedans, nous décidâmes la simple cuboïdectomie qui suffit en effet pour obtenir un redressement facile et complet. Ces cas sont rares, mais ils méritent d'autant plus d'être signalés (fig. 209 et 210).

Fig. 210.
Sujet opéré de tarsectomie antérieure. (Cuboïdectomie double.)

e. *Cunéiformes.* — Aucune modification sérieuse n'est à noter du côté de ces trois os. Bien que normaux ils peuvent cependant gêner le redressement, et nous partageons l'avis de Lucas-Championnière qui n'a pas hésité dans certains cas à les supprimer.

L'ensemble du tarse présente donc de grandes déformations et il n'est pas surprenant de voir chez les vieux pieds bots des pieds globuleux, devenus difformes, où tout paraît confondu, où tous les os se sont adaptés à leurs nouveaux contacts, à leurs changements d'attitude.

6° Diagnostic. — Le diagnostic du pied bot congénital est facile. Il comprend cependant plusieurs questions qu'il suffit d'énumérer pour en juger l'importance : 1° le diagnostic de la variété ; 2° celui de la cause ; 3° l'état des muscles, des parties molles et des os.

En suivant exactement cette marche clinique dans l'examen du sujet, on ne peut méconnaître un pied bot accidentel, révélé par l'état électrique des muscles toujours sains dans le pied bot congénital, affaiblis ou perdus dans la paralysie infantile, dans les lésions nerveuses cérébrales ou périphériques ; on saura quel est le degré de la déviation et quelles sont les obstacles à redouter dans un pied bot *tendineux*, *tendineux-osseux*, *osseux*.

Enfin la recherche de la cause nous montrera encore l'existence de ces malformations : arrêt du développement des centres nerveux, spina-bifida dont le rôle étiologique paraît indiscutable, mais qui sont liés à des pieds bots tout à fait spéciaux caractérisés par des altérations musculaires encore peu connues et des lésions osseuses qui s'éloignent des données anatomiques précédemment décrites.

7° Pronostic. — Le pronostic découle naturellement de l'anatomie pathologique dont tous les traits prennent une couleur plus sombre à mesure que les sujets avancent en âge.

8° Traitement. — Dans ce chapitre de traitement il est pré-

férable de s'en tenir à des indications précises, et d'éviter la description méthodique des opérations en usage pour le redressement des pieds bots. Ces opérations font partie de la médecine opératoire et nous renvoyons le lecteur aux différents chapitres qui les concernent dans les traités spéciaux (Farabeuf), nous réservant toutefois de recommander ou de critiquer les interventions proposées.

A. Indications générales. — Un bon diagnostic est l'élément principal du traitement. Aussitôt que possible après la naissance des petits pieds bots on devra s'attacher à reconnaître le caractère de la malformation pour distinguer le pied bot véritable des arrêts de développement qui se prêteront toujours fort peu à un traitement orthopédique. Tels par exemple les pieds bots compliqués d'arrêt de développement ou d'absence des os de la jambe.

La déviation reconnue, il convient de préciser son degré. S'agit-il d'un pied bot *tendineux*, *tendineux-osseux* ou *osseux ?* Nous attachons une grande importance à cette classification parce qu'elle dirigera nos déterminations.

B. Début du traitement, age. — A aucun prix le traitement opératoire du pied bot ne doit être fait de suite après la naissance, ou même dans les premiers mois qui la suivent. L'insuccès serait la règle et il y aurait danger pour l'enfant à agir ainsi, surtout s'il existait d'autres troubles de développement. Quelle que soit la variété, le degré, avant six mois, dix mois, aucune tentative n'est légitime sur le membre malade, si ce n'est cependant le massage modéré que feront la mère ou la nourrice. Certains cas en effet, comme le talus congénital ou de légers varus tendineux, sont facilement guéris par ces petites manœuvres de redressement, et l'exemple de cette mère qui guérit son enfant en tenant dans sa main nuit et jour le pied dévié ne sera jamais oublié, mais il est certain que cette mère dépassa les limites du dévouement utile. Il suffit de faire des séances répétées et de courte durée qui consistent à redresser peu à peu la partie déviée en y mettant plus de force à

mesure que l'enfant s'habitue aux contacts de la main traitante.

Les pieds bots à résistance osseuse ne seront certainement pas guéris par le massage tel qu'il vient d'être conseillé, mais ils seront améliorés ou tout au moins préparés pour recevoir plus tard les bénéfices d'une action chirurgicale.

On ne peut préciser l'âge où le traitement chirurgical doit être commencé. Il varie avec la force de l'enfant, son développement et la manière dont il se nourrit, avec son milieu. Inutile d'insister sur ces différents points, mais en terme moyen le milieu de la première année peut être indiqué ; encore convient-il de s'entendre sur la nature du traitemeut. A un âge aussi peu avancé il ne peut être question que du pied bot tendineux que le massage n'aura pas réduit, et de la ténotomie du tendon d'Achille ou du jambier antérieur compliquée ou non de la section sous-cutanée de l'aponévrose plantaire. Ces petites opérations peuvent être pratiquées, mais il faut s'attendre à des ennuis résultant des difficultés qu'on a toujours pour faire supporter un appareil par un membre dont la peau trop délicate et souillée par les urines s'altère vite. A aucun prix, on ne doit pratiquer la ténotomie du jambier postérieur qui est faite à ciel ouvert et prend déjà les proportions d'une opération plus grave.

Si l'on doit craindre chez les nouveau-nés, l'application des appareils, il s'agit surtout de ceux qui par leur lourdeur ou leur complexité de construction peuvent déterminer chez le petit opéré une réelle souffrance. La petite gouttière plâtrée, doublée de gutta-percha, a toutes nos préférences, mais elle doit encore être étroitement surveillée.

Le moment le plus opportun pour opérer par la ténotomie d'Achille un pied bot tendineux léger est la période voisine des premiers pas. En marchant, après cicatrisation du tendon sectionné, l'enfant fera le meilleur traitement consécutif.

Passé la première année, la ténotomie simple telle qu'elle vient d'être envisagée conserve tous ses droits et des interventions plus graves n'ont pas encore acquis les leurs. Ce n'est qu'à un âge plus avancé, deux ans ou davantage, qu'il nous

paraît légitime de recourir aux diverses opérations sanglantes ou à la tarsectomie.

C. Choix de l'intervention. — Les opérations applicables au redressement du pied bot congénital, indépendamment de la ténotomie qui seule ou associée à d'autres manœuvres, rend de grands services, s'adressent à l'ensemble du pied pour assouplir les articulations et les os (*massage forcé*) aux articulations pour les ouvrir et vaincre ainsi la résistance des ligaments et des capsules (*opération de Phelps*), aux os pour les reséquer, les enlever et détruire ainsi les obstacles qui tiennent sous leur dépendance toutes les autres résistances (*tarsectomie*). Chacune d'entre elles a ses partisans, même des défenseurs acharnés. La vérité n'est pas dans l'intransigeance, elle est ici tout entière dans l'éclectisme. En effet, il n'est pas une de ces interventions qui ne nous paraisse avoir ses indications bien définies.

Fig. 211. Opération de Phelps; résultat; trace de l'incision.

a. *Massage forcé, tarsoclasie.* — Pour les sujets jeunes dont le squelette tarsien est encore cartilagineux, l'École de Lyon a le mérite d'avoir généralisé le massage forcé, la tarsoclasie (Delore). La valeur de cette opération n'est pas discutable. Pour la pratiquer la force des mains est certainement supérieure aux tarsoclastes, qui ont l'inconvénient de meurtrir les tissus en exerçant des pressions, des violences mal calculées. Sous le chloroforme, en une ou plusieurs séances successives, à huit ou dix jours d'intervalle on exerce sur le pied solidement maintenu des manœuvres qui redressent le varus et l'équinisme. Par élongation ou rupture des ligaments, par tassement du tissu osseux on obtient ainsi la réduction et après chaque séance on garde la position conquise au moyen d'une attelle plâtrée. De légers craquements, une sensation de résistance tout à coup vaincue indiquent les limites qu'on ne doit pas franchir.

Le massage forcé obtient d'excellents résultats, mais il échoue dans certains cas à cause de la déformation des os, même chez les très jeunes sujets, et l'opération sanglante devient nécessaire, mais il est sage de la pratiquer seulement quand le sujet marche depuis longtemps, est déjà résistant et capable de supporter une opération sérieuse.

b. *Opération de Phelps, tarsectomie.* — L'opération de Phelps et la tarsectomie sont réservées pour les cas rebelles où la ténotomie et les sections aponévrotiques sont restées insuffisantes, pour certains pieds bots tendineux, où la tarsectomie n'a pu vaincre les malformations osseuses chez les enfants très jeunes, et nous nous trouvons ainsi en présence des pieds bots *tendineux-osseux* et *osseux*.

Fig. 212. Fig. 213.
Types de varus équins chez un homme de 27 ans; grandes déformations, bourses séreuses.

c. *Opération de Phelps.* — Pour les premiers, l'acte chirurgical qui détruira les ligaments les plus résistants, les aponévroses les plus solides, qui ouvrira les articulations médio-tarsiennes centre principal de la déformation et de la résistance, et en dégageant la tête de l'astragale qui fait opposition évitera de pratiquer des résections osseuses à peine indiquées, sera l'opération de choix. Ce sont là les indications de l'opération de Phelps qui nous paraît devoir être réservée au pied

bot *tendineux-osseux*. Une section transversale du bord interne du pied dans la direction de l'articulation astragalo-scaphoïdienne prolongée jusqu'à la plante du pied, divise la peau, l'aponévrose plantaire, les muscles superficiels et, après avoir désinséré les jambiers, s'arrête avant d'arriver aux vaisseaux et aux nerfs plantaires. Elle pénètre ensuite dans l'articulation médio-tarsienne (Kirmisson) et va jusqu'au ligament en Y pour le diviser. La résistance osseuse, dans quelques cas invincible par des manœuvres énergiques, a été prévue, et il ne faut pas hésiter à pratiquer dans un deuxième temps, par une incision externe, la résection de la tête de l'astragale ou l'extirpation du cuboïde (Nélaton).

Fig. 214.
Sujet de 27 ans (voy. figures 212 et 213) opéré de tarsectomie double dans la même séance; résultat.

d. *Tarsectomie.* — Aucune opération ne répond mieux aux indications du pied bot osseux que la tarsectomie.

Si l'on excepte le cas signalé plus haut de ces déformations rares où le cuboïde forme le seul obstacle et où la tarsectomie antérieure est utile, le pied bot *tendineux osseux* où le Phelps est utilement complété par la tarsectomie postérieure (section simple du col de l'astragale), la tarsectomie reste une opération générale, sans limites précises, *qu'on doit aborder sans idée préconçue et qu'il faut faire large en détruisant, au fur et à mesure qu'ils se présentent, tous les obstacles* (Lucas-Championnière). Elle n'échoue que par la timidité ou l'inexpérience de l'opérateur.

Par l'incision externe de Bœckel, qui s'étend de l'interligne tibio-péronier inférieur jusqu'au voisinage de l'extrémité postérieure du quatrième métatarsien, on aborde le centre du tarse pour enlever l'astragale. Cette seule incision suffit pour enlever tous les obstacles à mesure qu'on les reconnaît. Successivement, s'il est nécessaire, on supprime le cuboïde, le scaphoïde, l'apophyse antérieure du calcanéum, même la partie supérieure de cet os, enfin les cunéiformes. Jamais il ne faut toucher aux malléoles (Lucas-Championnière). L'opérateur n'abandonne la partie qu'au moment où le pied ainsi *désossé* se place de lui-même dans une position convenable. Ainsi doit être comprise la tarsectomie qui ne donne un pied utile et de forme régulière qu'avec des sacrifices étendus.

Après l'opération de Phelps l'application de l'attelle plâtrée qui maintient la forme régulière du pied est utile. Après la tarsectomie, un simple pansement suffit, et le massage, la marche, dès que la cicatrisation est à peu près complète, seront utilisés pour assurer la souplesse qui est le complément obligé de l'opération.

Dans le cours de cet article nous n'avons fait aucune mention des appareils redresseurs du pied bot, des machines compliquées à tuteurs rigides qui obtiennent à peine un léger redressement de la difformité. Qu'ils restent dans l'oubli. Le pied bot n'a d'espérance que dans la chirurgie réparatrice très active.

Tout pied bot traité par les appareils de soutien, quels qu'ils soient, représente les efforts sans issue d'une chirurgie qui a vu son temps et doit être condamnée.

9° Formes rares du pied bot congénital. — Par ordre de fréquence, ces déformations comprennent le talus valgus, le valgus, l'équin.

a. *Talus valgus.* — Le talus valgus porte la pointe du pied en haut et en dehors, le talon est abaissé et la face plantaire aplatie regarde en avant et en dehors. En dedans l'astragale et le scaphoïde font saillie.

Loin d'être solidement fixé dans cette attitude anormale, le pied jouit au contraire d'une laxité quelquefois considérable