et avec une force médiocre, il peut être ramené dans la position normale.

Dans les cas fort rares où il n'a pas été corrigé, il se déforme davantage ; l'avant-pied s'abaisse au contact du sol, et tout le pied prend une forme courbe qui exagère le creux plantaire et établit une horrible difformité.

Le massage, le plus léger bandage suffisent en général pour assurer la réduction du talus.

b. *Valgus, équin.* — Ces formes sont de toutes les plus rares et comptent à peine dans la chirurgie du pied bot congénital. Elles sont justiciables de la ténotomie et du massage. Au surplus trouvent-elles leurs vraies indications opératoires dans le chapitre consacré à la thérapeutique des pieds bots acquis, du pied bot paralytique dont elles représentent les formes les plus habituelles.

§ 2. — Pieds bots accidentels

Les déviations permanentes du pied ne sont pas seulement les conséquences de lésions intra-utérines ; elles peuvent être produites par des altérations qui atteignent soit les tissus voisins de la jointure, soit les os, soit les muscles ou le système nerveux périphérique.

1° Étiologie. — C'est ainsi que les brûlures par leurs cicatrices rétractiles de la peau et du tissu cellulaire, les os par leur croissance exagérée ou interrompue, les arthrites par leurs ankyloses vicieuses, les plaies des tendons et des muscles, les sections nerveuses dans la continuité du membre, peuvent amener par un mécanisme varié la déviation permanente du pied. Mais la cause la plus fréquente est assurément la paralysie infantile.

La paralysie infantile agit de la même manière que les sections nerveuses ou les sections musculaires, en donnant aux antagonistes prédominance d'action. Les arthrites peu surveillées produiront le plus souvent l'équinisme. Il en sera de même des lésions inflammatoires des muscles ou des espaces

inter-musculaires qui, longtemps maintenues, auront laissé le pied dans l'extension.

Une ostéite de l'une des malléoles amène soit l'hypertrophie, soit l'atrophie (suivant son intensité) de l'extrémité osseuse par excitation du travail d'ossification et le pied sera dévié du

Fig. 215.
Faux pieds bots.
Paraplégie spasmodique.



Fig. 216.
Valgus par cicatrice vicieuse
(faux pied bot).

côté de la malléole la plus petite. Poncet de Lyon, Schwartz en ont cité des exemples : bien d'autres après eux en ont aussi rencontré. A cette variété appartiennent les faux pieds bots du rachitisme dus aux déviations du tibia et aux saillies anormales des malléoles.

Les cicatrices vicieuses telles que les produisent les brûlures laissent intacts, le plus souvent, tous les tissus profonds qui composent le cou-de-pied, mais en se rétractant dévient de

leur côté le pied en lui donnant les attitudes du varus, du valgus, de l'équin et du talus.

Signalons enfin les déviations provoquées par la contracture musculaire dans l'hystérie, la maladie de Little et l'hémiplégie spasmodique. Les premières, celles de l'hystérie, n'appartiennent que de loin aux pieds bots acquis puisqu'elles ne sont pas des déformations permanentes.

2° Traitement. — Le traitement de chacune de ces formes varie avec la cause efficiente. Sutures nerveuses, sutures des muscles avivés, massage soutenu dans les cas de raideur articulaire, ostéoclasie quand il s'agit des malléoles, autoplastie dirigée contre une cicatrice : tels sont les moyens qu'il convient d'indiquer.

§ 3. — Pied-bot paralytique

En conservant la définition que nous avons acceptée du pied bot : *attitude vicieuse et permanente telle que le pied ne repose plus sur le sol par ses points d'appui normaux*, nous devons ajouter, pour bien établir cette grande variété des pieds bots paralytiques, que l'attitude vicieuse est le résultat de la paralysie infantile. Il n'est donc plus question des attitudes dues aux sections nerveuses, ni des lésions de la moelle ou du cerveau connues sous le nom d'hémiplégie et de paraplégie spasmodiques, mais seulement des altérations inflammatoires des groupes de cellules motrices des cornes antérieures de la substance grise de la moelle.

Ainsi compris le pied-bot paralytique reste le type du pied-bot accidentel et occupe dans la chirurgie infantile une place importante.

1° Considérations générales sur la paralysie infantile et l'examen électrique des muscles. — C'est dès les premiers mois de la vie jusqu'à quatre ou cinq ans, plus rarement après cette période, que la paralysie infantile apparaît.

Influence de l'atavisme, hérédité nerveuse, alcoolisme ou

syphilis chez les ascendants; action du froid, fièvres éruptives, évolution des dents, accidents inflammatoires des bronches et du poumon : telles sont les causes invoquées pour expliquer l'apparition de cette maladie. Rien n'est certain dans cette étiologie, qui semble établir seulement la prédisposition du sujet.

Fig. 217.
Pied ballant paralytique.

Au cours d'une de ces affections précitées, ou spontanément, sans qu'aucun symptôme précurseur ait averti les parents, le petit sujet est atteint de fièvre. Celle-ci manque rarement, et l'on croit généralement que son absence témoigne seulement de sa courte durée ou de son invasion dans un laps de temps où l'enfant n'était pas surveillé. Le plus souvent elle est forte, dure plusieurs heures ou même plusieurs jours, accompagnée d'abattement, de sommeil quelquefois comateux. On a signalé plusieurs fois à son début des mouvements convulsifs, jamais ou rarement des douleurs dans les membres.

Cette fièvre cesse ; il semble que le petit malade n'en conserve aucune trace. Mais vient-on à l'examiner, à le mouvoir, à le dresser sur ses membres inférieurs : ceux-ci fléchissent, restent plus ou moins inertes.

Nous n'avons pas à reprendre ici la description classique de la paralysie infantile. Elle peut, on le sait, s'affirmer sur les quatre membres et même sur les muscles du tronc et du cou, mais les plus souvent atteints sont les membres inférieurs, ensemble ou séparément.

Que la paralysie soit totale ou seulement partielle, elle n'atteint jamais la sensibilité cutanée et ne s'affirme pas toujours d'une façon définitive sur tous les muscles qu'elle paraissait d'abord avoir frappés : le mouvement revient en partie ; mais il est des cas trop nombreux où l'inertie musculaire est complète et reste telle désormais sur tout un membre. Nous reproduisons ici les photographies de deux de nos malades atteintes de paraplégie totale des membres inférieurs chez lesquelles il existait par conséquent deux membres ballants et qui ne pouvaient progresser que dans l'attitude des quadrupèdes. En tenant compte de ces désordres extrêmes qui constituent la plus haute expression de la paralysie infantile, on peut dire que cette affection a pour caractère spécial de disséminer ses effets, de telle sorte qu'un membre, un groupe musculaire, un muscle en particulier peuvent seuls être atteints et à des degrés très divers. Les muscles de la cuisse seront épargnés tandis que ceux de la jambe seront paralysés; le triceps crural et le groupe antéro-externe de la jambe seront seuls pris, le gastrocnémien seul conservera les traces de la lésion centrale : ces localisations variées expliquent comment par prédominance d'action des antagonistes que n'a pas touchés la paralysie le pied pourra bientôt être dévié. Le groupe des muscles antéro-externes de la jambe est le siège de prédilection de la paralysie infantile et l'on voit fréquemment aussi un seul muscle, le jambier antérieur, rester paralysé. Aussi *le pied bot équin et le pied bot valgus sont-ils des types classiques du pied bot paralytique.*

Il est intéressant de savoir que les muscles atteints perdent rapidement leur excitabilité aux courants faradiques, un peu plus tard leur excitabilité aux courants galvaniques et que, malgré cette dégénérescence apparente ils peuvent recouvrer l'une et l'autre après deux ou trois semaines ou davantage. Il s'agit alors de guérisons rapides dont on voit heureusement d'assez nombreux exemples ; mais le contraire se voit encore plus fréquemment et les muscles dans lesquels se trouve éteinte toute excitabilité faradique ont les plus grandes chances d'être *perdus pour la vie.* Il arrive encore que tel muscle

ou tel groupe de muscles ayant perdu leur contractilité faradique gardent une certaine impressionnabilité aux galvaniques ; ils se trouvent dans le même cas que les muscles tout d'abord insensibles aux deux courants qui récupèrent une partie de leur sensibilité aux galvaniques. Les uns et les autres présenteront alors des réactions variables qu'il est nécessaire de connaître au point de vue thérapeutique. Ils auront une réaction normale mais très affaiblie, le muscle continuant à se contracter au pôle négatif. Ils auront la réaction ambiguë de dégénérescence dans laquelle les deux pôles auront une action très affaiblie mais égale. Ils présenteront enfin la réaction de dégénérescence où le pôle positif seul aura une influence, ou bien ils ne répondront d'aucune manière à l'application des courants.

Qu'on le retienne bien : *la chirurgie du pied bot paralytique est tout entière dans l'appréciation exacte de l'état électrique des muscles, et nulle opération ne devra être proposée si déjà l'on ne sait quels muscles sont perdus, quels muscles peuvent être régénérés.* (T. Piéchaud, Archiv. d'électr. méd., 1893. p. 225.)

Il est nécessaire de connaître la pathogénie de la difformité pour en bien comprendre la nature, le mécanisme, et le traitement. La paralysie infantile est la cause obligée du pied bot paralytique, la déviation devient la conséquence de la prédominance d'action des muscles conservés, le traitement diffère suivant que les muscles frappés sont susceptibles ou non de régénération.

Ne considérons plus la paralysie infantile dans ses généralités et voyons-la localisée dans le membre inférieur.

2° Variétés. — Deux cas peuvent se présenter.

a. *Les muscles peuvent être tous perdus pour la vie.* — Le pied est ballant, et ne pouvant être, dans aucune direction, sollicité par une force musculaire quelconque, il restera en extension, mobile dans tous les sens quand on voudra le faire changer d'attitude. Avec le temps, il pourra cependant survenir des transformations sur le membre ainsi paralysé. Les muscles dégénérés, subissant la transformation fibreuse et fixés dans

leur attitude, les mouvements communiqués ne seront plus aussi faciles qu'au début et certaines altérations osseuses aidant, le pied ballant restera fixé dans la rétraction du triceps surral, dans l'extension où l'avait placé la paralysie totale : le pied ballant deviendra ainsi un *pied équin qui, nous le savons, est le type du pied bot paralytique*. Tel est le premier cas.

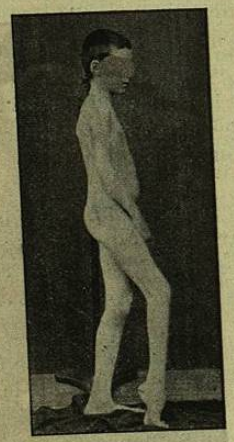

Fig. 218.

Fig. 219.

Pied bot équin paralytique avec léger degré de valgus.

b. *Le plus souvent, certains groupes ou certains muscles seulement sont atteints et la déviation s'établit du côté des antagonistes.* Par ordre de fréquence, on voit se produire un *pied bot équin*, un *pied bot valgus*, un *pied bot varus*, un *pied bot talus*. L'équin correspond à la conservation absolue ou relative du groupe postérieur, le valgus à la paralysie du jambier antérieur, de l'extenseur du gros orteil et même du gastro-cnémien, tandis que l'extenseur commun et les péroniers sont conservés ; le varus beaucoup plus rare que les précédents résulte de l'action persistante du jambier et du gastro-cnémien quand extenseurs et péroniers sont dégénérés (cas rare). Enfin le

talus très bien décrit par Rochard (*Revue orthopédique*, septembre 1890), forme la plus rarement observée, se produit quand les muscles postérieurs définitivement perdus ou altérés laissent entraîner le pied en haut du côté du groupe antérieur que n'a pas touché la paralysie ou qui se trouve moins atteint.

Dans tous les pieds bots paralytiques, le membre malade porte l'empreinte de la cause qui a produit la déviation. L'atrophie des parties molles et des os, le raccourcissement, les troubles de nutrition imprimés sur la peau, les callosités dans les points où se sont produites des pressions anormales sont autant de caractères qui méritent être étudiés avec soin pour bien établir le diagnostic et le pronostic opératoire.

Fig. 220.
Valgus paralytique du pied droit.

3° Anatomie pathologique. — Contrairement au pied bot congénital, qui dans la plupart des cas présente des altérations osseuses sensibles dès la naissance, le pied bot paralytique n'offre que bien tard des modifications du squelette capables de nécessiter une intervention chirurgicale autre que celles agissant sur les muscles ou les articulations. Nous estimons en effet que pendant les huit ou dix premières années après le début de la déformation, jamais une résection ou une extraction osseuse n'est indispensable pour le redressement.

En principe, tous les caractères de la paralysie infantile se retrouvent sur les articulations malades : ligaments relâchés ou atrophiés, articulations élargies par atrophie osseuse ; et si, plus tard, surviennent des altérations osseuses, elles sont ana-

logues à celles qu'on rencontre dans le pied bot congénital. En effet, les os déplacés par la déviation sont soumis à des pressions nouvelles ou libérés de celles qu'ils subissent de la part de leurs voisins : ils s'atrophient ou s'hypertrophient : la diminution de volume du scaphoïde, l'épaississement du cuboïde et de l'extrémité antérieure du calcanéum dans le varus en sont une preuve, comme l'augmentation de volume de la tête de l'astragale dans l'équinisme accentué quand cet os est pour ainsi dire luxé en avant sous la peau et ne supporte plus la pression du scaphoïde. Ainsi se trouvent expliqués les changements de forme de certains segments osseux ; par exemple, l'incurvation du col de l'astragale, celle du calcanéum ; nous ne pouvons, pour ces détails, que renvoyer à l'anatomie pathologique du pied bot congénital. Chez un homme de quarante-deux ans que nous avons opéré d'un équin paralytique porté à l'extrême, nous avons trouvé l'astragale hypertrophié dans sa partie antérieure, atrophié dans sa moitié postérieure, assez adhérent sur plusieurs points à la mortaise tibiale, pour que son extraction ait présenté les plus grandes difficultés.

4° **Diagnostic.** — Le diagnostic du pied bot paralytique comprend : 1° le diagnostic de l'attitude ; 2° la recherche de la cause, et par conséquent le diagnostic différentiel du pied bot paralytique et des maladies qu'on peut confondre avec lui ; 3° la reconnaissance exacte de l'état des muscles et des os, et le choix d'une intervention.

a. *Diagnostic de l'attitude.* — Point de difficulté : la forme s'impose, mais déjà l'examen même superficiel du sujet, qui fera reconnaître que certains muscles sont très affaiblis ou sont tout à fait privés de mouvement, pourra nous avertir de suite qu'il s'agit du pied bot paralytique.

b. *Diagnostic de la cause.* — La recherche de la cause se fait par l'interrogatoire qui précise la date des accidents inflammatoires propres à la myélite de l'enfance et les divers symptômes qu'a présentés le sujet après ces premiers accidents, et l'on ne confondra pas le pied bot paralytique avec tous les pieds bots accidentels dits faux pieds bots qui peuvent survenir après

une affection osseuse ou articulaire, après une brûlure, à la suite d'une section musculaire ou nerveuse, etc., etc.

c. *Diagnostic de l'état des muscles.* — L'état des muscles et des os constitue de beaucoup la partie la plus importante du diagnostic, car il n'est pas possible de formuler un traitement

Fig. 221.
Pied bot paralytique varus (cas rare).

Fig. 222.
Pied bot paralytique varus équin très déformé (sujet de 15 ans).

logique sans connaître les résistances qu'on peut rencontrer et les forces dont pourra disposer le membre pour se mouvoir. Les muscles sont-ils tous perdus pour la vie ? Quelques-uns ont-ils échappé à la paralysie infantile à côté d'autres désormais perdus ? Y a-t-il, dans le territoire de la paralysie, réaction de dégénérescence ou réaction ambiguë seulement ? Les muscles altérés sont-ils déjà revenus à leur excitabilité électrique ?

Telles sont les questions qu'il convient de se poser pour résoudre celle du traitement et du pronostic. Mais un autre facteur doit être connu : l'état des os.

d. *État des os.* — L'âge de la déformation, la sensation perçue par la main qui redresse ou essaie de redresser cette déformation, l'examen minutieux des os suspects de modifications dans leur forme et leurs rapports donnent d'utiles renseignements ; mais ces renseignements ne seront jamais très certains, car dans la chirurgie du pied bot paralytique comme dans celle du pied bot congénital, le chirurgien, après un jugement général qui lui fera prévoir les obstacles, devra toujours aborder l'intervention sans idées préconçues et vaincre les obstacles au fur et à mesure qu'ils se présenteront. Ici, la même division que pour les pieds bots congénitaux peut être acceptée comme résumant bien les lésions et leurs indications : pieds bots *tendineux*, *tendineux-osseux*, *osseux*.

A titre de renseignements complémentaires, la radioscopie offre de réels avantages.

La connaissance *exacte* de l'état des muscles et *à peu près exacte* de l'état des os guidera toujours dans le choix d'une intervention; la paralysie irrémédiable entraînant le plus souvent l'arthrodèse, la paralysie réparable pouvant s'accommoder de simples ténotomies ou d'anastomoses, les déformations osseuses pouvant réclamer des sacrifices du côté du squelette.

5° Pronostic. — Le pied bot paralytique ne compromet en rien la santé générale, si ce n'est quand il prive de l'exercice, du mouvement tel sujet qui peut en avoir grand besoin, quand il agit sur le moral du sujet. En lui-même, le pied bot a un pronostic variable selon l'état des muscles ; inutile d'insister sur ce point ; mais un traitement défectueux a une large part dans ce pronostic. Tout pied bot paralytique, même léger, dont la difformité va sans cesse augmentant, si aucun traitement efficace n'est dirigé contre lui se trouve dans les meilleures conditions pour être conduit bien vite à la plus triste situation quand il est soumis simplement aux appareils orthopédiques. Ceux-ci exagèrent l'atrophie, produisent souvent des ulcérations et ne

corrigent pas l'attitude. En aucun cas, le pronostic du pied bot paralytique confirmé ne peut être bénin, en dehors de l'intervention chirurgicale. La déviation la plus légère, quand elle tient à la paralysie d'un ou de plusieurs muscles, deviendra progressivement une déplorable infirmité ; les muscles affaiblis ou perdus cèdent de plus en plus devant les antagonistes, la déviation s'accentue, le squelette se déforme et tel sujet qui au début avait un équin léger, dix ans, vingt ans plus tard, prendra contact avec le sol par la face dorsale de son pied malade.

6° Traitement. — L'électricité, le massage, les opérations, se partagent le traitement du pied bot paralytique.

A. Electricité, massage. — L'électricité, le massage, les bains, l'exercice modéré, conviennent aux pieds bots dont les muscles sont susceptibles d'être régénérés ou sont en voie de régénération, mais ici se place une question importante : faut-il user de ces moyens de traitement avant le redressement du pied ? La réponse est facile : Dès que, dans un pied bot paralytique, on reconnaît que les muscles malades sont susceptibles de reprendre leurs fonctions parce qu'ils ne présentent pas la réaction de dégénérescence confirmée, il faut de suite pratiquer la ténotomie des muscles raccourcis, parce que l'électricité, le massage, ne pourraient avoir aucune action sur des muscles allongés, immobilisés par l'attitude vicieuse. Donc replaçons, par une bonne ténotomie, le pied dans sa position normale, et ensuite, nous électriserons les muscles que l'examen électrique aura déclarés susceptibles de guérison.

La question précédente en entraîne une autre. Quelle est la valeur de la ténotomie dans le traitement du pied bot paralytique ? — La ténotomie dans la plupart des cas constitue un premier temps ou un temps accessoire de l'intervention chirurgicale et du traitement : elle est ainsi très utile pour préparer l'action de l'électricité dans les cas simples; elle est souvent nécessaire pour opérer le redressement et donner du large avant l'arthrodèse; elle est très indiquée pour compléter

le redressement quand on agit par la tarsectomie sur des os déjà déformés; dans aucun cas elle ne nous paraît pouvoir, seule, procurer une guérison définitive ou même une amélioration durable, car la rétraction de certains muscles qu'on doit soumettre à la ténotomie indique la faiblesse des antagonistes. La ténotomie est donc une petite opération préliminaire d'un traitement local sérieux qui comprend : l'électrisation et le massage dans les cas légers, l'opération sanglante dans les cas graves.

Ce traitement varie en effet selon les cas et pour bien préciser les indications, nous devons aborder l'étude des opérations sanglantes qui peuvent être dirigées contre le pied bot paralytique.

B. Opérations. — Nous avons établi que l'examen électrique était indispensable pour fixer le chirurgien sur la conduite à tenir. Toutes les fois que les muscles atteints, dans un pied bot paralytique ne donnent pas la réaction de dégénérescence, c'est à la ténotomie et à l'électricité aidée du massage qu'il faut s'adresser. Par contre la réaction de dégénérescence bien établie est-elle une indication suffisante pour recourir d'emblée aux opérations sanglantes? Nous ne le pensons pas et sommes d'avis avec le professeur Bergonié de recourir encore à l'électricité. Quelques cas rares en effet peuvent bénéficier des courants, mais leur application devra toujours être de longue durée avant que le retour à l'état normal se produise. Règle générale, la réaction de dégénérescence indique pour un temps plus ou moins éloigné la nécessité d'intervenir chirurgicalement. Nous pensons aussi qu'il est certaines conditions de milieux qui autorisent cette intervention beaucoup plus vite. Nous faisons allusion à la situation sociale d'enfants habitant la campagne, loin de secours constants, dans l'impossibilité de recevoir un traitement électrique : chez eux, l'acte chirurgical capable de leur procurer un membre utile doit passer avant tout autre moyen.

S'il est permis d'attendre encore et de demander à l'électrisation le retour du mouvement quand les muscles sont seulement atteints de dégénérescence, il faut de suite procéder à l'intervention sanglante quand les muscles ne répondent pas à l'électricité et sont *perdus pour la vie* (Charcot).

a. *Ténotomie.* — Bien que, dans les opérations de redressement qui s'adressent aux articulations et aux os, la ténotomie ne joue qu'un rôle accessoire, nous dirons qu'elle est utile pour préparer l'action du traitement électrique dans les cas légers; utile souvent pour compléter ou aider le redressement dans la tarsectomie; utile encore pour aider l'abrasion des cartilages en laissant écarter les surfaces articulaires dans l'arthrodèse tibio-tarsienne. Ces indications ont été précédemment données, nous y revenons à dessein, pour préciser encore la conduite du praticien, dans un tableau d'ensemble des opérations réclamées par le pied bot paralytique.

La ténotomie s'adresse le plus souvent au tendon d'Achille, mais elle peut s'adresser aussi à d'autres tendons, même aux groupes externe et interne de la plante du pied, à l'aponévrose plantaire, partout enfin où une corde tendue s'oppose au redressement.

La technique est simple (et nous n'avons pas à la décrire) quel que soit le procédé employé. Nous ne voyons aucun avantage très sérieux à pratiquer la ténotomie à ciel ouvert, l'incision de la peau, la section du tendon ou de l'aponévrose, la suture, prolongeant l'opération sans la rendre meilleure. Cependant rien n'est absolu et si l'on juge préférable d'aborder les parties rétractées par une incision pour les mieux diviser, il n'y a pas d'objection contre cette conduite plus chirurgicale, plus décisive d'après certains auteurs.

b. *Tarsectomie et opération de Phelps.* — Par tarsectomie nous entendons l'extraction des os en bloc, plutôt que la section cunéiforme d'une partie du tarse. Ainsi comprise comme elle doit l'être pour le pied bot congénital, elle est plus facile et plus sûre. Du reste il est rare que l'extraction des os ne doive pas être poursuivie jusqu'à la résection des parties volumineuses telles que le cuboïde (qu'il vaudra toujours mieux extirper) ou le calcanéum.

Nous admettons encore qu'il sera bon de toujours songer à

compléter la tarsectomie par l'arthrodèse des surfaces rapprochées quand ces surfaces revêtues du cartilage sont susceptibles, en glissant l'une sur l'autre, de favoriser une récidive de la déviation. Cette précaution est utile dans un pied paralysé où la déformation est toujours sollicitée par l'abolition de la fonction musculaire.

Si l'on n'est pas obligé de faire pour le pied bot paralytique d'aussi larges sacrifices que pour le pied bot congénital, les mêmes principes cependant doivent, dans les deux cas, guider la conduite du chirurgien. Il abordera l'opération sans idées préconçues et supprimera au fur et à mesure qu'ils se présentent, les obstacles que rencontre le redressement. Considérons l'opération sanglante dans les diverses variétés du pied-bot paralytique.

Le *varus paralytique* s'accompagne souvent de la rétraction des parties molles de la plante du pied, d'hypertrophie du cuboïde, et de saillie de la tête astragalienne : il convient de procéder par étapes. La section de la plante par le procédé de Phelps, suivie s'il est nécessaire de l'ouverture de l'articulation médio-tarsienne peut suffire pour le redressement complet. Si la correction n'est pas obtenue satisfaisante, il faut agir du côté de l'articulation calcanéo-cuboïdienne ou de la tête de l'astragale, peut-être sur l'une et l'autre. L'ablation de la tête astragalienne, simple ou associée à celle du cuboïde, amène souvent d'excellents résultats.

L'ablation du cuboïde sera totale ou partielle. Quelquefois la résection de sa moitié postérieure suffit; mais que cet os soit seulement réséqué ou totalement supprimé, il faut avoir soin de toujours aviver les surfaces en contact. Vient-on à faire seulement la résection cuboïdienne ? la suppression du cartilage de la surface calcanéenne s'impose pour établir des adhérences qui maintiendront le redressement. Fait-on l'ablation totale ? la suppression des cartilages sur les surfaces calcanéenne et métatarsiennes est encore fort utile dans le même but.

L'*équin* réclame les mêmes interventions : section plantaire, ablation de la tête de l'astragale : mais l'action du côté du cuboïde ne paraît pas indiquée, à moins qu'il existe un certain degré de varus. Du reste n'oublions pas les cas anciens très compliqués de déformations multiples où de très larges sacrifices devront être faits.

Dans le *valgus* ou le *talus* l'action portée sur la continuité du squelette ne rencontre guère d'indications. Les formes communes du pied bot paralytique sont surtout justiciables de l'arthrodèse ou d'opérations sur les tendons dont nous allons parler maintenant.

c. *Arthrodèse.* — Seule ou associée à la tarsectomie, l'arthrodèse a pour but de ramener dans la situation normale le pied dévié par impotence irrémédiable de certains muscles ou de la totalité des muscles. En soudant l'une à l'autre deux surfaces articulaires importantes, elle maintient fixe l'attitude nécessaire à la progression et au maintien du pied, dans les cas graves elle fait d'un pied ballant et inutile ou gênant, un *pilon vivant* qui rendra les plus grands services.

Pour bien comprendre ces indications il faut encore considérer les différents cas rencontrés dans la pratique chirurgicale : le pied ballant et les paralysies localisées sur certains groupes musculaires seulement.

Dans la *paralysie totale* (pied ballant), il faut s'adresser à l'articulation tibio-tarsienne. C'est elle, en effet, qui commande les grands mouvements d'extension et de flexion, et si l'on peut, en soudant l'une à l'autre les surfaces articulaires de l'astragale et de la mortaise tibio-péronière, maintenir le pied à angle droit sur la jambe, la progression deviendra possible. Mais il est certain qu'après ce premier résultat obtenu, les autres articulations du pied n'étant pas suffisamment maintenues, des déviations secondaires pourront se produire encore, notamment dans l'articulation médio-tarsienne. Aussi l'arthrodèse tibio-tarsienne devra-t-elle quelquefois être suivie d'autres arthrodèses accessoires sur les petites articulations.

Ne considérant pour le moment que l'arthrodèse tibio-tarsienne, nous dirons qu'une seule incision suffit, l'incision de Bœckel pour l'extraction de l'astragale, surtout si l'on a soin de pratiquer la ténotomie du tendon d'Achille. Par cette large

incision et en écartant fortement les surfaces articulaires ou en inclinant le pied de côté on peut atteindre toutes les surfaces articulaires et enlever les cartilages avec les curettes de Volkmann. Absterger souvent à coups de seringue le champ opératoire pour chasser les débris de cartilage. Point de sutures; gouttière plâtrée pour maintenir le pied en bonne position; gaze iodoformée. Telle est l'opération qui nous a donné certainement d'excellents résultats.

Dans la *paralysie limitée* à certains muscles, convient-il de se servir de l'arthrodèse ? Oui, elle est souvent nécessaire.

Prenons d'abord le cas de l'équinisme par altération des muscles antérieurs seulement. Si les muscles semblent pouvoir être régénérés, l'arthrodèse est inutile jusqu'au moment où il sera démontré que cette régénération ne peut être obtenue, et l'électrisation est indiquée ; mais l'impuissance de l'électricité une fois prouvée, il faut recourir à l'arthrodèse tibio-tarsienne. Nous sommes même d'avis que chez les sujets pauvres et dépourvus absolument de secours médicaux, cette opération devra être faite de bonne heure. Dans ce cas d'équinisme, l'arthrodèse est souvent associée, non seulement à la ténotomie du tendon d'Achille, mais encore à la section de la plante du pied (Phelps) si la cambrure du pied est exagérée par rétraction des muscles et des aponévroses.

Le *valgus ?*... Cette difformité paralytique, assez fréquente, se produit parce que le pied sollicité sans opposition par l'énergie de l'extenseur commun et des péroniers, se laisse entraîner en dehors grâce à la grande mobilité de l'articulation médio-tarsienne, la seule qui lui permette ce mouvement. C'est l'astragalo-scaphoïdienne qui est le centre du mouvement, la calcanéo-cuboïdienne et la sous-astragalienne ne faisant que céder après elle et lui prêter leur concours. Aussi en soudant tête de l'astragale et cavité du scaphoïde, pourra-t-on maintenir le pied dans la rectitude. Une incision en baïonnette de petite étendue sur le bord interne du pied en avant de la malléole interne conduit rapidement sur les surfaces : une attelle plâtrée externe maintiendra l'adduction forcée pendant tout le temps de la cicatrisation (environ trois mois).

Le valgus paralytique est très souvent compliqué d'une laxité extrême de l'articulation sous astragalienne ; parce que la médio-tarsienne et la sous-astragalienne se relâchent à l'excès. Dans de tels cas, il nous a paru indispensable de recourir d'emblée à l'arthrodèse sous-astragalienne qui nous a, du reste, donné constamment de très bons succès. Par une incision supéro-externe analogue à celle de l'astragalectomie, mais moins prolongée en haut du côté de la mortaise tibio-péronière, on aborde de propos délibéré le creux astragalo-calcanéen pour l'ouvrir dans toute son étendue. On reconnaît de suite les deux articulations dont l'antérieure donne facile accès dans la médio-tarsienne. La curette fait facilement son œuvre dans toutes ces parties et, d'emblée, médio-tarsienne, astragalo-scaphoïdenne et sous-astragalienne se trouvent dépouillées de leurs cartilages.

Le *varus* est bien plus justiciable de la tarsectomie que de l'arthrodèse s'il faut pratiquer une opération sanglante, mais la soudure des surfaces mises en contact, comme nous l'avons précédemment établi, s'impose après la suppression du cuboïde en totalité ou en partie.

Le *talus* est une forme rare dont le traitement laisse encore bien des incertitudes. L'arthrodèse peut lui rendre des services dans des cas anciens que la pratique ne rencontre que bien rarement. Ici les règles générales devraient être suivies.

d. *Raccourcissement du tendon d'Achille.* — Cette opération dont Rochard s'est fait le parrain est applicable au talus. Comme plusieurs autres chirurgiens nous l'avons employée. Son succès, dans un cas où l'arthrodèse paraît cependant indiquée, vient assurément de ce que le tendon qu'on raccourcit est une partie fibreuse importante, solide, qui se laisse difficilement élonger et qui, par conséquent, peut lutter contre les muscles antérieurs. En cas d'échec, il serait toujours temps de recourir à l'arthrodèse tibio-tarsienne.

Par une incision médiane longitudinale, on libère ce tendon en l'isolant de sa gaine et après l'avoir fixé avec des fils ou des pinces à forcipressure en haut et en bas de l'incision cutanée, au moyen de ciseaux bien tranchants ou du bistouri on

résèque obliquement un fragment en rapport avec la correction qu'on veut obtenir. Il nous a paru préférable de sectionner simplement le tendon très obliquement et cette section effectuée, de faire glisser sur des surfaces avivées les deux bouts pour les suturer parallèlement, et raccourcir ainsi autant qu'il est nécessaire.

La suture sera particulièrement soignée. Une réunion en masse et au catgut ne suffit pas. Seule la réunion isolée de la partie profonde et de la partie superficielle de la section tendineuse est capable d'assurer, avec la soie aseptique, une cicatrisation prompte et durable.

e. *Transplantation et anastomose des tendons.* — L'idée de réunir le bout périphérique d'un tendon de muscle paralysé, *perdu pour la vie*, avec un tendon voisin valide (transplantation) ou de marier ensemble deux tendons voisins (anastomose) pour actionner au moyen d'un muscle valide la partie paralysée, n'est pas nouvelle. Dans ces derniers temps, Phocas, Forgue en ont publié des observations. Au Congrès de chirurgie de 1897, nous avons, Bergonié et moi, présenté les observations de plusieurs de nos malades à qui cette opération avait été appliquée pour des valgus paralytiques d'après une nouvelle méthode de suture tendineuse. Depuis notre communication à la suite de laquelle notre mémoire n'avait pas été déposé, diverses observations ou revues critiques ont paru. Nous ne pouvons que rappeler ici le procédé de suture et les indications générales qui nous appartiennent.

L'anastomose est de tous points préférable à la transplantation qui a donné de mauvais résultats parce qu'elle n'assure pas d'une façon certaine la fusion des surfaces tendineuses qu'on a suturées ensemble.

L'anastomose est donc indiquée dans les déviations produites par la paralysie isolée d'un muscle ou d'un petit groupe de muscles. Le varus consécutif à la dégénérescence des péroniers nous a donné l'occasion d'anastomoser le long péronier latéral au gastrocnémien. Dans huit cas, pour le valgus consécutif à la paralysie du jambier antérieur nous avons pratiqué l'anastomose du jambier et de l'extenseur propre du gros orteil et

obtenu de réels succès. Mais il est essentiel de choisir les cas, de ne pas attendre que la déviation soit trop avancée car il serait illusoire de demander à une intervention aussi délicate la correction d'un pied bot accompagné de grandes laxités articulaires et de déformations osseuses confirmées pour lesquelles l'arthrodèse est absolument indiquée. La résistance d'os et d'articulations déformés sera toujours supérieure à la force d'un muscle dont le travail est tout à coup augmenté sans que sa puissance ait été assez développée pour ses fonctions nouvelles.

Une incision de 6 à 7 centimètres est menée parallèlement aux tendons qui doivent être anastomosés, de manière à les découvrir sans difficulté et sans incisions multiples des plans aponévrotiques. Dans un deuxième temps on les avive aux ciseaux d'une section nette, sans hachures, dans une étendue de 3 à 4 centimètres et l'on procède à leur suture avec une fine aiguille recourbée armée d'une soie 00 aseptique.

Il est important de ne pas faire de suture en surjet en masse, mais de réunir d'abord les deux lèvres profondes de l'avivement et de revenir ensuite sur les lèvres superficielles pour les fixer en dernier lieu. Ainsi la réunion se trouve assurée par deux surjets solides qui n'ont pas à redouter un échec toujours à craindre avec un seul plan de suture, surtout s'il était fait au catgut.

Nous attachons une grande importance au rétablissement méthodique d'une gaine commune pour les deux tendons associés, constituée par l'aponévrose et la couche cellulaire sous-cutanée. Pour ce dernier temps la soie est remplacée par du catgut fin. Au surplus, l'asepsie la plus rigoureuse s'impose et l'immobilisation complète dans une petite gouttière plâtrée est indispensable pendant une vingtaine de jours.

Les malades que nous avons opérés et dont plusieurs ont été améliorés ou guéris ont toujours été préparés avec soin par Bergonié, qui s'est attaché à développer par l'électrisation méthodique et suivie l'extenseur propre du gros orteil. Ce traitement est important, mais après l'intervention il ne l'est pas moins et par les résultats qu'il prépare et qu'il entretient se