jours, et l'enfant paraît revenir à la santé, tout en gardant les signes physiques d'une pleurésie. Après un temps variable, une à plusieurs semaines, on perçoit des râles fins, et bientôt après un souffle tubaire. La maladie a simulé successivement une pleurésie, une congestion pulmonaire, une pneumonie. Mais quels que soient les signes physiques, il est remarquable de voir que, sauf la période initiale, il n'y a plus ni fièvre, ni symptômes fonctionnels. Il y a là un contraste très singulier.

Dans deux de mes observations, l'affection a duré plusieurs mois, avec rétablissement progressif de la santé générale.

Le diagnostic, difficile au début, est cependant vite posé, lorsqu'on a constaté l'absence du signe de Tripier-Mouisset, de Bard, ou que la ponction exploratrice a été négative.

Le traitement se borne à des procédés révulsifs.

ARTICLE VII

ADÉNOPATHIE TRACHÉO-BRONCHIQUE

Décrite par Leblond, Rilliet et Barthez, l'adénopathie trachéo-bronchique a été l'objet d'une étude approfondie de la part de Guéneau de Mussy et de son élève Baréty.

L'histoire clinique de cette affection n'est qu'une suite d'incidents pathologiques provoqués par l'action des ganglions malades sur les organes voisins. La connaissance de leurs rapports réciproques permet de comprendre et presque d'imaginer les symptômes.

On peut distinguer trois groupes de ganglions (Baréty) :

α. Un *groupe prétrachéo-bronchique droit et gauche* qui cotoie le bord externe de la trachée et de ses premières branches de bifurcation. Les ganglions sont en rapport avec la partie correspondante du conduit trachéo-bronchique, avec les gros vaisseaux de la base du cœur, aorte et ses branches de division, artère pulmonaire, avec les pneumogastriques et les récurrents, et à droite avec la veine cave supérieure ;

β. Un *groupe sous-bronchique* situé entre la face inférieure des bronches et le bord supérieur du tronc postérieur des veines pulmonaires. Il est en rapport avec le plexus pulmonaire du pneumogastrique, le médiastin postérieur en arrière, en avant avec le péricarde et l'oreillette gauche ;

γ. Des *ganglions interbronchiques*, occupant l'angle de division des bronches jusqu'aux bronches de 4e ordre, et en rapport avec les divisions correspondantes de l'artère pulmonaire.

Les ganglions trachéo-bronchiques à l'état normal sont plongés dans un tissu cellulaire lâche qui les isole des organes voisins. S'ils sont le siège d'une inflammation, ils gênent ceux-ci mécaniquement par leur volume, ou contractent avec eux des adhérences qui les associent dans une même altération.

1° Étiologie et anatomie pathologique. — L'adénopathie trachéo-bronchique est une affection du jeune âge. Les influences pathogènes qui s'exercent sur les voies respiratoires sont transmises avec une facilité remarquable aux ganglions lymphatiques de la région. Nous avons déjà montré que chez les jeunes sujets la circulation lymphatique broncho-pulmonaire était très active et expliquait cette solidarisation absolue entre les lésions du poumon et celles des ganglions médiastinaux. Plus tard, les réseaux lymphatiques s'oblitèrent progressivement et le ganglion lymphatique est lui-même dur, sclérosé, farci de particules charbonneuses.

L'adénopathie trachéo-bronchique se développe à la suite de toutes les infections des voies respiratoires, mais surtout de celles qui sont intenses ou prolongées : rougeole, coqueluche, broncho-pneumonie, bronchite chronique.

Les ganglions sont augmentés de volume, congestionnés, rouge bruns, d'une consistance molle, et contractent des adhérences entre eux et avec les organes voisins (periadénite). C'est là la période aiguë de l'adénopathie dont la symptomatologie est difficile à discerner au milieu des manifestations habituelles d'une bronchite survivant à la rougeole ou à la coqueluche.

L'adénopathie aiguë passe rarement à la suppuration. Elle se résout ou devient chronique. Les ganglions tout en gardant une

certaine hypertrophie deviennent durs, scléreux, pâles ou grisâtres, pigmentés par des particules charbonneuses.

Souvent la sclérose ganglionnaire est associée à de la tuberculose, dont le rôle s'accuse de plus en plus dans le développement de l'adénopathie et qui est souvent difficile à discerner dans la masse scléreuse du ganglion. Aussi croyons-nous qu'il faut être très réservé en présence de symptômes d'irritation ou de compression médiastinale persistant à la suite d'une rougeole ou d'une coqueluche et qu'on peut redouter le développement ultérieur d'une infection bacillaire.

Sur le terrain de la clinique courante, et pour ce qui concerne les enfants, l'adénopathie trachéo-bronchique relève surtout de la tuberculose. C'est elle qu'il faut accuser, chaque fois que des symptômes de lésion ganglionnaire péri-bronchique viendront à se manifester.

Les lésions observées au niveau des ganglions confirment cette manière de voir.

Les ganglions sont augmentés de volume ; ils ont celui d'un haricot, d'une noisette, d'une noix. Le plus souvent distincts les uns des autres, ils sont parfois reliés par une périadénite et forment tumeur. A la coupe, ils montrent tantôt un fond gris rosé de tissu adénoïde reconnaissable, parsemé de granulations fines et transparentes, tantôt le tissu est franchement lardacé, tantôt enfin, il est caséeux ; la coque ganglionnaire est remplie d'une sorte de mastic jaunâtre qui s'enlève sans difficulté.

Le plus souvent, ces différents types se trouvent réunis chez le même sujet. Plus rarement, on trouve une véritable caverne ganglionnaire qui communique avec une bronche à travers laquelle elle s'est vidée ou avec un autre organe creux (veine, plèvre), etc.

Suivant l'évolution anatomique de la lésion ganglionnaire, les effets qu'elle produit sur les organes varient : Il est d'abord remarquable que beaucoup d'adénopathies trachéo-bronchiques restent latentes, même lorsque les ganglions médiastinaux ont acquis un certain développement. Pour s'en rendre compte, il suffit de comparer la rareté des signes fonctionnels de l'adénopathie avec la fréquence des lésions ganglionnaires trachéo-bronchiques qui sont à peu près constantes dans toutes les formes de tuberculose infantile. Pour expliquer ce paradoxe, il faut invoquer, dans la pathogénie des symptômes de l'adénopathie, un autre élément que l'hypertrophie simple. Assurément, lorsque les ganglions sont le siège d'un développement rapide et indéfini comme dans les lymphomes et les lympho-sarcomes ganglionnaires, la volumineuse tumeur développée dans le médiastin provoque des compressions multiples très apparentes : voussure thoracique, œdème de la face et des membres supérieurs, dyspnée, etc. Mais il est exceptionnel que les ganglions médiastinaux atteints de tuberculose dépassent le volume d'une cerise, d'une noix, que la masse de tous les ganglions dépasse celui d'un œuf ou d'une mandarine. Dans tous les cas, il y a un moment d'arrêt dans l'accroissement de volume, ce qui n'est pas le cas des tumeurs malignes, et l'accroissement s'est toujours fait avec une certaine lenteur.

Aussi faut-il attribuer une réelle importance dans l'interprétation du mécanisme des troubles fonctionnels à des lésions accessoires. Une des plus fâcheuses à ce point de vue est la périadénite. La périadénite dans les adénopathies tuberculeuses superficielles du cou ou de la région sous-maxillaire a pour effet de fusionner les ganglions, de les faire adhérer à la peau, et de préparer leur évacuation. Elle implique généralement l'intervention de germes pyogènes, et sert de prélude à la suppuration. Cette éventualité se réalise également, quoique beaucoup plus rarement, dans les adénopathies profondes. La périadénite est souvent purement fibreuse et détermine par propagation aux tissus voisins une sclérose envahissante et une fusion du ganglion avec ces tissus. Aussi observe-t-on parfois avec de petits ganglions, imperceptibles à l'exploration physique, des accidents redoutables. C'est ainsi que j'ai vu mourir de spasme glottique un enfant présentant une névrite interstitielle d'un des récurrents en rapport avec un petit ganglion scléro-tuberculeux. Dans d'autres circonstances, le ganglion plus volumineux, fixé par des adhérences, qui s'opposent au déplacement des organes, provoquera des compressions de la trachée, des bronches, des veines.

Ailleurs, l'infiltration tuberculeuse, tout en évoluant vers le type scléreux, envahira les parties contiguës et créera une

véritable médiastinite ou une symphyse pleuro-péricardique.

Enfin, les ganglions tuberculeux du médiastin peuvent se ramollir et provoquer des ulcérations, au niveau de la trachée et des bronches, de l'œsophage, du péricarde et des plèvres, créant ainsi des épanchements purulents ou putrides dans ces séreuses, des gros vaisseaux de la base, veine cave supérieure, artère pulmonaire, dont l'ouverture se manifeste par une hémoptysie rapidement mortelle.

L'adénopathie est souvent associée à la tuberculose d'autres organes. Chez l'enfant, elle est constante dans toutes les formes de tuberculose, granulie, méningite, dont elle est le point de départ le plus habituel. Quand l'enfant meurt par le fait de l'adénopathie elle-même, en cas de spasme de la glotte ou d'hémorragie par ouverture d'une veine, la tuberculose ganglionnaire est la seule lésion prédominante, mais on trouve toujours une altération du poumon, quelquefois minime, d'une recherche délicate, mais en somme n'ayant aucune importance clinique. La loi de coïncidence fatale avec une lésion du poumon formulée par Parrot n'est plus admise; les exceptions sont rares, mais réelles.

L'adénopathie ganglionnaire revêt son type le plus complet dans les cas de *lymphome* ou de *lympho-sarcome* des ganglions médiastinaux, qui acquièrent rapidement un volume considérable et donnent lieu à un tableau très chargé.

Dans l'*adénie* et la *leucocythémie ganglionnaire*, l'adénopathie trachéo-bronchique, malgré son importance locale, n'est qu'une représentation partielle de l'affection, dont elle complique, sans l'absorber tout entière, la symptomatologie.

2° Symptômes. — L'adénopathie trachéo-bronchique est dans l'immense majorité des cas une *affection latente*. Tous les enfants qui meurent tuberculeux la présentent, et cependant les symptômes qu'on lui attribue sont exceptionnels.

L'*adénopathie maladie* se traduit par des signes physiques, des signes fonctionnels, des symptômes généraux.

A. Signes physiques. — Les signes physiques ne se montrent qu'exceptionnellement, quand les tumeurs ganglionnaires sont

très volumineuses. G. de Mussy a signalé deux zones de matité, l'une en avant au niveau du manubrium sternal, l'autre en arrière dans la région inter-scapulaire au niveau des quatre premières vertèbres dorsales.

L'auscultation révèle parfois un gros rhonchus bruyant, sonore à timbre sec (Rilliet et Barthez), marqué surtout dans la respiration forte, à la suite d'un effort, perceptible dans quelques cas à distance et qui représente un véritable cornage trachéo-bronchique.

L'adénopathie volumineuse a pour effet de modifier la transmission des sons nés de l'arbre respiratoire et constitue ainsi une source d'erreurs pour l'appréciation des lésions pulmonaires. Tantôt elle renforce les bruits, tantôt elle les atténue. Elle transmet directement à la paroi pectorale correspondante les bruits bronchiques et donne l'illusion d'un souffle tubaire et même cavitaire, là où il n'y a ni induration ni excavation du poumon. S'il y a des râles, ils prennent le timbre gargouillant, ce qui favorise encore mieux la confusion. Rilliet et Barthez, C. de Gassicourt ont signalé plusieurs faits de ce genre.

Une masse ganglionnaire comprimant une grosse bronche détermine le défaut d'aération d'un lobe ou d'un poumon, d'où suppression des bruits physiologiques et aussi des bruits pathologiques, quand les régions apnéiques sont lésées. Si le poumon est intact, la sonorité persiste ou prend même un timbre tympanique ; les vibrations sont normales ou exagérées.

Ces influences de sens contraires exercées par les ganglions trachéo-bronchiques sur la propagation des bruits pulmonaires n'ont pas une valeur symptomatique directe. Leur connaissance importe plus à l'étude des affections pulmonaires chez l'enfant qui sont ainsi entachées, dans l'expression de leurs signes physiques, d'une cause d'erreur, inconnue chez l'adulte. La constatation d'une caverne d'un sommet coïncidant avec un état général bon, avec l'apyrexie, doit faire songer à l'intervention d'une adénopathie. Un état général grave, coïncidant avec une simple obscurité respiratoire d'un poumon sans souffle ni râles, donne le soupçon d'une compression bronchique avec poumon altéré.

Enfin la radiographie comme le démontre la figure ci-jointe, permet quelquefois d'affirmer la présence de masses ganglionnaires dans le médiastin.

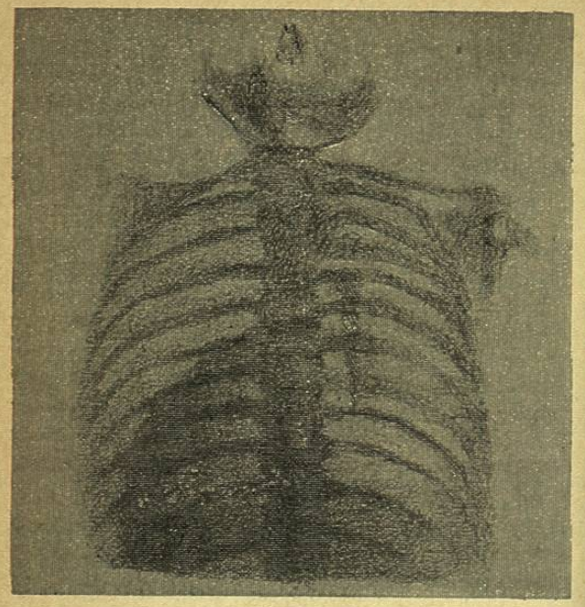

Fig. 59.
Radiographie due à l'obligeance de M. le docteur DESTOT.
Adénopathie trachéo-bronchique,

B. SIGNES FONCTIONNELS. — Ils résultent des rapports des ganglions avec les organes voisins.

Les ganglions agissent par compression ou ulcération.

a. *Phénomènes de compression.* — La compression intéresse les bronches, les nerfs, les vaisseaux.

α La *compression s'exerçant sur une bronche* détermine parfois une toux spéciale, dite *toux de compression* signalée par GAREL, et qui est très caractéristique. Elle est constituée par un

son grave mélangé de consonnances plus aiguës. Je l'ai vérifiée à plusieurs reprises, et la considère comme un signe de premier ordre. Elle relève du même mécanisme que le cornage trachéo-bronchique.

Elle s'accompagne dans quelques cas, d'une dyspnée d'effort, bruyante, rappelant celle des emphysémateux avancés avec tirage sus et sous-sternal.

GRANCHER a signalé une décomposition des mouvements respiratoires, l'inspiration et l'expiration se faisant en plusieurs temps ; la respiration est ralentie et les battements du cœur accélérés.

β La *compression du pneumogastrique et des récurrents* provoque : *Des quintes de toux coqueluchoïde* rappelant celles qui se montrent à la période de début ou à la phase terminale de la coqueluche. Elles diffèrent de la coqueluche vraie par l'absence d'érosion du filet lingual ; la reprise n'est pas nette ; l'accès se termine parfois par des vomissements, mais jamais il n'y a projection de glaires se faisant à la fois par la bouche et les narines. Si on ausculte avant la quinte, on n'observe pas les râles qui indiquent chez le coquelucheux vrai l'abondance des sécrétions. Jamais dans la toux coqueluchoïde, on ne rencontre l'éternûment qu'on voit si souvent associé d'une façon plus ou moins marquante à la quinte de coqueluche vraie.

Des accès de laryngisme, de spasme de la glotte avec respiration bruyante, cornage, tirage sus et sous-sternal. Le diagnostic avec le croup est en général facile. L'accès de laryngisme ne s'accompagne pas de la présence de fausses membranes dans le pharynx, ce qui est le cas pour la laryngite diphtérique, sauf dans les cas assez rares de croup primitif. Le spasme de la glotte peut être assez intense pour amener la mort immédiate.

Parfois, la lésion nerveuse se traduit par des *parésies* ou des *paralysies des cordes vocales*, d'où voix discordante, rauque, voilée, éteinte, sans lésions proprement dites du larynx.

Des accès de pseudo-asthme, avec cyanose plus ou moins marquée.

On a attribué à la compression nerveuse des *troubles du rythme cardiaque, de la tachycardie, des syncopes.*

γ) La *compression vasculaire* ne provoque de symptômes appréciables que lorsqu'elle s'exerce sur la veine cave supérieure. Il se produit alors de l'œdème et une légère cyanose de la face; l'albuminurie fait défaut. Exceptionnellement on a signalé l'hémorragie méningée (TONNELÉ). La compression des vaisseaux pulmonaires peut déterminer de l'œdème pulmonaire et de l'hydrothorax, parfois une thrombose avec infarctus pulmonaire.

b. *Phénomènes d'ulcération.* — L'ulcération fait généralement communiquer la cavité ganglionnaire avec les bronches. RILLIET et BARTHEZ ont mentionné 27 cas de ce genre. Cette communication passe souvent inaperçue. J'ai observé un fait où je pus en faire le diagnostic. Un enfant, à la suite d'une rougeole, continuait à présenter de la fièvre, de la toux coqueluchoïde, sans signes physiques pulmonaires, mais avec augmentation de la matité présternale, jusqu'au jour où il expectora brusquement une petite quantité de pus. A ce moment, la santé se rétablit avec rapidité.

La communication peut être établie entre le ganglion et la plèvre, le péricarde, créant ainsi des pleurésies, des péricardites purulentes dont le point de départ est méconnu. Il peut y avoir aussi pneumothorax.

L'accident le plus redoutable est l'ulcération d'une branche de l'artère pulmonaire. En ce cas, s'il y a en même temps communication bronchique, il y a hémoptysie foudroyante. Ce sont là des faits rares. JEANSELME[1] en a réuni 6 observations.

C. SYMPTÔMES GÉNÉRAUX. — L'adénopathie trachéo-bronchique, lorsqu'elle n'est pas associée à une tuberculose de poumon, ne provoque aucune réaction générale.

On voit couramment des faits de granulie ou de méningite provoqués par le foyer ganglionnaire et débutant d'une façon brusque en pleine santé, témoignant ainsi que la lésion ancienne des ganglions était silencieuse. Toutefois on voit parfois une coqueluche ou une rougeole aboutir à un état de santé chancelante qui dure des mois et qui se termine par une poussée

[1] JEANSELME, *Rev. des maladies de l'enfance*, 1902.

aiguë de tuberculose. La période intermédiaire entre la rougeole et la tuberculose aiguë appartient, en tant que symptômes, à la caséification des ganglions trachéo-bronchiques.

3° Formes cliniques. — Nous distinguerons une forme avec tumeur volumineuse du médiastin, une forme avec adénopathie de volume moyen, évoluant soit vers le type scléreux soit vers le type ulcéreux, une forme latente.

a. *Forme tumeur.* — Elle s'observe surtout dans les tumeurs malignes ganglionnaires; en dehors des troubles fonctionnels communs avec la forme suivante, elle se traduit par la gêne rapide de la circulation veineuse de la face et des membres supérieurs, l'œdème, la cyanose, l'hydrothorax, la tuméfaction des veines de la paroi pectorale, la projection du sternum, l'élargissement d'un côté de la poitrine, parfois des deux. La marche est rapide; la mort survient en quelques mois, dans une syncope, un accès de suffocation, une asphyxie progressive, des convulsions, de la somnolence.

b. *Forme moyenne.* Elle se subdivise en *forme scléreuse* et *forme ulcérense* :

α) La *forme scléreuse* se traduit par les symptômes exposés précédemment. Il s'agit surtout de phénomènes de compression bronchique et d'excitation des nerfs médiastinaux.

Suivant les cas on voit dominer la toux coqueluchoïde, les accès de dyspnée, de laryngisme, les crises de tachycardie, les syncopes, plus rarement des signes de compression vasculaire. Les signes physiques demandent à être recherchés avec soin; la matité manubriale et interscapulaire est loin d'être commune; la toux de compression est un phénomène presque pathognomonique.

β) La *forme ulcéreuse* peut être précédée des mêmes troubles fonctionnels. Cependant, elle donne lieu à des modifications de l'état général, des accès de fièvre, des douleurs rétro-sternales, jusqu'au jour où l'ulcération a amené soit une vomique, soit une hémoptysie foudroyante, soit une pleurésie purulente ou un pyopneumothorax.

c. *Forme latente.* — Elle doit être recherchée, chez un enfant qui

au sortir d'une coqueluche, d'une rougeole reste pâle, maigre, toussotte, présente de temps en temps, un accès fébrile. Elle est souvent le point de départ de la méningite tuberculeuse ou d'une autre forme de tuberculose aiguë.

3° Marche, durée, terminaisons. — L'évolution est lente, la durée indéterminée. Lorsque l'affection n'aboutit pas à un accident mortel, à une généralisation tuberculeuse, la guérison peut avoir lieu. Les autopsies des adultes révèlent souvent des lésions tuberculeuses guéries des poumons et des ganglions thoraciques et remontant à l'enfance.

4° Diagnostic. — Le diagnostic ressort de l'exposé que nous avons fait des symptômes.

La forme à compression nerveuse peut faire soupçonner une coqueluche, un accès d'asthme, un croup, un faux croup, des végétations adénoïdes du pharynx nasal.

La forme à compression vasculaire donne à la physionomie l'apparence d'un mal de Bright, d'une affection cardiaque, d'une symphyse péricardique.

Les cas de compression bronchique donnent l'illusion d'une lésion pulmonaire, induration, pleurésie, etc.

L'adénopathie peut faire naître les signes d'une excavation ou effacer ceux d'une cavité existante.

La présence de ganglions tuméfiés au cou constituera une présomption de plus.

Les signes caractéristiques sont rares; rappelons l'épreuve radioscopique, la toux de compression, la matité sternale et interscapulaire.

5° Pronostic. — Lorsque l'affection se traduit par des troubles fonctionnels, le pronostic est purement symptomatique.

La toux coqueluchoïde, l'asthme, le laryngisme sont rarement graves par eux-mêmes. Exceptionnellement, la mort survient par syncope ou spasme de la glotte. En général, les accidents de compression cèdent. Les adénopathies à tendance ulcéreuse ne sont redoutables que si elles s'attaquent au péricarde, à la plèvre et surtout à un gros vaisseau.

La tuberculose des ganglions, même silencieuse, est toujours une menace d'infection généralisée.

L'adénopathie inflammatoire est habituellement bénigne.

6° Traitement. — Le traitement est prophylactique, symptomatique et causal :

a. *Traitement prophylactique.* — Ne pas exposer les enfants au milieu d'un foyer tuberculeux. La coqueluche, la rougeole, les bronchites simples sont des causes adjuvantes de pénétration du bacille de Koch.

b. *Traitement symptomatique.* — Les accès coqueluchoïdes, asthmatiques seront traités par les moyens habituels : bromure de potassium, 20 centigrammes à 1 gramme par jour, chez les jeunes enfants; belladone, 1 à 3 centigrammes d'extrait par jour ou sous forme de sirop, par cuillers à café, 1 à 4 par jour; antipyrine, 25 centigrammes à 2 grammes pro die; inhalations d'iodure d'éthyle, de pyridine. Je recommande spécialement la quinoléine synthétique, quelques gouttes dans un verre d'eau en ébullition, 2 à 3 fois par jour; l'acide carbonique en inhalation ou en lavements gazeux peut rendre des services.

En cas de laryngisme suffocant, ipéca et vomitifs qui apaisent le spasme, applications d'eau chaude sur le cou et la partie antérieure de la poitrine, inhalations d'éther et de chloroforme; parfois on est acculé à l'obligation de pratiquer l'intubation ou la trachéotomie.

c. *Traitement causal.* — La révulsion continue au niveau du siège de l'affection est le meilleur traitement local, teinture d'iode en badigeonnage, vésicatoires volants, pointes de feu. A l'intérieur, iodure de potassium, 25 à 50 centigrammes par jour tous les mois pendant dix à vingt jours; huile de foie de morue; créosote, 25 à 50 centigrammes en lavements, dans de l'huile; tannin, 5 à 20 centigrammes par jour ; cure d'eaux arsenicales ou salines, traitement général de la tuberculose, altitudes, zymothérapie, médication arsenicale, cacodylate de soude, arrhénal.

Le traitement chirurgical n'a pour ainsi dire pas d'indications dans l'adénopathie trachéo-bronchique. Si on a pu le tenter

dans quelques cas de kystes dermoïdes, de goitres plongeants, d'hyperthrophie du thymus qui s'accompagnaient de phénomènes de compression de la trachée, on ne l'a jamais appliqué de propos délibéré, dans les cas d'hypertrophie ganglionnaire du médiastin. L'intervention opératoire se réduit au tubage ou à la trachéotomie, lorsque l'adénopathie trachéo-bronchique détermine du spasme de la glotte plus ou moins durable. Encore ne faut-il pas trop compter sur ces moyens, car souvent le laryngisme s'accompagne d'une compression plus ou moins étendue de la trachée qui persiste après le rétablissement de la perméabilité laryngée. Signalons cependant le cas de PÉTERSEN rapporté par ZUBER[1] relatif à une fillette de six ans et demi prise d'étouffement brusque au cours d'une phtisie bronchique. La trachéotomie permit l'élimination par la plaie trachéale de débris de ganglions caséeux qui s'étaient fait jour dans la trachée; l'enfant guérit.

[1] ZUBER, Adénopathie trachéo-bronchique du *Traité des maladies de l'enfance*, de GRANCHER-COMBY.

LIVRE VII

MALADIES DU SYSTÈME NERVEUX

Le système nerveux de l'enfant est d'une susceptibilité particulière, en raison de la longue durée de son développement, de sa riche vascularisation, de sa proximité avec les cavités nasales et auriculaires, si souvent altérées dans le jeune âge, et avec lesquelles il présente des communications lymphatiques faciles. Les excitations purement mécaniques ou physiques suffisent à provoquer dans les premières années des troubles fonctionnels qui ne se retrouvent plus ultérieurement. Les infections et les intoxications l'atteignent encore plus sûrement. Une lésion constituée ne se contente pas de troubler la fonction du territoire touché, elle agit à distance, et provoque, même sur les régions voisines, actuellement indemnes, des modifications dans le développement, qui aggravent singulièrement l'altération première. Nous étudierons successivement les maladies des méninges, de l'encéphale, de la moelle, des nerfs périphériques, et les névroses.

CHAPITRE PREMIER

MALADIES DES MÉNINGES

Nous exposerons la méningite tuberculeuse, la méningite cérébro-spinale, les méningites aiguës simples, la phlébite des sinus, les hémorragies méningées, l'hydrocéphalie. Nous ferons précéder l'étude des méningites aiguës de celle de la méningite tuberculeuse, car c'est à propos de celle-ci que nous développerons le plus la symptomatologie et que nous ferons ressortir la